



UNIVERSIDAD NACIONAL AUTÓNOMA DE MÉXICO  
FACULTAD DE MEDICINA  
DIVISION DE ESTUDIOS DE POSGRADO E INVESTIGACION  
SECRETARIA DE SALUD  
INSTITUTO NACIONAL DE PEDIATRIA

**Celulitis orbitaria con diseminación hematógica por *Staphylococcus aureus* meticilino sensible, en paciente con enfermedad granulomatosa crónica, trasplantado de células progenitoras hematopoyéticas. Reporte de caso y revisión de la literatura.**

TRABAJO DE INVESTIGACION QUE PRESENTA:  
SANJUAN MUÑOZ ADRIANA ISABEL  
PARA OBTENER EL DIPLOMA DE ESPECIALISTA EN:  
PEDIATRIA


TUTOR DE TESIS:  
DR. MARTE HERNANDEZ PORRAS



MEXICO D.F.

FEBRERO de 2014


**Celulitis orbitaria con diseminación hematógica por Staphylococcus aureus meticilino sensible, en paciente con enfermedad granulomatosa crónica, trasplantado de células progenitoras hematopoyéticas. Reporte de caso y revisión de la literatura.**



DR. ALEJANDRO SERRANO SIERRA  
PROFESOR TITULAR DEL CURSO DE  
ESPECIALIZACION EN PEDIATRIA



DRA. ROSAURA ROSAS VARGAS  
DIRECTORA DE ENSEÑANZA



DR. LUIS MARTIN GARRIDO GARCIA  
JEFE DEL DEPARTAMENTO DE PRE Y POSGRADO



DR. MARTE HERNANDEZ PORRAS  
TUTOR DE TESIS



## **AGRADECIMIENTOS**

Ahora solo puedo dar GRACIAS...

Gracias a Dios por regalarme un día más para ser feliz.

Gracias a mis padres que han hecho todo en la vida para que yo pueda lograr mis sueños, por motivarme y darme la mano siempre que he necesitado.

Gracias a mi familia, mi hermano, mi preciosa sobrina Luciana, tíos, tías, primos y abuelita por su apoyo, compañía constante y preocupación.

Gracias Alfre, el amor de mi vida, por su paciencia, por estar siempre a mi lado y por enseñarme a reír a pesar de las dificultades.

Gracias a mis amigos por su apoyo emocional en este tiempo

Gracias a mis maestros de quienes me llevo algo de su experiencia.

## **INDICE**

1. INTRODUCCION.....	5
2. DESCRIPCION DEL CASO .....	7
3. DISCUSION.....	12
4. CONCLUSION.....	18
5. BIBLIOGRAFIA .....	19

# CELULITIS ORBITARIA CON DISEMINACIÓN HEMATÓGENA POR *STAPHYLOCOCCUS AUREUS* METICILINO SENSIBLE, EN PACIENTE CON ENFERMEDAD GRANULOMATOSA CRÓNICA, TRASPLANTADO DE CÉLULAS PROGENITORAS HEMATOPOYÉTICAS. REPORTE DE CASO Y REVISIÓN DE LA LITERATURA.

## INTRODUCCION

La celulitis orbitaria constituye una complicación relativamente frecuente de las sinusitis durante la infancia, pudiendo también ser causada por traumatismos faciales, infecciones dentales, picaduras de insectos, o incluso por infección de heridas en la piel. Los agentes etiológicos más frecuentes de la celulitis orbitaria en pacientes inmunocompetentes son *Staphylococcus aureus* y *Streptococcus pyogenes*; si se trata de una celulitis orbitaria secundaria a infección de senos paranasales los gérmenes implicados son *Streptococcus pneumoniae*, *Haemophilus influenzae* tipo B, *Moraxella catarrhalis* y *Streptococcus* spp. Presentamos el caso de un paciente con diagnóstico de enfermedad granulomatosa crónica y antecedente de trasplante de células progenitoras hematopoyéticas en tratamiento con esteroide y micofenolato; quien cursa con celulitis periorbitaria, sin trauma previo y con historia de apertura de catéter puerto 5 días antes; desde su ingreso se inicia cobertura antibiótica empírica con carbapenémico y glicopéptido dirigida contra *Pseudomonas* spp y *Staphylococcus aureus* meticilino resistente, por tratarse de microorganismos involucrados en esta patología en pacientes inmunocomprometidos; presenta mala evolución en pocas

horas, con aumento de la sintomatología y agravamiento del cuadro clínico; la tomografía axial computarizada de cráneo y orbita evidencia sinusitis complicada y celulitis preseptal y postseptal. Ante la sospecha diagnóstica de infección complicada por *Aspergillus* se inicia tratamiento con Anfotericina B. Tres días después se aísla *Staphylococcus aureus* meticilino sensible en cultivo de secreción de senos paranasales y hemocultivo central, por lo que se continúa monoterapia con carbapenémico y se retira catéter puerto, logrando evolución satisfactoria y mejoría de la sintomatología hasta la resolución de la infección.

## DESCRIPCION DEL CASO

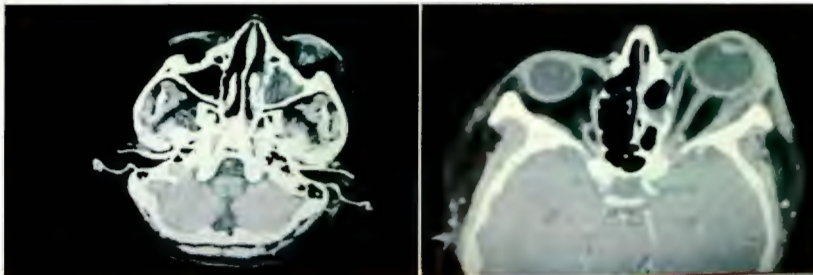
Paciente masculino de 13 años de edad con antecedente de enfermedad granulomatosa crónica ligada al X diagnosticada desde el año 2003, trasplantado de células progenitoras hematopoyéticas de sangre periférica de donador relacionado 100% compatible el 15 de noviembre de 2012, con enfermedad injerto contra huésped a piel y gastrointestinal en 2012, portador de catéter puerto subclavio derecho colocado en 2013. Tiene tratamiento inmunosupresor con prednisona 0.7 mg/kg/día y Micofenolato 45 mg/kg/día cada 12 horas; además de aciclovir 200 mg cada 12 horas, fluconazol 100 mg cada 24 horas, trimetoprim sulfametoxazol 80 mg cada 12 horas en dosis profilácticas.

Inicia su padecimiento 9 meses después del trasplante con rinorrea hialina y tos seca ocasional, presentando tres días después cefalea holocraneana de intensidad moderada y aumento progresivo de volumen de tejidos periorbitarios en ojo izquierdo; al siguiente día continúa con incremento de volumen de tejidos periorbitarios, epífora, ojo rojo, edema palpebral que limita la apertura ocular, limitación para los movimientos oculares y dolor intenso, sin alteración de la visión y sin fiebre. No existe antecedente de traumatismo. Cinco días previos al ingreso se había manipulado el catéter puerto para toma de productos sanguíneos de control sin complicaciones aparentes.

Al ingreso al servicio de urgencias, se encuentra paciente con datos de respuesta inflamatoria sistémica; taquicardia hasta 140 latidos por minuto, fiebre de 38.5 grados centígrados, tensión arterial en límites normales. A la exploración física, edema orbitario izquierdo que limita la apertura ocular, eritema, secreción palpebral amarilla, epífora, dolor intenso a la palpación, movimientos oculares conservados, pupilas reactivas a la luz, sin alteración en la agudeza visual, con lo que se hace el diagnóstico inicial de Celulitis periorbitaria.

Se toman laboratorios en los que se reporta: hemoglobina 13.1 g/dl, hematocrito: 41.4%, leucocitos 8600 células/mm<sup>3</sup>, neutrófilos 79%, linfocitos 12%, bandas 20%, plaquetas 259.000 células/mm<sup>3</sup>. VSG 41 mm/hora. Se toma muestra para hemocultivo central y periférico. Se realiza tomografía axial computarizada (TAC) de cráneo y órbitas, la cual reporta sinusitis maxilar bilateral y frontal probablemente complicada y hallazgos sugestivos de celulitis preseptal y postseptal sin compromiso de sistema nervioso central (Figuras 1 y 2), por lo que se programa cirugía de urgencia para descomprimir globo ocular y drenar absceso.





Figuras 1 y 2. Tomografía axial computarizada que muestra ocupamiento de senos paranasales maxilar y frontal y compromiso orbitario izquierdo.

Se inicia tratamiento antibiótico con vancomicina 60 mg/kg/día contra *Staphylococcus aureus* incluido meticilino resistente y cefepime 150 mg/kg/día contra *Pseudomonas aeruginosa*; siendo éste último un agente etiológico probable en la celulitis orbitaria de pacientes inmunocomprometidos. En el transcurso de 3 horas presenta agravamiento de la sintomatología ocular con incremento del edema, quemosis, proptosis ocular y dolor intenso (Figura 3); razón por la que se escala a meropenem 40 mg/kg/día para cobertura de bacilos Gram negativos con patrón de resistencia de betalactamasas de espectro extendido (BLEE) y se adiciona al tratamiento posaconazol 100 mg cada 12 horas y anfotericina deoxicolato 1 mg/kg/día ante la sospecha de infección rinoorbitocerebral por hongos filamentosos de tipo aspergilar o no aspergilar; además piperacilina tazobactam 300 mg/kg/día por la probabilidad de *Pseudomonas aeruginosa* resistente a carbapenémico; se indica gammaglobulina IV 1 gr/kg/día como tratamiento adyuvante al proceso infeccioso.

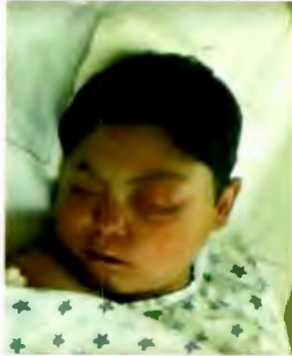

Figura 3. Paciente con agravamiento del cuadro.

Se realiza drenaje de absceso ocular por vía endoscópica sin complicaciones, encontrando abundante secreción purulenta verdosa espesa en senos paranasales y órbita, se envían muestras para cultivo de bacterias, hongos y estudio de patología. Tres días después se cuenta con aislamiento de *Staphylococcus aureus* metilino sensible en hemocultivo central y en secreción de senos paranasales; el reporte anatomopatológico informa sinusitis subaguda con inflamación macrofágica y neutrofilica intensa con quistes purulentos. Las tinciones especiales para hongos y levaduras son negativas. Basados en el aislamiento microbiológico se decide suspender vancomicina, piperacilina tazobactam, anfotericina y posaconazol; se continúa monoterapia con meropenem y se retira catéter puerto.

Tres días después presenta nuevamente aumento de edema palpebral, dolor ocular, cefalea holocraneana de intensidad 10/10 y un episodio de vómito, sin fiebre y sin datos de respuesta inflamatoria sistémica. Se toma TAC de cráneo de

urgencia para descartar absceso cerebral, en la que se observan hallazgos compatibles con sinusitis crónica complicada que compromete la órbita del lado izquierdo y probable nueva colección orbitaria a nivel temporal superior izquierda con desplazamiento del músculo recto externo y recto superior, nervio óptico sin alteraciones, sistema nervioso central sin compromiso (Figura 4). Es llevado a quirófano de urgencia para drenaje del absceso orbitario; sin embargo en el procedimiento no se encuentra colección. Debido a que se trata de paciente con factores de riesgo e inmunocompromiso, se decide ampliar esquema antibiótico y se adiciona nuevamente vancomicina a 60 mg/kg/día ante la posibilidad de *Staphylococcus aureus* meticilino resistente y voriconazol para cubrir agentes micóticos como *Aspergillus*. Con este nuevo esquema y manejo integral, el paciente presenta notable mejoría, disminución del edema palpebral y control del dolor (Figura 5). Completa 14 días de este último esquema y se egresa en buenas condiciones generales.

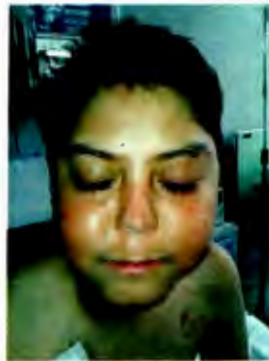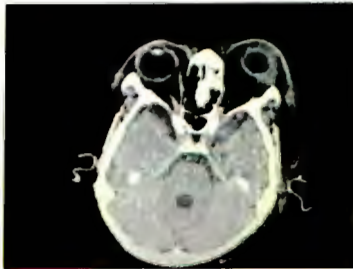


Figura 4.TAC cráneo. Hallazgos compatibles con sinusitis crónica

Figura.5. Celulitis orbitaria resuelta

## DISCUSION

La enfermedad granulomatosa crónica (EGC) es una inmunodeficiencia primaria, específicamente una deficiencia de la fagocitosis. Es causada por la dificultad de los neutrófilos para destruir eficazmente a los microorganismos fagocitados, debido a defectos en la nicotinamida adenina dinucleótido fosfato oxidasa (NADPH oxidasa), el complejo enzimático que realiza el "estallido respiratorio" en las células fagocíticas y produce los radicales libres de oxígeno para la eliminación de agentes patógenos. La presentación clínica de las infecciones en este tipo de pacientes, depende de la mutación genética que presente. La mutación en el gen gp 91phox, que produce EGC ligada al X, es la forma más severa y la que se asocia a infecciones mas graves. Los pacientes con este tipo de mutaciones son candidatos a trasplante alogénico de células hematopoyéticas ya que hasta el momento es el tratamiento de elección que ha demostrado que mejora la expectativa de vida en este tipo de pacientes (Kang E, et al. 2011).

En Latinoamérica, los trastornos de la fagocitosis, en general, comprenden 8.6% de las inmunodeficiencias primarias, y en México representan 14.1%. Respecto a la enfermedad granulomatosa crónica, la tasa de incidencia en la población general es de 1 por cada 200,000 recién nacidos vivos en todo el mundo. (Alvarez Cardona A. 2009).

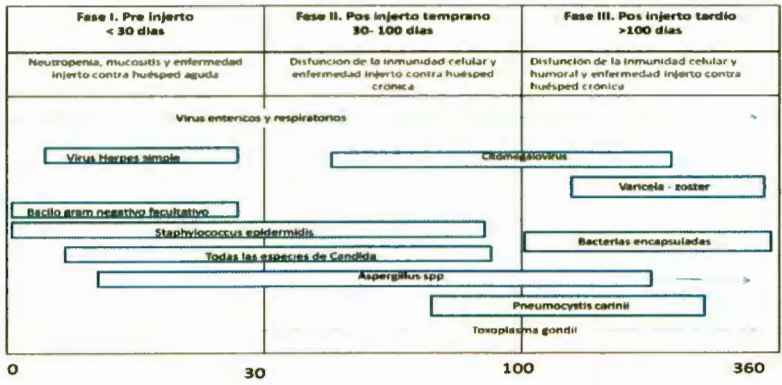
Los microorganismos implicados en la mayoría de las infecciones de los pacientes con enfermedad granulomatosa crónica son: *Staphylococcus aureus* meticilino resistente, *Burkholderia cepacia*, *Serratia marcescens*, *Nocardia* y *Aspergillus*. Los sitios frecuentes de infección son la piel, los pulmones, los ganglios linfáticos y el hígado, generalmente concomitantes con neumonía, asociada o no con complicaciones (empiema, abscesos pulmonares), adenitis abscedada, abscesos hepáticos, perianales y osteomielitis (Alvarez Cardona A. 2009). Se han asociado también a infecciones en senos paranasales y orbita, aunque en menor frecuencia (7%) (Palacio A. 2003). No se encontraron en la literatura referencias sobre infección periorbitaria específicamente, pero si se describe la fuerte relación con infecciones y complicaciones por *Aspergillus*, como el síndrome rinoorbitocerebral, y los factores de riesgo para desarrollarlo: neutropenia, trasplante de órganos, tratamiento con quimioterapia e inmunosupresores, trasplante de células progenitoras hematopoyéticas y tumores hematológicos malignos; nuestro paciente tenía tres de estos criterios, razón por la cual también se sospechó en este microorganismo inicialmente. (Prado T, et al. 2013) (Patterson TF, et al. 2000).

Por otro lado, hay que considerar que los pacientes trasplantados de células progenitoras hematopoyéticas son susceptibles a diversas infecciones oportunistas según la fase de trasplante en la que se encuentren. Los primeros 30 días, o fase preinjerto, presentan neutropenia, mucositis y pueden cursar con enfermedad injerto contra huésped (EICH) aguda; los gérmenes que los infectan son los bacilos Gram negativos entéricos, *S. epidermidis*, *virus herpes simple*,

*Candida* y *Aspergillus*. De los 30 a 100 días, o fase pos injerto temprano, hay disfunción de la inmunidad celular, pueden presentar EICH aguda y crónica y se infectan por *Citomegalovirus (CMV)*, *Virus Ebstein Barr (VEB)*, *Aspergillus*, *Candida*, *Toxoplasma* y *Strongyloides*. Después de los 100 días de trasplante, o fase pos injerto tardío, hay disfunción de la inmunidad celular y humoral, pueden presentar EICH crónico y son infectados por *CMV*, *VEB*, *varicela*, *Aspergillus*, *Pneumocystis*, *Pseudomonas spp* y *neumococo* (Anaissie E. 2010) (Kang E, et al. 2011) (Cuadro 1). Nos encontramos en este caso en la fase tardía del trasplante, siendo susceptible a la infección por gérmenes encapsulados como el neumococo y a la infección por hongos como *Aspergillus*.

Tuvimos aislamiento de uno de los gérmenes más comúnmente asociados a infección en enfermedad granulomatosa crónica el *Staphylococcus aureus*, siendo éste también uno de los agentes etiológicos más frecuentes en las celulitis orbitarias en general. El *S. aureus* fue recuperado en senos paranasales, lo cual ocurre hasta en 81% de los casos, según lo referido en la literatura; pero también se logró su aislamiento en sangre, lo cual sucede en forma infrecuente, reportándose hemocultivo positivo en sólo un 3-4% de las celulitis orbitarias asociadas a sinusitis (Seltz L., et al. 2011) (Hauser A., et al. 2010). Llama la atención en este caso que este microorganismo no es frecuente en la fase tardía del trasplante de células hematopoyéticas progenitoras; Fue por esto, que pese a que el único aislamiento microbiológico con el que contamos fue el de *S. aureus* metilino sensible y a que se descartó por patología la presencia de estructuras micóticas, debido a que su evolución clínica fue tórpida, se decidió continuar con

cobertura antibacteriana de amplio espectro y añadir cobertura antifúngica. (Prado T, et al. 2013) (Patterson TF, et al. 2000).



Cuadro 2. Infecciones en pacientes con transplante de células progenitoras hematopoyéticas según el periodo pos transplante

La celulitis periorbitaria es una infección grave de la órbita que involucra a los tejidos anteriores (preseptal) y posteriores al tabique orbital (orbital) y puede resultar en complicaciones significativas como la pérdida visual, trombosis del seno cavernoso, meningitis, la oclusión de la carótida y abscesos intracraneales. La sinusitis etmoidal es el factor predisponente más común. Para el estudio de las complicaciones y la severidad nos guiamos en la clasificación de la celulitis orbitaria, según el grado de extensión y compromiso de la misma por tomografía (cuadro 3) (Gómez J. 1995); se ubicó a nuestro paciente en el tipo 4 de la clasificación de Chandler.

### **CLASIFICACIÓN DE CHANDLER DE LAS COMPLICACIONES ORBITARIAS**

1. Celulitis periorbitarias con edema inflamatorio del tejido periorbitario sin afectación de las estructuras orbitarias.
2. Celulitis orbitaria con edema e infiltración del contenido orbitario, pudiendo existir proptosis, quemosis y disminución de la agudeza visual.
3. Absceso periorbitario o subperióstico, que consiste en colección de pus entre la periórbita y la pared ósea de la órbita.
4. Absceso orbitario con colección de pus en el tejido orbitario, progresión de la celulitis, exoftalmos, quemosis y oftalmoplejía marcada.
5. Extensión al etmoides, flebitis y posterior trombosis del seno cavernoso

Cuadro 3. Clasificación de Chandler de las complicaciones orbitarias.

En los pacientes pediátricos sanos, las bacterias más comúnmente implicadas en celulitis orbitaria son *Streptococcus pneumoniae*, *Haemophilus influenzae*, *Moraxella catarrhalis*, *Streptococcus pyogenes*, *Staphylococcus aureus* y anaerobios. El *Staphylococcus aureus* metilino resistente se ha reportado como causa de infección adquirida en la comunidad más frecuentemente en piel y tejidos blandos en pacientes de alto riesgo por inmunocompromiso; también se ha relacionado con infecciones de orbita y celulitis preseptal, y en la edad pediátrica se asocia a dacriocistitis y obstrucción del conducto lacrimal. No se encontraron



reportes en la literatura revisada sobre infecciones por *Staphilococcus aureus* meticilino sensible en este tipo de pacientes (Vazan D. 2008).

Ciertas características anatómicas de las estructuras orbitales permiten la extensión de la infección. En primer lugar, el septum orbitario que es delgado y a veces incompleto permite la propagación de la infección periorbital. En segundo lugar, la infección puede propagarse desde los senos paranasales que rodean la cavidad orbital en tres de las cuatro paredes de la órbita, y en tercer lugar, se debe a diseminación hematológica (Hauser A., et al. 2010).

En el caso de nuestro paciente se sospecharon dos probables focos primarios de diseminación: primero, la infección de los senos paranasales maxilares y frontales, aunque la sintomatología respiratoria inicio tan sólo tres días antes de la celulitis orbitaria, se trata de un paciente con tratamiento inmunosupresor crónico en quien los síntomas de sinusitis crónica pueden ser sutiles, además los hallazgos tomográficos y anatomopatológicos apoyaron este último diagnóstico. En segundo lugar, la diseminación hematológica desde el catéter puerto, el cual había sido manipulado cinco días previos al inicio de la sintomatología, apoyado por la presencia de bandemia en la biometría hemática de ingreso y el aislamiento de *S. aureus* meticilino sensible en hemocultivo de catéter, un hallazgo que como discutimos previamente es muy infrecuente (4%) en una celulitis orbitaria asociada a sinusitis.

## CONCLUSION

La celulitis periorbitaria es una de las infecciones más comunes en la infancia. La gravedad de la misma depende de la causa, del tipo de paciente, del microorganismo asociado y de las comorbilidades relacionadas. Los niños sanos e inmunocompetentes y con tratamiento adecuado, tienen una evolución adecuada y resuelve generalmente sin complicaciones. Pero en pacientes con factores de riesgo para infecciones graves como nuestro caso, este tipo de infecciones pueden dejar secuelas permanentes en la función del órgano afectado. Es importante hacer una semiología e historia clínica completas teniendo en cuenta antecedentes y hacer un abordaje amplio y completo con estudios de laboratorio y estudios de extensión por imagen, que nos permitan monitorización como la TAC y la Resonancia Magnética y realizar los cultivos necesarios para identificar el microorganismo que cause la infección y así dirigir adecuadamente el tratamiento, disminuyendo el riesgo de resistencia a antibióticos. El manejo debe ser agresivo y con cobertura amplia que incluya estructuras micóticas para disminuir el riesgo de complicaciones, tener una menor estancia intrahospitalaria, una disminución en infecciones recurrentes y tratar en lo posible conservar las funciones vitales.

## **BIBLIOGRAFIA**

Álvarez Cardona A, Yamazaki Nakashimada MA, Espinosa-Padilla SE. **Enfermedad granulomatosa crónica.** Revista Mexicana de Alergia. 2009; 56(5):165-74.

Ellen R. Wald, Kimberly E. Applegate, Clay Bordley, David H. Darrow, Mary P. Glode, S. Michael Marcy, Carrie E. Nelson, Richard M. Rosenfeld, Nader Shaikh, Michael J. Smith, Paul V. Williams and Stuart T. Weinberg. **Clinical Practice Guideline for the Diagnosis and Management of Acute Bacterial Sinusitis in Children Aged 1 to 18 Years.** *Pediatrics* 2013; 132; e 262

Eran Pras, MD. Ron Neumann, MD. Gisele Zandman-Goddard, MD. Yair Levy, MD. Ehud I. Assia, MD. Yehuda Shoenfeld, MD. Pnina Langevitz, MD. **Intraocular inflammation in autoimmune diseases.** Seminars in Arthritis and Rheumatism. Volume 34, Issue 3, December 2004, Pages 602–609

Gómez Campdera J.A, M.L. Navarro Gómez, F. García Mon Marañes, G. Aranguéz Moreno, A. Casanova Morcillo. **Celulitis orbitarias y periorbitarias en la infancia. Revisión de 116 casos.** An Esp Pediatr 1996; 44:29-34.

Hauser Andrea and Fogarasi Simone. **Periorbital and Orbital Cellulitis.** *Pediatrics in Review* 2010; 31; 242

Jonathon P. Deibel, MDab. Kathleen Cowling, DO, MSab. **Ocular Inflammation and Infection.** *Emerg Med Clin N Am* 31 (2013) 387–397.

Kang Elizabeth M., MD, Marciano Betty E., MD, DeRavin SukSee, MD, PhD, Zarembler Kol A., PhD, Holland Steven M., MD, and Malech Harry, MD. **Chronic granulomatous disease: Overview and hematopoietic stem cell transplantation.** *J Allergy Clin Immunol* 2011; 127: 1319-26.

Palacio Amalia. Cuétara M<sup>a</sup> Soledad. Pazos Carmen. **Formas clinicas de la aspergilosis invasora. Diagnóstico clínico.** *Revista iberoamericana de micología. Asociación española de micología.* 2003.

Prado González teresita de Jesús, Monroy Colín Víctor Antonio, Tena Iturralde María Fernanda, Hernández Porras Marte. **Aspergilosis etmoidomaxilar en una paciente con anemia aplásica.** Reporte de un caso y revisión de la literatura. *Revista de Enfermedades Infecciosas en Pediatría* 2013 Vol XXVI Núm 103.

Patterson TF, Kirkpatrick WR, White M, et al. **Invasive aspergillosis disease spectrum, treatment practices and outcome.** *Medicine* 2000; 79: 250-260.

Seltz L Barry, Jesse Smith, Vikram D Durairaj, Robert Enzenauer and James Todd. **Microbiology and Antibiotic Management of Orbital Cellulitis.** *Pediatrics* 2011

Vazan David F. MD, and Kodosi Sylvia R. MD. **Community-acquired methicillin-resistant Staphylococcus aureus orbital cellulitis in a non-immunocompromised child.** American Association for Pediatric Ophthalmology and Strabismus. Volume 12 Number 2 / April 2008.

Goździk Jolanta. Pituch-Noworolska Anna. Skoczeń Szymon. Czogała Wojciech. Baran Jarosław. Krasowska-Kwiecień Aleksandra. Wiecha Oktawiusz. Zembala Marek. **Allogeneic Haematopoietic Stem Cell Transplantation as Therapy for Chronic Granulomatous Disease. Single Centre Experience.** J Clin Immunol (2011) 31:332–337