



UNIVERSIDAD NACIONAL AUTONOMA DE MEXICO  
FACULTAD DE MEDICINA

DIVISION DE ESTUDIOS DE POSTGRADO E INVESTIGACION

INSTITUTO NACIONAL DE PEDIATRIA

"VENOPUNCION Y VENOCLISIS"

TESIS QUE PARA OBTENER EL TITULO DE MEDICO ESPECIALISTA EN:  
"PEDIATRIA"

PRESENTA  
ARACELI CATALINA MADRIGAL PAZ

TUTOR  
MARIO ACOSTA BASTIDAS

MEXICO, DISTRITO FEDERAL

MARZO 2014

VENOPUNCION Y VENOCLISIS




---

DR. ALEJANDRO SERRANO SIERRA  
PROFESOR TITULAR DEL CURSO DE ESPECIALIZACION EN PEDIATRIA



---

DRA. ROSAURA ROSAS VARGAS  
DIRECTORA DE ENSEÑANZA



---

DR. LUIS MARTIN GARRIDO GARCIA  
JEFE DEL DEPARTAMENTO DE PRE Y POSGRADO



---



DR. MARIO ACOSTA BASTIDAS

## INDICE

I. INTRODUCCION .....	4
II. ANATOMIA .....	4
a. Extremidad superior .....	4
b. Extremidad inferior .....	4
c. Venas del cuero cabelludo .....	4
d. Vena Yugular Externa .....	4
III. ASPECTOS A CONSIDERAR PREVIO A LA PUNCION .....	4
IV. TECNICA DE MUESTREO CON SANGRE CAPILAR .....	4
a. Equipo necesario para la toma de muestra de sangre arterializada (capilares) .....	4
b. Descripción de la técnica .....	4
c. Complicaciones .....	4
V. VENOPUNCION .....	4
a. Sugerencias al seleccionar la vena .....	4
b. Tipo de cateter o aguja empleada .....	4
c. Características de los catéteres intravenosos .....	4
d. Ventajas para el uso de catéteres intravenosos .....	4
e. Criterios de selección para el tamaño del cateter .....	4
f. Elección del sitio anatómico a puncionar .....	4
g. Indicaciones de la venopunción .....	4
h. Contraindicaciones de la venopunción .....	4
VI. EQUIPO NECESARIO PARA LA VENOPUNCION .....	4
VII. TECNICA DE VENOPUNCION	
VIII. COMPLICACIONES DE LA PUNCION VENOSA	
IX. BIBLIOGRAFIA	

## VENOPUNCION Y VENOCLISIS EN PEDIATRIA

### INTRODUCCION:

La obtención de la toma de muestras sanguíneas y la obtención de un acceso venoso puede resultar en un evento frustrante, aun tratándose del médico más hábil.

En algunas ocasiones, el acceso venoso no se puede obtener rápidamente, constituyendo el acceso vascular uno de los procedimientos clínicos más difíciles de realizar durante la reanimación y el tratamiento de los niños graves.

Teniendo en cuenta estas consideraciones, en el presente capítulo se describen algunos puntos básicos como: técnicas de punción capilar, venopunción y venoclisis en pediatría haciendo relevancia en la descripción anatómica y conocimiento de los principales accesos venosos ya que estos conocimientos son herramientas fundamentales para dirigir de una manera rápida y precisa la colocación de accesos venosos en la práctica cotidiana del médico pediatra. Así mismo se describen las indicaciones, contraindicaciones y complicaciones de este procedimiento.

### ANATOMIA

Los sitios disponibles para Venopunción se encuentran en las extremidades, cuero cabelludo y Vena Yugular Externa. Las venas son generalmente más difíciles de localizar en lactantes con gran tejido subcutáneo o edema, y en pacientes que cursan con depleción hídrica o estado de choque. **(Fig.1)**

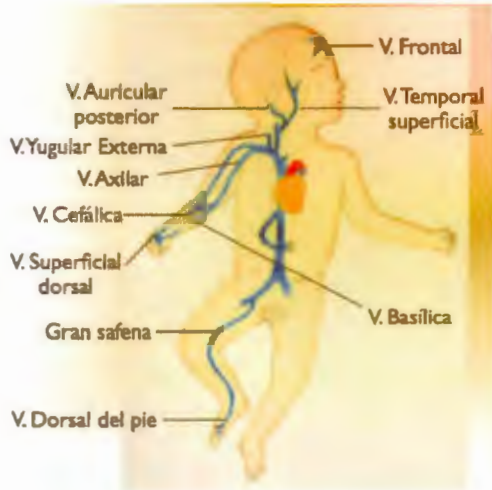

Figura 1.- Principales sitios anatómicos para la toma de accesos venosos periféricos en el paciente pediátrico.

### Extremidad superior

En el dorso de la mano se encuentran las venas tributarias de las venas Cefálica y Basilica, formando el arco venoso dorsal, cuya morfología es diferente en cada persona. La vena cefálica generalmente se localiza en el borde externo del antebrazo en la falange proximal, y está adherida a la fascia, lo cual disminuye la movilidad de la vena durante la punción

En la cara anterior del antebrazo se encuentran la vena Cefálica, vena Basilica y vena Mediocubital, que pueden ser difíciles de localizar en el niño por la mayor cantidad de tejido subcutáneo. Las venas de la superficie ventral de la muñeca son tributarias de la vena mediana, son accesibles, pequeñas y con ángulos agudos; al efectuar la punción en estos sitios debe tomarse en cuenta que es un sitio muy sensible al dolor y por tanto puede resultar difícil en pacientes poco cooperadores.

### Extremidad inferior

La vena Safena, situada aproximadamente 1cm arriba del maléolo interno. Es grande y está cubierta por fascia y puede canalizarse fácilmente por punción.

Las venas marginales medianas y las venas del arco dorsal del pie también pueden utilizarse.

Las venas tibiales anterior y posterior forman la vena Poplítea, que se continúa como la vena Femoral, ésta última es un sitio de acceso venoso central.

### Venas del cuero cabelludo

Son prominentes en los recién nacidos y lactantes, especialmente en menores de 3 meses de edad. Son venas superficiales y pueden utilizarse tanto para venopunción como para canalizarse. Se deben diferenciar de las arterias, que también son superficiales, son más tortuosas que las venas y tienen pulsaciones.

Las venas Temporales, anteriores al lóbulo de la oreja, son las más grandes y fáciles de localizar. La vena Frontal, justo a la mitad de la frente, es otra buena opción.

### Vena Yugular Externa

Suele utilizarse cuando no se ha podido canalizar otra vena periférica o cuando se trata de un paciente en estado crítico. Sin embargo, al igual que el acceso en venas del cuero cabelludo, puede ser problemático debido a su interferencia con el manejo de la vía aérea. Se extiende desde el lóbulo de la oreja hasta la cabeza medial clavicular a través del músculo esternocleidomastoideo. **(Fig. 2)**

Es difícil introducir un catéter en la vena yugular externa una vez que se ha canulado. Si el paciente está inmóvil o bajo anestesia, es fácil aplicar una infusión. Cuando el niño se mueve, la velocidad de infusión disminuye debido a que se forma un ángulo en la unión de la yugular con la subclavia.



Fig 2. Esquema de la anatomía de la vena yugular externa con el Musculo esternocleidomastoideo.

## **ASPECTOS A CONSIDERAR PREVIO A LA VENOPUNCION:**

### **1.-Reducir el miedo y mitigar el dolor:**

Reducir el miedo y mitigar el dolor constituyen los pilares fundamentales en el éxito de una adecuada venopuncion, puesto que el dolor asociado a éste procedimiento puede resultar en un evento traumático para el niño, haciendo de este evento un primer contacto médico-paciente, poco agradable.

### **2.- Explique al paciente o al cuidador primario el procedimiento paso a paso**

En ocasiones y si la condición clínica del paciente lo permite, explique el procedimiento de forma detallada al paciente (con capacidad de comprensión) y a los padres o al cuidador primario. La permanencia de los padres o cuidador primario en ocasiones resulta útil para disminuir la ansiedad del paciente, logrando que la venopuncion resulte en un evento más confortable.

### **3.- Uso de anestésicos tópicos para mitigar el dolor:**

Existen en el mercado anestésicos tópicos que pueden ser empleados para mitigar el dolor, como lidocaína al 4% que se absorbe a través de la dermis intacta, o Ametocaina 4% en gel. La desventaja es que el efecto inicia a los 45-60 minutos de su aplicación, por lo que es útil sólo en procedimientos electivos y en pacientes con patologías que requieren venopunciones frecuentes (hemofilia, leucemia, etc.), ya que los padres pueden colocar el anestésico en casa antes de acudir al hospital. En Europa se prefiere el gel de Tetracaína, por inicio de acción en 30-45 minutos. En los recién nacidos pueden emplearse medidas no farmacológicas como mecanismos de contención, succión no nutritiva y administración de Sucrosa vía oral, si las condiciones del paciente lo permiten.

### **4.- Posición correcta:**

Otra herramienta técnica para asegurar el éxito de la toma de muestras sanguíneas o la obtención del acceso vascular depende de la posición correcta y la restricción o sujeción del paciente. En la mayoría de los casos, esto requiere la ayuda de al menos otro miembro del personal y la fijación de la extremidad de una articulación por encima y por debajo del sitio de inserción deseado. Si el padre es quien inmoviliza al niño, se le debe enfatizar que una adecuada contención disminuye las posibilidades de falla durante la venopunción. Si se va a utilizar el dorso de la mano, la muñeca y los dedos deben estar flexionados e inmovilizados. Las manos de los lactantes se pueden sostener entre el pulgar y los dedos de la mano no dominante de la persona que está realizando el procedimiento. En pacientes más grandes se debe sostener el antebrazo y los dedos.

Dicho procedimiento debe efectuarse rápidamente, sobre todo en recién nacidos donde el tiempo constituye un factor fundamental por el riesgo de hipotermia y de choque hipovolémico al no mejorar el estado de perfusión.



## **TECNICAS DE MUESTREO CON SANGRE CAPILAR**

Estas técnicas son usadas con frecuencia para obtener muestras de sangre en niños pequeños. En el caso de los niños mayores y adultos, esta técnica se utiliza con frecuencia para obtener muestras de sangre del dedo de la mano o del pie, lóbulo de la oreja en adolescentes y talón en recién nacidos y lactantes. También resultan útiles para la obtención de sangre arterializada cuando se requiere un análisis gasométrico en infantes o cuando el acceso arterial no está disponible.

**No** debe tomarse la muestra de un área de inflamación local.

Se debe **evitar el muestreo repetido** a partir de un área de inflamación local o hematoma ya que se puede perpetuar la inflamación y la cicatrización posterior.

### **Equipo necesario para la toma de muestra de sangre arterializada (capilares):**

1. Lancetas de 3 milímetros (Becton-Dickinson, Rutherford, NJ) o un dispositivo de incisión desechable automatizado.  
**¡No se debe usar hoja de bisturí!**, dado que puede penetrar más allá de la distancia máxima de seguridad.
2. Tubos capilares o microtainers
3. Toallas tibias húmedas o torundas con alcohol
4. Dispositivos desechables
5. Bandas estériles.
6. Guantes de exploración no estériles.

### DESCRIPCION DE LA TECNICA:

En este tipo de punciones se puede emplear 2 métodos:

- Pinchazo en el dedo
- Punción del talón.

### Sitios recomendados para la punción del talón:

Los sitios recomendados para efectuar la punción del talón son las porciones más mediales y laterales de la superficie plantar del talón (Fig.3), pero no en el arco ni en la bóveda plantar.

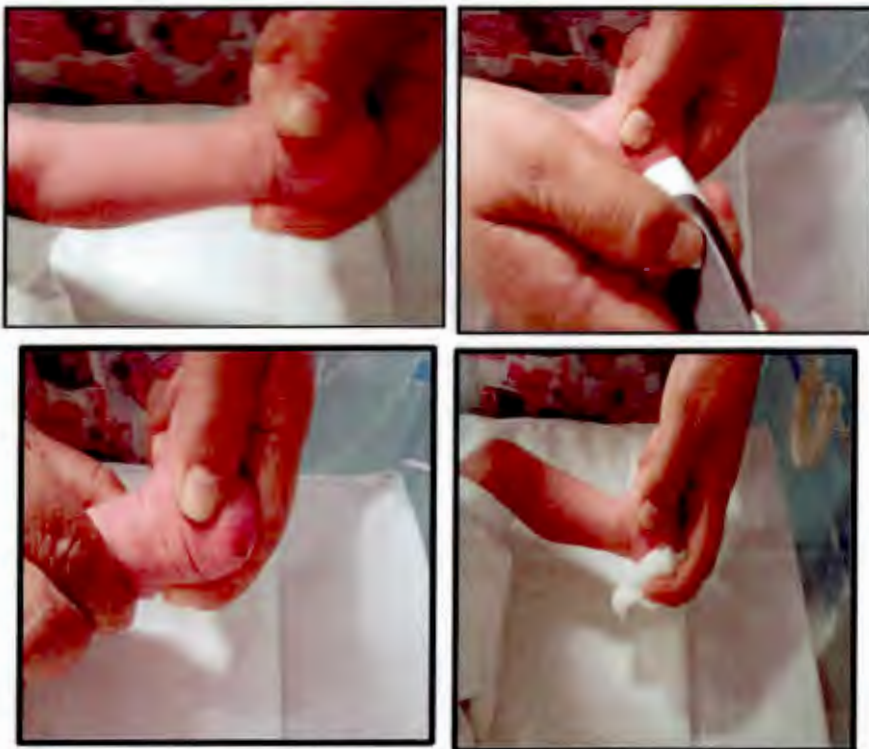

Fig. 3 Imagen donde se muestra sitio anatómico de punción para extracción de sangre capilar en un neonatal, así como punción con lanceta de dicho sitio. Instituto Nacional de Pediatría

### Procedimiento:

- 1°. Realice higiene de manos
- 2°. Con precaución puede precalentar el pie durante 5 minutos usando una toalla caliente esto, producirá hiperemia y mejorará el flujo sanguíneo.
- 3°. El pie se inmoviliza en posición de declive con una mano (**Fig. 3**)
- 4°. Limpie el talón con solución antiséptica y deje secar.
- 5°. Perfore la piel con la lanceta.  
Se debe **EVITAR** oprimir el pie dado que inhibe el flujo sanguíneo capilar.  
La primera gota de sangre se limpia con una gasa, para permitir que otra gota se forme.
- 6°. Coloque la gota de sangre en un tubo capilar heparinizado, con el extremo proximal del tubo invertido, lo cual permite el llenado por acción capilar.  
Los tubos capilares se deben llenar hasta que la sangre llegue a la línea de demarcación en el tubo.  
¡El exceso o llenado insuficiente del tubo puede resultar en alteración de la coagulación o resultados erróneos de la prueba!
- 7°. El tubo se mantiene en un ángulo de 30 ° a 45 ° desde la superficie del sitio de la punción.
- 8°. Una vez lleno, el tubo Microtainer se sella con la tapa adjunta.
- 9°. Después de obtener una muestra adecuada, coloque un vendaje seco o torunda en el sitio de la punción.

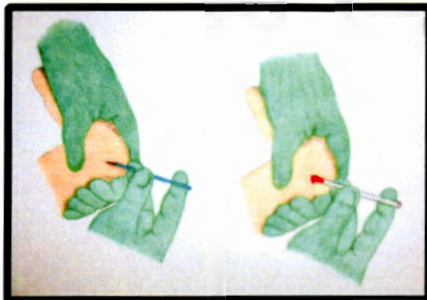


Figura. 3.1 Técnica de Toma de muestra sanguínea mediante tubo capilar.

### **Punción del Talón para muestras de sangre arterializada:**

En estos casos la técnica utilizada es similar a la descrita previamente para la toma de muestras de sangre de rutina, con las siguientes diferencias: El pie del bebé debe ser envuelto en una toalla caliente durante unos minutos, y la primera gota de sangre debe ser desechada mientras se permite que la sangre restante fluya libremente dentro de un tubo capilar heparinizado tocando con el extremo proximal la gota de sangre (Fig.3.1)

La punta del tubo debe colocarse lo más cerca del punto de punción como sea posible para minimizar la exposición. Una vez lleno, se colocan dos tapones especialmente diseñados en ambos extremos.

### **Complicaciones de la obtención de muestras en el talón:**

- Laceraciones. Se pueden evitar usando un dispositivo de incisión apropiado.
- Infección (infección local, bacteriemia, osteomielitis).
- Punción del calcáneo
- Equimosis
- Lesiones accidentales del personal.

### **VENOPUNCION:**

La punción venosa es el método habitual utilizado cuando se requiere gran cantidad de sangre de recién nacidos y niños. Así como también es el método empleado para la toma de hemocultivos, la administración de medicamentos, soluciones intravenosas y transfusiones.

El lugar habitual de punción venosa en neonatos y niños es la fosa antecubital. Sin embargo, cualquier vena periférica razonablemente accesible o visible (por

ejemplo, en las manos, pies o cuero cabelludo de los bebés muy pequeños) puede ser utilizada.

Existen publicaciones que sugieren que las muestras en el dorso de la mano son útiles e inclusive menos dolorosas que las muestras del talón, cuando se requieren muestras para productos metabólicos (hipotiroidismo, fenilcetonuria).

Las venas yugular y femoral externa o sitios arteriales rara vez son necesarios para las muestras de rutina en el paciente estable. Su uso para tomar muestras sanguíneas está limitado para aquellos pacientes que ameritan resucitación cardiopulmonar, cuando los sitios periféricos son inadecuados, o cuando no se encuentran otros sitios anatómicos disponibles por punciones repetidas. Se requiere del apoyo de una persona que ayude a posicionar las caderas en abducción y extensión leve, mientras se palpa la arteria y se coloca una marca en la piel justo por encima del triángulo femoral. En ocasiones resulta útil el uso de dispositivos de imagen (como ultrasonido o transiluminador) que ayudan a identificar las venas para la colocación del catéter intravenoso también se pueden utilizar para ayudar a localizar venas para la venopunción.

La técnica de inserción de la aguja para la toma de muestra femoral, es similar a la de la punción venosa yugular externa.

En ocasiones las venas del cuero cabelludo resultan útiles para la obtención de muestras de sangre venosa sobre todo en pacientes menores de tres meses, en situaciones en donde otras opciones no resultan de fácil acceso, no obstante es importante considerar que este procedimiento deberá realizarse en manos de personal experimentado dado que la punción venosa y la canulación de las venas del cuero cabelludo cerca de la cara puede resultar en infiltración, con consecuencias estéticas negativas, (por lo que ésta práctica no se realiza en el instituto)

Para que la punción venosa de los niños se efectúe de manera segura se deben considerar los siguientes factores:

~ Edad del niño

- ~ Tamaño del niño
- ~ Condición de las venas
- ~ Motivo de la terapia
- ~ Condiciones generales del paciente.

### **Sugerencias al seleccionar la vena:**

Al seleccionar la vena es importante determinar los siguientes aspectos:

- o Facilidad de inserción y acceso
- o Tipo de aguja o catéter que puede ser empleado
- o Confort y seguridad del paciente.

### **Tipo de catéter o aguja empleada:**

#### ***Características de las agujas de mariposa: (Fig. 4 y 4.1)***

Estas al igual que los catéteres se clasifican en tamaños por la medida de su diámetro conocido como calibre, mediante medidas inversas: a menor diámetro, mayor calibre. Las mariposas fueron alguna vez sinónimo de acceso vascular pediátrico, y ahora alcanzan tamaños de 25 (el más pequeño) a 19 (el mayor), y son utilizadas para venopunción, punción arterial, y con poca frecuencia, acceso intravenoso temporal. En los niños se prefiere para toma de muestras debido a su fácil manipulación en venas pequeñas.

No se aconseja su uso para acceso venoso debido a que cualquier movimiento puede provocar perforación vascular debido a la rigidez del material con que están hechos, incluso después de una fijación adecuada. Tienden a infiltrarse con facilidad en el niño activo, motivos por los cuales rara vez son utilizadas para infusiones de larga duración. La colocación de una aguja de mariposa **en una vena cercana a la superficie flexora está contraindicada.**



Figura 4. Calibre de catéter periférico (mariposa # 25) para venopunción en pediatría. Cortesía Instituto Nacional de Pediatría.

***Recomendaciones para el uso de agujas de mariposa:***

Para infusiones de corta duración, como ciertos agentes quimioterapéuticos y la administración de antibióticos de dosis única.

**Características de los catéteres intravenosos: ( Fig 4.1)**

Utilizados más comúnmente para establecer un acceso venoso periférico, se componen de una delgada pared de plástico semiflexible alrededor de una aguja tunelizada. Una vez dentro de la vena, la cubierta de plástico permanece dentro de la vena y la aguja es retirada y desechada.

Se encuentran en calibre de 26 a 14, los más apropiados para pacientes pediátricos son los siguientes: 22 y 24 para neonatos y lactantes; 20, 22 y 24 para pre escolares; 24 para escolares; 16 y 18 para adolescentes.



Fig. 4.1 Catéteres periféricos más frecuentemente usados en pediatría, en la parte superior izquierda catéter calibre 24 corto. El resto son agujas de mariposa #25. Cortesía UCIN Hospital Ángeles Lomas.

#### **Ventajas del uso de catéteres intravenosos:**

Estos catéteres causan irritación mínima ya que están hechos de una pared delgada de goma flexible y son el pilar de la cateterización venosa periférica. **NO** están indicados para acceso venoso a largo plazo, para lo cual se prefiere acceso central.

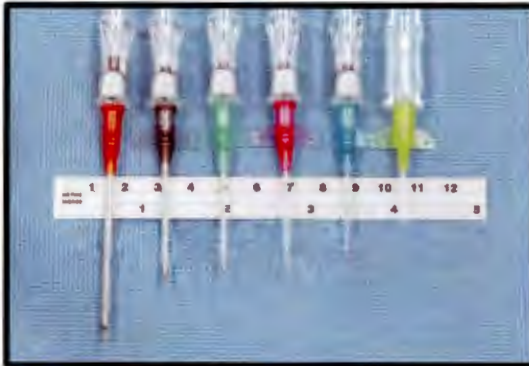#### **Criterios de selección para el Tamaño del catéter:**

La selección del tamaño del Calibre depende de la finalidad prevista de su uso, Por ejemplo, los catéteres de mayor diámetro permiten una administración más rápida de líquidos en situaciones de emergencia.

El tamaño del catéter es variable, oscila entre 14 y 22. En el caso de los niños una aguja tamaño 22 o 24 será suficiente en la mayoría de los casos. (Fig 4.2)

En general, se debe utilizar el indicador más pequeño apropiado para la situación clínica. El uso del tubo de extensión conectado al catéter o conector en T después de la inserción facilita la extracción de sangre para la toma de muestras además de favorecer la permeabilidad del catéter y facilitar el lavado del mismo.





**Fig. 4.2:** Calibres de catéteres intravenosos. Las agujas se miden de acuerdo al tamaño del calibre de mayor a menor (14 a 24 respectivamente).

#### **Elección del sitio anatómico a puncionar:**

En los pacientes estables se recomienda intentar primero en las venas más distales (dorso de la mano y pie) para de esa manera reservar venas proximales en caso de que se requiera un acceso vascular central, sobre todo en pacientes crónicamente enfermos. En situaciones donde no es posible visualizar las venas se aconseja intentar en sitios en donde la vena tiene una localización anatómica específica tales como: la vena Safena en el tobillo, la vena mediana Cubital y la vena Cefálica, justo proximal al primer dedo de la mano.

#### **Indicaciones de la venopunción**

Está indicada cuando se requiere mayor volumen de sangre (más de 1 ml) o cuando se requiere tomar un hemocultivo. El cateterismo venoso periférico también está indicado cuando el paciente no está en condiciones de alcanzar los objetivos médicos y nutricionales con la terapia enteral. Con el propósito de suministrar fluidos de mantenimiento para apoyar una hidratación adecuada y servir como ruta para la administración de medicamentos.

### **Contraindicaciones de la venopunción:**

- **Absolutas:** Infección en el sitio de punción, flebitis o trombosis, alteración en la perfusión sanguínea, edema de la extremidad.
- **Relativas:** Quemaduras o trauma en el sitio de venopunción. Se recomienda actuar con cuidado en pacientes con discrasias sanguíneas.

### **EQUIPO NECESARIO PARA LA VENOPUNCION: (Fig 5)**

Los dos dispositivos más utilizados para la inserción intravenosa periférica son la aguja de mariposa y, más comúnmente, la aguja de catéter. Se requiere:

- 1) Torniquete (banda de goma para las venas del cuero cabelludo y para recién nacidos y lactantes).
- 2) Una jeringa estéril de 3, 5 o 10 mL.
- 3) Una aguja numero 21.




Figura 5.- Imagen donde se observa Material requerido para efectuar venopunción. Cortesía Instituto Nacional de pediatría

- 4) Una aguja de mariposa calibre 23 (independientemente del grupo etario) o bien mariposas de diferentes tamaños: 21, 23, 25 (del más grande al más pequeño, respectivamente). Existen recomendaciones acerca del uso de una aguja de mariposa de calibre 23, que puede utilizarse para cualquier grupo etario.
- 5) Tubos para enviar muestras de sangre.
- 6) Almohadillas de alcohol o torundas con alcohol al 70%.
- 7) Jeringas de 3 y 5 mL.
- 8) Conectores en T.
- 9) Catéteres cortos (intracath, angiocath) tamaños 14, 16, 18, 20, 22, 24, 26 (del más grande al más pequeño, respectivamente).
- 10) Tegaderm (adhesivo transparente).
- 11) Estabilizadores acolchados de diferentes tamaños.
- 12) Microgotero para infusión intravenosa.
- 13) Aguja recta o jeringa vacuttainer (Becton-Dickinson, Rutherford, NJ), útil en niños más grandes debido a la presión negativa que ejerce, con mayor riesgo de colapso de la vena (Fig. 5.1).
- 14) Guantes de examen no estériles.



Figura 5.1 Equipo de venopunción jeringa vacuttainer. Cortesía Instituto Nacional de Pediatría

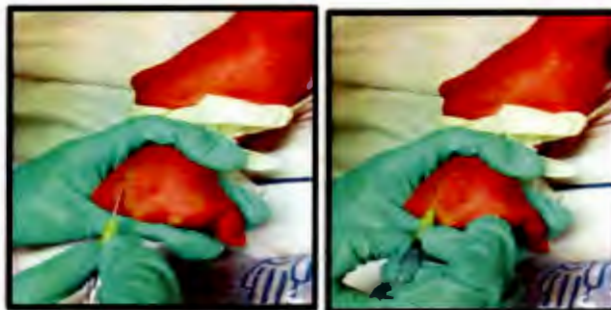
En ocasiones resulta útil el uso de una jeringa para la obtención de la sangre en los bebés y los niños pequeños, debido a que es más fácil de controlar una vez que el recipiente ha sido introducido.

## TECNICA DE VENOPUNCION:

1. Lavado de manos.
2. Preparación del equipo: seleccionar el tamaño de la aguja, preparación de tubos de colección de muestra, verificar el funcionamiento del equipo de venoclisis.
3. Seleccionar el sitio anatómico a puncionar, en ocasiones resulta útil utilizar un transiluminador para visualizar venas más pequeñas, también puede emplearse en sitios donde hay un hematoma por punciones previas, se observará la línea de la vena más oscura que el hematoma.

Realizar la fijación o estabilización de la extremidad. Se recomienda **NO** relegado la fijación a un miembro de la familia.

4. Colóquese guantes.
5. Realizar asepsia y antisepsia del sitio a puncionar: limpiar el área que rodea el lugar elegido con solución antiséptica y dejar secar. Se recomienda limpiar el sitio de punción con alcohol al 70% o clorhexidina (en tres tiempos), o hasta que la torunda se observe limpia, del centro a la periferia haciendo círculos, en un radio aproximado de 3-4cm del sitio elegido para puncionar. **(Fig 6)**



Figs 6 imagen de técnica de venopuncion. Instituto Nacional de pediatría.

6. Es importante realizar tracción distal leve a la piel para inmovilizar la vena.(Figura 6.1)

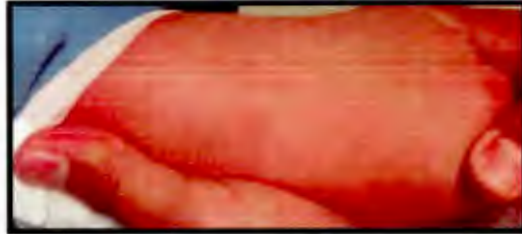

Fig 6.1. Se realiza tracción distal leve a la piel para inmovilizar la vena. Cortesía Hospital Ángeles Lomas.

7. En niños pequeños, una banda de goma servirá como un torniquete adecuado, pero hay que estar seguro de quitar la banda de goma después de la venopunción. El torniquete no debe mantenerse por más de 3 a 5 minutos, ya que puede impedir el flujo arterial. Después de escoger la vena, es importante retirar el torniquete y volver a colocarlo justo antes de la venopunción .
8. Puncionar el sitio anatómico elegido, recuerde no introducir toda la aguja para evitar traspasar la vena, inserte el punzo a través de la piel y lentamente, en un ángulo aproximado de 10-30°, con el bisel hacia arriba. (Fig 6.2 y 6.2.1).

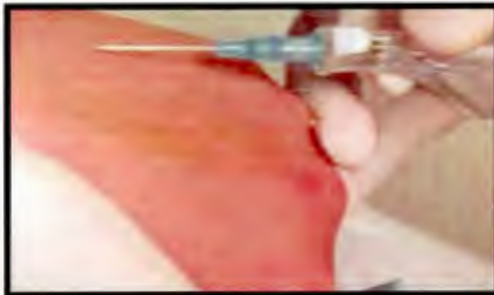


Fig. 6.2. Que muestra cómo se inserta el cateter IV con el bisel hacia arriba. Cortesía Hospital Ángeles Lomas.

- Una vez que se punciona la vena, avance lentamente hasta que observe el retorno de sangre ( Fig 6.3), es necesario fijar con los dedos el catéter, para evitar que se mueva y condicione embolismo o infiltración de la vena. (Fig 6.4.1 y 6.4.2)



Fig 6.3. Una vez que se punciona el acceso venoso, avance lentamente hasta observar el retorno de sangre. Cortesía Hospital Ángeles Lomas

- Retire la aguja y conecte la línea intravenosa al tubo del catéter o tubo en T, posteriormente infunda 1 ml de solución salina y verifique que el fluido pase a través del acceso venoso verificando que no haya signos o sitios de infiltración, tales como hematoma o flebitis local.  
Es importante mencionar que después de haber insertado el catéter y removido la aguja, **no se debe recolocar ninguna aguja para tratar de volver a colocar el acceso venoso**, ya que puede provocar embolismo o infiltración de la vena, se recomienda volver a iniciar el procedimiento y realizar 2 o 3 intentos, especialmente si alguien más experimentado está disponible.

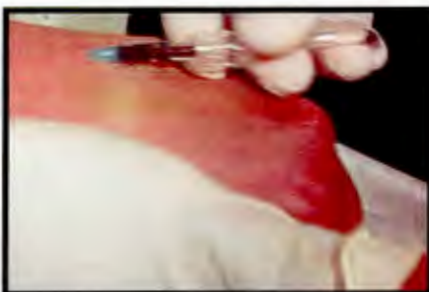

Fig 6.4.1. es necesario fijar con los dedos el catéter para retirar la guía. Cortesía Hospital Ángeles Lomas.

11. Fijar el catéter. Es importante asegurarse que el área de piel que queda sobre la punta del catéter pueda ser visualizada para detectar infiltración o flebitis de forma temprana. En seguida se coloca un adhesivo transparente y estéril, como Tegaderm u OpSite para mayor seguridad del catéter, si se utiliza un conector en T, se debe cubrir a 2 centímetros del sitio de punción. Los dedos del paciente deben colocarse en el borde de la fijación y cubrirse con cinta sobre el metacarpo distal, se deja libre el pulgar, asimismo se puede asegurar en una determinada posición.
12. Colocar ficha de identificación del paciente y fecha de colocación de la venopunción.
13. Verificar que no existan complicaciones inmediatas derivadas de la venopunción.

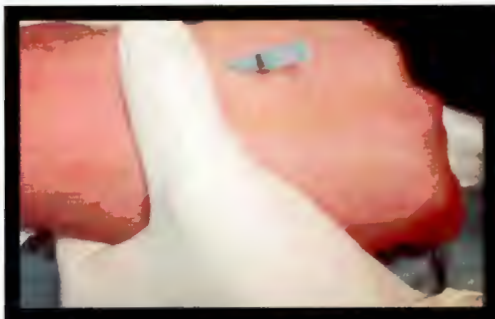
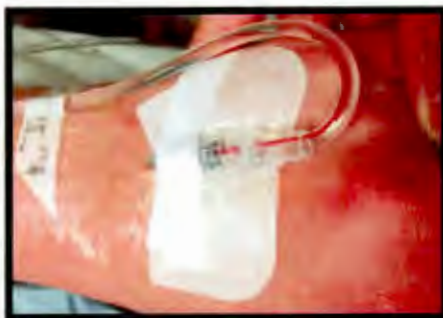

Fig 6.4.2: Es necesario fijar con los dedos el catéter, para evitar que se mueva y condicione embolismo o infiltración de la vena. Cortesía Hospital Ángeles Lomas

Fig. 6.5 Retire la aguja y conecte la línea IV al tubo del catéter o tubo en T, posteriormente infunda 1 ml de solución salina y verifique que el fluido pase a través del acceso venoso. Cortesía Hospital Ángeles Lomas.



Se debe destacar que las punciones venosas deben realizarse de forma aséptica, con el objetivo de proporcionar una terapia parenteral segura.

En el caso de las venas antecubitales, para hacerlas más prominentes, se coloca una toalla debajo del codo. Para canalizar venas del pie, el tobillo se debe extender de forma que se logren visualizar.

En la vena yugular externa, el niño debe situarse en posición de Trendelenburg con la cabeza rotada al lado contrario al sitio de inserción del catéter, se puede colocar una toalla debajo de los hombros; debido a que esta vena no se puede palpar, se debe visualizar en el punto donde cruza el músculo esternocleidomastoideo, entre el ángulo de la mandíbula hacia el tercio inferior del músculo.

## **COMPLICACIONES DE LA PUNCION VENOSA**

- Formación de hematomas
- Infección local
- Lesiones a las estructuras adyacentes a los vasos
- Flebitis.
- Con menor frecuencia:
  - Embolia
  - Irritación del endotelio vascular
  - Acción del pirogénico
  - Reacciones anafilácticas.

La punción profunda inadvertida en el cuello puede producir lesión de la arteria carótida, nervios vago o frénico, o en el vértice del pulmón.



## BIBLIOGRAFIA

1. P. Correcher Medina et al. Venopunción en el dorso de la mano. ¿Una alternativa a la Punción del talón? *An Pediatr* 2012.
2. King C., Henretig F. Venipuncture and Peripheral Veonous Access. Mananda SB., Mioara DM. *Textbook of Pediatric Emergency Procedures* (2nd Edition, pp 727-737). Lippincott Williams and Wilkins. 2008
3. PALS Provider Manual. Elk Grove Vilage, IL: American Academy of Pediatrics, American Heart Association; 2008.
4. Calderón CA, Gutierrez JA, Ruano JM, Vázquez E, Duarte JC. Accesos vasculares en pediatría (I de V partes). *Acta Pediatr Mex* 2002; 23 (1): 31-34.
5. Arowsmith J, Campbell C, A comparison of local anesthetics for venipuncture. *Arch Dis Child*. 2000; 82:309-310.
6. Hernández M, Sánchez B, Barbosa R, Dolor neonatal ¿Es necesario evaluar el dolor por punciones transcutáneas? *Perinatol Reprod Hum* 2011; 25 (1): 10-16.
7. Jacobsen C-JB, Grabe N, Damm MD. A trial of povidone-iodine for prevention of contamination of intravenous cannulae. *Acta Anaesthesiol Scand*. 1986; 30: 447-449.
8. Eichenfield FL, Funnk A, Fallon-Friedlander S, et al. A clinical study to evaluate the efficacy of ELA-Max (4% liposomal lidocaine) as compared

with eutectic mixture of local anesthetics cream for pain reduction of venipuncture in children. *Pediatrics* 2002; 109:1093-1099.

9. S.T.A.B.L.E. National instructor Manual, Kristine Karlsen: March of dimes; 2006.
10. Marie M. Lozon; Intravascular techniques and volume support; chapter pediatric vascular access and blood sampling techniques. Pags 325-335.
11. Roberts and Hedges - Clinical Procedures in Emergency Medicine, 6/e chapter 21.pags 385-92.