

**UNIVERSIDAD NACIONAL AUTÓNOMA DE MÉXICO**

**FACULTAD DE MEDICINA**

**DIVISIÓN DE POSGRADO E INVESTIGACIÓN**

**SECRETARÍA DE SALUD**

**INSTITUTO NACIONAL DE PEDIATRÍA**

---

---

**“Identificación de posibles casos de Síndrome de Bruck,  
en expedientes con diagnóstico de Osteogénesis Imperfecta  
y/o Artrogriposis Múltiple Congénita, en el Instituto  
Nacional de Pediatría”**

**T E S I S**

**QUE PARA OBTENER EL TÍTULO DE:**

**ESPECIALISTA EN PEDIATRÍA**

**P R E S E N T A**

**DRA. IRAIS SÁNCHEZ VERDIGUEL**

**TUTORA DE TESIS:**

**DRA. ROSALÍA GARZA ELIZONDO**

**COTUTORA DE TESIS:**

**DRA. ARIADNA GONZÁLEZ DEL ANGEL**

**TUTORA METODOLÓGICA:**

**M.C. LUISA DÍAZ GARCÍA**



**MÉXICO, D.F.**

**2009**

**“Identificación de posibles casos de Síndrome de Bruck, en expedientes con diagnóstico de Osteogénesis Imperfecta y/o Artrogriposis Múltiple Congénita, en el Instituto Nacional de Pediatría”.**




DR. GUILLERMO SOLOMÓN SANTIBAÑEZ  
DIRECTOR GENERAL

PROFESOR TITULAR DEL CURSO DE ESPECIALIDAD DE PEDIATRÍA




DR. JOSÉ N. KEYNES MANZUR  
DIRECTOR DE ENSEÑANZA




DRA. MIRELLA VÁZQUEZ RIVERA  
JEFE DEL DEPARTAMENTO DE PRE Y POSGRADO



DRA. ROSALÍA GARZA ELIZONDO  
TUTOR DE TESIS



DRA. ARIADNA GONZÁLEZ DEL ÁNGEL  
COTUTOR DE TESIS



M.C. LUISA DÍAZ GARCÍA  
TUTOR METODOLÓGICO



## AGRADECIMIENTOS

A *Dios*, por ser mi luz en el camino, mi razón de ser y mi fortaleza.

A *mis padres*, por entregarme siempre lo mejor de ellos. Por brindarme amor y comprensión en todo momento. Por sus sabios consejos y apoyo incondicional.

A *mi hermano*, por ser ejemplo de tenacidad.

A *mis asesoras*, la Dra. Rosalía Garza, la Dra. Ariadna González, y la M.C. Luisita Díaz por su entusiasmo y paciencia en este proyecto.

A *mis amigos y amigas*, por contagiarme de alegría en los momentos difíciles.

A *todos los niños*, quienes a pesar de su enfermedad, tienen siempre esa magia, inocencia y chispa.

Por ellos soy.

## ÍNDICE

CAPÍTULO I.....	3
Resumen	
CAPÍTULO II.....	5
Antecedentes	
CAPÍTULO III.....	19
Justificación	
Objetivos	
Clasificación de la investigación	
CAPÍTULO IV.....	20
Material y métodos	
CAPÍTULO V.....	23
Análisis estadístico	
Consideraciones éticas	
CAPÍTULO VI.....	24
Resultados	
CAPÍTULO VII.....	34
Discusión	
CAPÍTULO VIII.....	39
Conclusiones	
CAPÍTULO IX.....	40
Bibliografía	
CAPÍTULO X.....	42
Anexos	

## CAPÍTULO I.

### 1. RESUMEN ESTRUCTURADO

#### **“Identificación de posibles casos de Síndrome de Bruck, en expedientes con diagnóstico de Osteogénesis Imperfecta y/o Artrogriposis Múltiple Congénita, en el Instituto Nacional de Pediatría”.**

Introducción y objetivos: El Síndrome de Bruck (SB), fue descrito por primera vez por Bruck en 1897<sup>1</sup> y se refería a la asociación que existe entre contracturas articulares congénitas y disminución de la densidad ósea. El SB es un síndrome muy poco frecuente y en la literatura mundial se han publicado 17 artículos referentes a este síndrome, en los cuales hay solo reportados 25 casos.<sup>2-5</sup>

En 1998, el Síndrome de Bruck fue clasificado como subtipo de la Osteogénesis imperfecta (OI) bajo 2 categorías:

- SB tipo 1: mutaciones en la enzima lisil telopéptido hidroxilasa cuyo gen codificante se ubica en el cromosoma 17p12
- SB tipo 2: se ha detectado alteración en el gen PLOD 2 localizado en el cromosoma 3q23-q24.<sup>4</sup> El tipo de herencia es autosómica recesiva.<sup>5</sup>

Entre las principales características clínicas están: contracturas articulares congénitas, pterygium, esclera blanca, audición normal, disminución de la densidad ósea, deformidad severa de las extremidades, talla baja, xifoesciosis, pie equino varo, múltiples fracturas y desarrollo cognitivo normal.<sup>1-5</sup> Los cambios radiológicos son: osteopenia muy marcada, fracturas en huesos largos (fémures, tibia, ulna y fibula) y presencia de huesos wormianos en el 40% de los casos. Otro hallazgo es la fusión de cuerpos vertebrales a nivel de C2-C3. La edad ósea está retrasada.

En esta investigación revisamos expedientes con diagnóstico de artrogriposis múltiple congénita (AMC) y/o osteogénesis imperfecta (OI) en el periodo comprendido de enero de 1998 hasta diciembre del 2008, en el INP con la finalidad de identificar posibles casos de síndrome de Bruck, siendo así una investigación retrospectiva, descriptiva y longitudinal.

Resultados: Del total de expedientes incluidos (130), tanto de AMC y de OI, se encontraron sólo 8 casos posibles con sospecha de Síndrome de Bruck, por tener características clínicas compatibles a dicho síndrome.

Discusión: La asociación entre disminución de la densidad ósea y contracturas articulares congénitas es muy poco frecuente. En nuestro estudio, la mayoría de los pacientes con sospecha de SB, inicialmente estaban diagnosticados como AMC.

En el síndrome de Bruck, el diagnóstico se puede hacer prenatalmente, los hallazgos que se observan en el USG obstétrico son: braquicefalia, retrognatia, fémur corto e incurvado, codos flexionados, muñecas en extensión bilateral y flexión de rodillas bilateral<sup>6</sup>. En nuestro estudio sólo un paciente tuvo USG prenatal que reportó incurvamiento en extremidades.

Los pacientes con SB, al nacimiento y en la infancia, tienen medidas antropométricas normales, posteriormente van teniendo talla baja. En nuestros pacientes, la falta de asistencia de algunos a la consulta, impidió el seguimiento para determinar si existía talla baja, así como la presencia o no de xifoesciosis. De acuerdo con la literatura, la disminución de la densidad ósea es muy marcada en

región pélvica y cráneo. Sin embargo existen pocos estudios radiológicos de nuestros pacientes, para sustentarlo.

El tratamiento con bisfosfonatos como el pamidronato cíclico se está utilizando en pacientes con Síndrome de Bruck<sup>9</sup>. El resultado ha sido alentador, ya que reduce el número de fracturas y pueden sentarse sin ayuda. Sin embargo el pronóstico en todos los casos reportados, a pesar de intervención quirúrgica, es malo por la limitación funcional. En nuestros casos con sospecha de SB, sería conveniente hacer estudios de extensión, incluyendo estudios de biología molecular para confirmar la sospecha clínica diagnóstica.

#### Conclusión:

Sólo encontramos 8 posibles casos de Síndrome de Bruck (SB), en el periodo comprendido de enero de 1998 a diciembre del 2008, en los expedientes del INP, con diagnóstico de artrogriposis múltiple congénita y/o osteogénesis imperfecta. En la literatura mundial sólo se han reportado 25 casos hasta la fecha, pero no sabemos si es porque realmente no hay casos, o se han subdiagnosticado por falta del conocimiento médico.

Hay que tener presente que el paciente que manifieste contracturas articulares congénitas, simétricas y bilaterales, así como disminución de la densidad ósea y por consiguiente múltiples fracturas, puede tener SB.

Por lo tanto, a todo paciente con contracturas articulares al nacimiento habrá que realizarle serie ósea completa para buscar de manera intencionada disminución de la densidad ósea y con ello descartar Síndrome de Bruck, a fin de hacer un diagnóstico temprano y ofrecer un mejor consejo genético y tratamiento oportuno.



## CAPÍTULO II.

### 2. ANTECEDENTES

En Alemania en 1897 Alfred Bruck<sup>1</sup> fue el primero en describir un niño con múltiples fracturas asociado con contracturas y atrofia muscular. Sharma y Anand en 1964<sup>2</sup>, reportaron un niño de la India con características similares. Pero fue hasta 1989, que Denis Viljoen et al<sup>3</sup> reportaron 5 niños con contracturas simétricas en rodillas, tobillos y pies al nacimiento, huesos wormianos y fracturas secundarias a traumatismos mínimos, y dada la similitud con el informe efectuado por Bruck, propusieron denominar este trastorno síndrome de Bruck: una artrogriposis múltiple congénita (AMC) seguida de fracturas de huesos largos, con persistencia de huesos wormianos, síntomas propios de la osteogénesis imperfecta (OI) y con exámenes de fósforo y calcio normales.

El Síndrome de Bruck (SB) tiene una baja prevalencia, sólo 19 familias con 25 pacientes han sido reportadas en la literatura mundial, de los cuales 10 de estos casos han sido hermanos<sup>3, 4, 5</sup> y sólo dos hasta la fecha con diagnóstico antenatal<sup>6, 7</sup>.

Aunque la distribución geográfica del SB es heterogénea, se han descrito más casos en el sur de África y oriente medio, sugiriendo que hay una mayor frecuencia de esta patología en dichas regiones<sup>8, 9</sup>.

En 1998, en la 3era nomenclatura Internacional de Desórdenes Esqueléticos<sup>10</sup>, el Síndrome de Bruck fue clasificado como subtipo de la OI bajo 2 categorías: el tipo 1 incluye los casos de SB que tienen mutaciones en la enzima lisil telopéptido hidroxilasa (TLH) cuyo gen codificante se ubica en el cromosoma 17p12 y el tipo 2 son los casos en los que se ha detectado alteración en el gen PLOD 2 localizado en el cromosoma 3q23-q24<sup>4</sup>.

#### **Características clínicas (Ver Anexo: Imágenes)**

El cuadro clínico del Síndrome de Bruck se caracteriza por:

Esclera blanca

Contracturas articulares congénitas, bilaterales y simétricas

Pterygium

Deformidad severa de las extremidades

Talla baja

Xifoescoliosis

Pie equino varo

Múltiples fracturas (ocurren en etapa posnatal, generalmente al iniciar deambulación)

Osteoporosis marcada

Audición y visión normales

Inteligencia normal

Al nacimiento y en la infancia, los pacientes con SB tienen medidas antropométricas normales (peso, talla y perímetro cefálico normales para su edad gestacional), posteriormente van teniendo talla baja, relacionado con la xifoescoliosis y contracturas presentes<sup>11</sup>.

Los pacientes con Bruck tienen las escleras blancas, en contraste con OI que las tienen azul. Su dentición suele ser normal y la dentinogénesis imperfecta solo se reportó en un caso (Brenner et al<sup>12</sup>). La dentinogénesis imperfecta es una alteración hereditaria que se origina en la etapa de histodiferenciación durante el desarrollo dental, constituyendo una forma de displasia mesodérmica localizada, que se origina por una alteración de las proteínas dentarias. En la cual

se observan dientes de color café oscuro y un desgaste severo hasta el nivel de la encía, se asocia en el 10-50% a osteogénesis imperfecta<sup>13</sup>.

En los casos reportados de Síndrome de Bruck, no ha habido anomalías en piel ni en órganos internos<sup>14</sup>.

Como comentan otros autores<sup>3, 5, 12, 14</sup> la fuerza muscular está conservada en estos pacientes, aunque presentan reducción de la masa muscular.

Blacksin et al<sup>15</sup> notó que en el Síndrome de Bruck, las contracturas articulares son *simétricas y bilaterales*, y *congénitas* (están presentes desde el nacimiento).

La articulación del tobillo es el sitio más común de contractura, seguida por orden de frecuencia la rodilla y el codo. La presencia de contracturas al nacimiento (artrogriposis), es lo que diferencia al Síndrome de Bruck de los casos "clásicos" de OI, Stuve- Wiedemann y displasia camptomélica.

La característica principal del Síndrome de Bruck son múltiples fracturas en los huesos largos. No existe evidencia de fractura hasta que el paciente empieza a deambular. Ésta es la diferencia entre OI, en donde se ha visto que las contracturas articulares son asimétricas y como consecuencia de estas fracturas, por lo tanto se observan mucho tiempo después del nacimiento.

Las contracturas que presentan los pacientes con Síndrome de Bruck deben ser consideradas como una anomalía primaria y no como complicación de las fracturas por inmovilización prolongada. En casos de artrogriposis de otro tipo, desarrollan osteoporosis secundaria a inmovilización y por ello pueden presentar posteriormente fracturas, pero éstas no son frecuentes ni provocan deformidades progresivas como en los casos de Síndrome de Bruck. Por lo tanto, las fracturas también deben ser consideradas como hallazgo primario en el Síndrome de Bruck.<sup>14</sup>

De acuerdo con Blacksin et al<sup>15</sup>, todos los pacientes con Síndrome de Bruck tienen pie equino varo al nacimiento. En la Osteogénesis Imperfecta, los tipos III y IV tienen como característica los huesos wormianos y la xifoescoliosis, pero no pies en equino varo.

La escoliosis o xifoescoliosis es progresiva, lo que condiciona talla baja.

El seguimiento por 14 años de varios pacientes, indicaron que las deformaciones de columna y pélvicas son progresivas<sup>10</sup>. Todos los pacientes reportados en la literatura necesitan aparatos ortopédicos para poder deambular, si es que pueden mantener la bipedestación<sup>9</sup>.

Todos los pacientes tienen una inteligencia normal, con visión y audición normales<sup>3, 12, 14</sup>.

*Ver Tabla 1.* Tabla comparativa de casos reportados en la literatura con Síndrome de Bruck.

### **Hallazgos radiológicos**

La osteopenia es una entidad en la cual disminuye la cantidad de minerales en el hueso, perdiendo fuerza la parte de hueso trabecular y reduciéndose la zona cortical por un defecto en la absorción del calcio, lo que los vuelve quebradizos y susceptibles de fracturas y de micro fracturas. Se puede observar radiológicamente como disminución de la densidad ósea. Sin embargo el estándar de oro para identificar osteopenia es por medio de la densitometría ósea, que al tener un costo más elevado, la mayoría de los artículos hace referencia únicamente a estudios radiológicos.

Los cambios radiológicos que Ha-Vinh et al<sup>4</sup> reportaron fue osteopenia muy marcada, fracturas en huesos largos (fémures, tibia, ulna y fibula) y presencia de huesos wormianos en región occipital. Cuillier et al<sup>6</sup> menciona que los huesos wormianos se han reportado en el 40% de los



casos. Otro hallazgo radiológico encontrado es la fusión de cuerpos vertebrales a nivel de C2-C3. La osteopenia es muy marcada en región pélvica y cráneo<sup>11</sup>. Leroy et al<sup>11</sup> reportó los hallazgos radiológicos: osteopenia, huesos Wormianos y fracturas costales con callos óseos. La edad ósea estaba retrasada.

### **Fisiopatología y Hallazgos moleculares**

El colágeno es un material extracelular fabricado por los fibroblastos. La base molecular del colágeno está constituida por cadenas de polipéptidos y cada uno de éstos es un polímero de aminoácidos. Es decir, son cadenas constituidas por aminoácidos, que son unidades moleculares pequeñas<sup>16</sup>.

La síntesis de colágena se produce en el retículo endoplásmico rugoso (RER) como cadenas individuales de preprocolágena. En primer lugar se elimina la secuencia de señales que dirigen a la molécula hacia el RER y, a continuación, se hidroxila una parte de los residuos de prolina y lisina (por las enzimas hidroxilasa de la peptidilprolina e hidroxilasa de la petidil lisina) para que se formen hidroxiprolina e hidroxilisina respectivamente. A continuación se glucosilan hidroxilisinas seleccionadas. Se alinean tres moléculas de preprocolágena entre sí y se ensamblan para formar una configuración helicoidal<sup>17</sup>.

La unidad esencial del colágeno está constituida por tres cadenas de polipéptidos que aparecen entrelazadas formando una triple hélice, constituyendo una unidad macromolecular denominada tropocolágeno. Las macromoléculas de tropocolágeno se agrupan entre sí constituyendo estructuras llamadas fibrillas de colágeno. Las fibras de colágeno tienden a agruparse en conjuntos más grandes llamados haces de colágenos<sup>16</sup>. Lo que caracteriza al colágeno es la secuencia repetitiva y la gran proporción que tiene de glicina, prolina e hidroxiprolina. La prolina y la hidroxiprolina constituyen juntas 22 % de todos los aminoácidos del colágeno. Se sabe que la hidroxiprolina desempeña un papel fundamental y especial como elemento que estabiliza esta triple hélice. Cuando hay defectos de la hidroxiprolina se traduce en la desorganización de la triple hélice y por lo tanto de todo el colágeno. Finalmente, existen otros dos aminoácidos que se encuentran solamente en el colágeno, que son lisina y la hidroxilisina.

Localización del colágeno.- el colágeno está especialmente concentrado en aquellos tejidos que soportan peso, fundamentalmente los cartílagos y los huesos. También existe colágeno concentrado en altas proporciones en aquellas partes del organismo que transmiten fuerza, como los tendones. El colágeno aparece en forma numerosa en aquellos lugares como la dermis o las fascias musculares, o donde se necesita un material que resista la tracción o los cambios de volumen. Las fibras de colágena son importantes para mantener la resistencia del hueso. La tensión de estas fibras es por medio de enlaces entre sus telopéptidos<sup>17</sup>.

En la Osteogénesis Imperfecta clásica, existe alteración en el tejido conectivo caracterizado por una colágena anormal. Se han identificado mutaciones en los genes COL 1A1 (17q21) y COL 1A2 (7q21-q22) que codifican para las cadenas pro- $\alpha$ 1 y pro- $\alpha$ 2 del colágeno tipo I.

McPherson et al<sup>14</sup> en 1997 y Breslau- Siderius et al<sup>9</sup> en 1998, no encontraron ninguna alteración en la secreción de colágena tipo I, en 3 familias que estudiaron con Síndrome de Bruck. Al igual que Leroy et al<sup>11</sup> donde confirma que en el SB no había alteración en la colágena I o III ni mutaciones en los genes COL 1A1 o COL 1A2. En el Síndrome de Bruck, las moléculas de colágena tanto  $\alpha$ 1 como  $\alpha$ 2, guardan una relación 2:1 respectivamente<sup>18</sup>.

En 1999, Bank et al<sup>18</sup> mostró que en el Síndrome de Bruck, existe una reducción en la hidroxilación de lisina derivada de los telopéptidos de colágena. Esta anomalía fue detectada en el tejido óseo, pero no en el tejido cartilaginoso ni ligamentoso. Identificó en una familia consanguínea el locus 17p12 en el cual suponía existe el gen específico de la lisil hidroxilasa telopéptido (TLH).

La lisil hidroxilasa telopéptido es una enzima responsable de la hidroxilación de los residuos de lisina y la secuencia de la triple hélice del telopéptido amino y carboxi terminal.

En el Síndrome de Bruck existe un defecto específico, como se mencionó anteriormente, una deficiencia en la enzima lisil telopéptido hidroxilasa, lo que lleva a una alteración en los enlaces de la colágena ósea. Lo que provoca una sobre hidroxilación de las cadenas  $\alpha$ , y a su vez un retraso en la formación de la triple hélice causada por la mutación en una de las cadenas  $\alpha$  de la pro colágena tipo I<sup>19</sup>.

La mineralización ósea, se lleva a cabo siempre y cuando exista un adecuado entrecruzamiento entre las fibras de colágena. La inhibición de estos entrecruzamientos resulta en una disminución de la densidad ósea. La fragilidad ósea observada en el Síndrome de Bruck es causada por la combinación de la disminución de la ruta de hidroxil telopéptido y un defecto en la mineralización.

El SB muestra como la regulación de la hidroxilación de la lisil es un evento clave para la síntesis de la colágena. Los residuos de los telopéptidos y la triple hélice son hidroxilados por diferentes enzimas.

Notablemente un cambio mínimo en la telopéptido lisil hacia telopéptido hidroxilil provoca tejidos fibróticos, cicatrices y esclerosis. Este pequeño cambio es responsable de la acumulación de colágena (Ej. fibrosis). Existen moléculas supresoras, capaces de regular la expresión o actividad de una enzima. La supresión de los depósitos excesivos de colágena, característico de la fibrosis, se centra en la inhibición de los procesos enzimáticos de la colágena por medio de la prolil hidroxilasa o lisil oxidasa. En contraste, la inhibición de la TLH no afecta los procesos normales de las moléculas de colágena, solo reduce los enlaces aberrantes típicos de la patología fibrótica.

En 2004, Ha-Vinh et al<sup>4</sup> reportó 3 genes más de lisil hidroxilasa que codifican al menos 3 isoformas, conocidas como PLOD1 (1p36.1-p36.2); PLOD 2 (3q23-q24); PLOD3 (7q22). Aunque hay 3 isoformas de PLOD, sólo la PLOD2 se ha encontrado que se expresa en células con actividad osteoblástica<sup>7</sup>.

La primera patología en donde se encontró un déficit en la hidroxilación de lisina y por consiguiente alteración en los enlaces de colágena fue en el *Síndrome de Ehlers-Danlos tipo VI*, en donde se combina laxitud articular severa, hiperelasticidad de piel, hipotonía muscular, osteoporosis, xifoescoliosis y fragilidad vascular y ocular. EDS tipo VI es resultado de una mutación recesiva en el gen PLOD1 que codifica la lisil hidroxilasa 1 (LH1)<sup>4</sup>.

PLOD 2 fue el gen identificado como el codificador de la lisil hidroxilasa telopeptido y como responsable del Síndrome de Bruck tipo 2<sup>20</sup>.

PLOD 2 y PLOD3 pueden ser candidatos para otras formas recesivas de Osteogénesis Imperfecta, estos locus no codifican para las cadenas de colágena de tipo I.



Estos hallazgos clasifican al síndrome de Bruck en dos tipos:

- a) tipo I, que incluye los casos que resultan de mutaciones en el gen de la lisil telopeptido hidroxilasa (TLH), ubicada en el cromosoma 17p12, y
- b) tipo II, donde se encontrarían los casos en los que existe mutación en el gen PLOD2, ubicado en el cromosoma 3q23-q24.

### **Hallazgos en microscopía electrónica**

El trabajo de Brenner et al<sup>12</sup> demostró por microscopía electrónica, la presencia de osteoblastos con mitocondrias grandes, retículos endoplásmicos dilatados y una disminución del diámetro de las fibras de colágeno junto con un bajo contenido de mineral óseo y aumento de la pepsina extraída de la colágena tipo 1.

Brenner et al<sup>12</sup> encontró en el análisis bioquímico del hueso compacto, que el tamaño de los cristales de apatita y la colágena son mayores comparados con los de Osteogénesis Imperfecta tipo III y IV. La hidroxilación de colágena en la matriz ósea y la movilidad electroforética de las cadenas de colágena  $\alpha 1$  y  $\alpha 2$  fueron normales.<sup>4,18</sup>

El tejido óseo del paciente con Síndrome de Bruck, reveló características de OI incluyendo un área de callo óseo, zonas inmaduras de mineralización y grados variables de espesor osteoide. El diámetro de las fibras de colágena del osteoide en el SB fueron variables, con un diámetro menor de 428 A y con desviación estándar de 86 A. En niños sin enfermedades esqueléticas, es decir sanos, el diámetro de la fibra de colágena es de 560 A, con desviación estándar de 37 A. En niños con OI tipo IV el diámetro de la fibra es de 459 A con una desviación estándar de 49 A. Por lo tanto, el diámetro de las fibras de colágena fueron más cortas en Sx Bruck<sup>12</sup>.

El contenido mineral en la matriz ósea de los pacientes con SB, fue más bajo que el grupo control y más bajo incluso que los pacientes con OI tipo III/IV. Los cristales de hidroxiapatita son más grandes en el SB y muy pequeños en la OI. El tejido óseo se observa con hiper celularidad, similar a la OI. El análisis de hidroxiprolina e hidroxilamina en la matriz ósea fue normal. También se observó que la cantidad de colágena era mayor en el Síndrome de Bruck que en lo de OI<sup>12</sup>.

McPherson et al<sup>14</sup> reportó que los estudios de colágena en fibroblastos estaban normales sin encontrar las características típicas de OI.

### **Diagnóstico**

Al nacimiento, el diagnóstico inicial es AMC y como existen fracturas durante la niñez, el diagnóstico de OI es considerado subsecuentemente.

En el síndrome de Bruck, el diagnóstico se puede hacer prenatalmente, los hallazgos que se observan en el USG obstétrico son: braquicefalia, retrognatia, fémur corto y arqueado, codos flexionados, muñecas en extensión bilateral y flexión de rodillas bilateral<sup>6,7</sup>.

Brady et al<sup>5</sup> les hicieron varios estudios a sus casos de Síndrome de Bruck incluyendo: electromiografía, biopsia muscular, TAC de cráneo y resonancia magnética de columna siendo normales.

La electromiografía se realiza en pacientes con síndrome de Bruck con el fin de descartar que el cuadro clínico se haya originado por alteraciones miopáticas o neuropáticas que definirían un diagnóstico etiológico diferente.

Como se ha mencionado, en el Síndrome de Bruck no se ha reportado alteraciones auditivas, a diferencia de OI en donde existe pérdida de la audición, es por eso que es de utilidad el realizar potenciales auditivos a los pacientes con sospecha de Bruck.

Es útil también la densitometría ósea, que da una idea bastante exacta de la densidad del hueso y por tanto de la necesidad o no del tratamiento medicamentoso.

En algunos países desarrollados se hace biopsia de piel y/o hueso para estudio bioquímico del colágeno y el estudio molecular del gen, aunque este último estudio resulta en ocasiones difícil por la heterogeneidad genética.

### **Tratamiento**

El tratamiento en el Síndrome de Bruck va encaminado a frenar la osteoporosis, por lo que se utilizan bisfosfonatos (alendronato y risedronate)<sup>10</sup>. Se utilizó pamidronato cíclico en un paciente de Turquía, a los 3 meses de edad. Sus padres eran consanguíneos de 1er grado. Se le administró por 2 años pamidronato de sodio a dosis de 0.5 mg/kg/d (infusión en 1 hr con 100ml de SF 0.9%) por 3 días cada 2 meses, así como calcio 50 mg/kg/d y Vit D 400 U/d<sup>21</sup>.

La evolución fue favorable, ya que a los 18 meses de edad pudo sentarse sin ayuda, sin embargo no pudo caminar ni levantarse por sí solo por las contracturas que tenía en rodillas. El pamidronato cíclico ayudó en que no tuviera nuevamente fracturas, ya que en los 3 primeros meses tuvo múltiples fracturas, y en los 2 años de tratamiento, solo tuvo dos<sup>21</sup>.

Actualmente se están utilizando los bifosfonatos. Estos son compuestos derivados del pirofosfato que tienen la capacidad de unirse al hueso y estimular a los osteoblastos, provocando mediante este estímulo una inhibición de la función de los osteoclastos, disminución de su número y de su tiempo de supervivencia y por tanto, una inhibición de la resorción ósea. Los bifosfonatos más usados son: Pamidronato, Alendronato, Risedronato, Zolendronato, e Ibandronato.

El mecanismo de acción de este grupo de drogas no es del todo claro, pero se sabe que actúan estimulando la apoptosis (muerte celular programada) de los osteoclastos y retrasando la apoptosis de los osteoblastos. Estos efectos son la consecuencia de la acción de los bifosfonatos en la cadena de producción de mevalonato<sup>22, 23</sup>

Los ifosfonatos son la clase de medicamentos que inhiben la resorción ósea y mantiene la homeostasia del hueso<sup>10</sup>.

El pamidronato cíclico (IV) es el estándar de referencia en el tratamiento. Sus efectos secundarios son fiebre y nefrocalcinosis, entre los más importantes. El efecto colateral más observado es una reacción de fase aguda la primera vez que los pacientes reciben la droga, en forma de un síndrome pseudogripal con fiebre, de menos de veinticuatro horas de duración y esto debido a que el pamidronato, al interactuar con los osteoclastos, genera una respuesta similar a la Interleucina-6.

### **Pronóstico**

El pronóstico en general es malo para la función a largo plazo, ya que existen deformaciones severas en extremidades, limitando con ello la deambulación. La inteligencia no se ve afectada, generalmente tienen IQ normales.



El pronóstico es muy pobre. Las contracturas provocan una deformación rápida y deterioro clínico, y las intervenciones quirúrgicas no han mostrado mucho beneficio<sup>6</sup>. La capacidad para caminar está restringida y retrasada por la combinación de las fracturas, las contracturas y disminución de la función muscular. Ningún caso reportado ha podido caminar sin ayuda<sup>9</sup>. El pronóstico a pesar de la corrección quirúrgica es malo, ya que tienen poca funcionalidad.<sup>3</sup>

### **Asesoramiento genético**

En el SB, Viljoen et al<sup>3</sup> fue el lero en proponer una herencia de tipo autosómica recesiva. Leroy et al<sup>11</sup> proponen que los casos de SB son probablemente monogénicos (mendelianos), ya que se ha visto casos con patrón autosómico recesivo de padres heterocigotos normales o una mutación de novo.

El asesoramiento genético es importante en estos casos, ya que al ser una herencia de tipo autosómica recesiva, el riesgo de que los padres tengan nuevamente un hijo con el Síndrome de Bruck es de 25% en cada embarazo. Hay algunos artículos que han reportado casos esporádicos.

### **DIAGNÓSTICOS DIFERENCIALES**

Los principales diagnósticos diferenciales con Síndrome de Bruck son: Artrogriposis múltiple congénita y Osteogénesis imperfecta, que a continuación se describirán.

#### **ARTROGRIPOSIS MÚLTIPLE CONGÉNITA**

La artrogriposis múltiple congénita es un término general, que ha sido usado por muchos años, para describir contracturas congénitas de múltiples articulaciones, no progresivas. Esta característica, presente en más de 200 síndromes, no es el síntoma principal sino uno más dentro de un grupo muy heterogéneo de pacientes y enfermedades más generalizadas, en donde muchas veces las anomalías acompañantes (cardíacas, renales, pulmonares, etc.) son tan graves, que hacen incompatible la vida. La incidencia de la artrogriposis es de 1 en 3,000 nacidos vivos<sup>24</sup>.

En la artrogriposis clásica, denominada por Hall en 1983 amioplasia, lo más destacable es la presencia de contracturas articulares, habitualmente en las cuatro extremidades, siendo su aparición esporádica. La primera descripción gráfica y clínica de este trastorno, fue realizada en 1841 por Adolph Wilhelm Otto. Rosenkranz fue en 1905 quien primero usó el término de artrogriposis, que significa "articulación curvada". En 1923 Stern amplió dicho término por el de artrogriposis múltiple congénita.

Se hicieron varios estudios en animales (Drachman and Coulombre, 1962) y posteriormente en humanos (Swinyard and Black, 1985), para conocer las posibles causas de estas contracturas. En dichos estudios se observó que la disminución de los movimientos fetales in útero, era factor predisponente para provocar contracturas congénitas. Las principales causas de limitación del movimiento in útero son: 1) procesos miopáticos, 2) procesos neuropáticos, 3) anomalía del tejido conectivo, 4) limitación en el espacio o restricción de movimiento en el útero, como en el caso de gemelos, bandas amnióticas; 5) algunas enfermedades maternas, como miastenia gravis o infecciones maternas; 6) relacionado a medicamentos, como en el caso del misoprostol o drogas, exposiciones y factores ambientales<sup>24</sup>.

Del 5 al 10% de los casos de artrogriposis, han sido considerados de origen miopático y el 90 a 95% de origen neuropático. La artrogriposis clásica, amioplasia, está en el grupo de origen neuropático.

### Amioplasi

Es la condición más común de contracturas congénitas y también es conocida como "artrogriposis clásica". Durante el embarazo es frecuente encontrar disminución de los movimientos fetales -50%. Las deformidades están presentes al nacer. La cara es en muchos de estos niños especial: redonda, con hemangioma facial frontal y micrognatia<sup>24</sup>.

Habitualmente, están comprometidas las cuatro extremidades y si son dos las afectadas, es mas frecuente que éstas sean las inferiores. La actitud que frecuentemente adoptan es la siguiente: los hombros se muestran en aproximación y rotados internamente, los codos extendidos y las muñecas en flexión palmar y desviación cubital; las caderas y rodillas en diferente posición. Suele haber luxación congénita de cadera en un 55% de los casos. La deformidad más frecuente se presenta en los pies, que se muestran en *equino varo*<sup>24</sup>.

La luxación de cadera denominada también displasia infantil de cadera, es un trastorno caracterizado por una falta o pérdida de la relación de la cabeza del fémur y la cavidad cotiloidea del hueso ilíaco, los que conforman la articulación de la cadera. Pueden distinguirse dos tipos de luxaciones congénitas de la cadera; la prenatal o teratológica, que se observa desde el momento del nacimiento y característico de la artrogriposis; y la luxación típica que se produce en el parto o poco después, representando la forma más frecuente (más del 90% de los casos que no son artrogriposis)<sup>24</sup>.

La severidad de la rigidez periarticular aumenta desde los segmentos proximales a los distales. En las caderas y hombros existe un cierto grado de movilidad activa y pasiva mayor que en manos y pies. *La afectación es habitualmente simétrica.*

La masa muscular está disminuida y ha sido sustituida por tejido fibroadiposo, el músculo se retrae alrededor de la articulación y aumenta la rigidez articular. Las articulaciones parecen más grandes y fusiformes. Los dedos son muy delgados, tienen aspecto céreo y están muy cerca unos de otros. Están ausentes los pliegues cutáneos normales, y la piel es tersa y lustrosa. Frecuentemente se observan pliegues cutáneos adicionales en relación con las contracturas en flexión de rodillas y codos. Pueden observarse hoyuelos en codos, caderas, rodillas y muñecas afectadas<sup>24</sup>.

Otras alteraciones menores que se encuentran frecuentemente en este síndrome son la asimetría facial, hernias, criptorquidia, bridas amnióticas etc.

El tronco suele estar respetado, pero también existe al nacimiento escoliosis. Esto va en relación con la severidad de los signos craneofaciales (asimetría, tortícolis) y de miembros superiores.

La sensibilidad está conservada, aunque los reflejos osteotendinosos están disminuidos o ausentes. Son frecuentes las fracturas perinatales (45%) sobre todo en fémures. Esto se explicaría por la distocia en el parto, dada la patología del pequeño.

La inteligencia es habitualmente normal, igual que en la población general<sup>24</sup>.

### OSTEOGÉNESIS IMPERFECTA

El término de Osteogénesis Imperfecta (OI) fue nombrado por Vrolik en 1840 para explicar una enfermedad hereditaria en donde existe susceptibilidad a fractura y deformidad esquelética severa. Existe mucha variabilidad en la OI. En 1979 Sillence et al<sup>25</sup> describió 4 tipos de OI (OI tipo I-IV). En 1991, Byers et al, sugiere que hay más de 90% casos de mutaciones de OI en el gen de la procolágena tipo I en sus cadenas pro  $\alpha$  1 y pro  $\alpha$  2. Posteriormente en 1998, en la



3era nomenclatura Internacional de Desórdenes Esqueléticos<sup>10</sup>, se incluyeron más subtipos como el Síndrome de Bruck.

### OI tipo I

La OI tipo I, se caracteriza por fragilidad ósea excesiva, la cual usualmente está asociada con osteoporosis, esclera azul, pérdida de la audición conductiva. Esta es la más común de las OI, con una frecuencia de 1:30,000 nacidos vivos<sup>24</sup>.

#### Características clínicas:

La esclera es azul grisácea, las fracturas se presentan al mínimo trauma.

*Alteraciones dentales;* los dientes tienen una coloración amarillenta y suelen romperse con frecuencia. En la radiografía de estos dientes se observa raíz corta con articulaciones coronaradiculares restrictivas. Paterson y colaboradores en 1983 mostraron que los pacientes con OI tipo I con dientes normales difieren con los OI tipo I con dentinogénesis imperfecta (OD= dentina opalescente) en que éstos últimos tienen más riesgo de tener fracturas al nacimiento en un 25% vs un 6% del otro grupo, tienen más riesgo de fracturas, talla baja muy corta y deformidad esquelética. Ambos grupos tienen una frecuencia similar de hiper movilidad articular, sordera, dislocaciones articulares y contusiones articulares<sup>24</sup>.

La dentinogénesis imperfecta fue reportada por primera vez, en 1887, por Guilford como dentogénesis imperfecta, donde describe a un joven físicamente normal de 16 años con los dientes de color café oscuro y un desgaste severo hasta el nivel de la encía.

Fue hasta 1939 que Roberts y Schour la denominaron "Dentinogénesis imperfecta" o "Dentina opalescente hereditaria" describiendo que se trataba de una alteración dental similar a la que se observa en los pacientes con osteogénesis imperfecta. Actualmente se conoce que su etiología está relacionada con una alteración del gen DSPP (codifica para sialoproteínas y fosfoproteínas dentinarias), localizado en el cromosoma 4q21, así como del gen Cbfa1 (codifica para el factor activador de odontoblastos), ubicado en el cromosoma 6p21. Para que se lleve a cabo una buena mineralización se requiere que exista una adecuada diferenciación y cantidad de odontoblastos que produzcan la matriz orgánica (compuesta por colágena tipo I, sialoproteínas y fosfoproteínas) en óptimas condiciones para iniciar la mineralización, y llevar a cabo procesos de aposición del material inorgánico<sup>13</sup>.

Cuando se presenta una mutación del factor activador de odontoblastos y por consiguiente una alteración de la síntesis de colágena, se presenta una formación defectuosa de la matriz dentinaria. La alteración de las proteínas dentinarias, consideradas como la llave de la iniciación de la mineralización, trae como consecuencia una mineralización deficiente, afectando también la forma y tamaño de los cristales de apatita, lo cual se refleja en alteraciones de la estructura dentinaria. Histológicamente se observan cambios en la morfología y cantidad de túbulos dentinarios<sup>13</sup>.

La dentinogénesis imperfecta tiene una incidencia de alrededor de 1 por cada 6,000 a 8,000 nacimientos. Las alteraciones que propician la DI se presentan aproximadamente a las 20 semanas de vida intrauterina, y existe la posibilidad de realizar el diagnóstico intrauterino, tal como se realiza en la OI. Clínicamente, existen tres formas de dentinogénesis imperfecta según la clasificación descrita por Shields y cols. (1973) y referida por Shafer y col (1986); Darendelier-Kaba y Maréchaux (1992) Regezi y Sciubba (1995); la Tipo I, es la asociada con osteogénesis imperfecta. Del 10 al 50% de los pacientes con OI presentan dentinogénesis imperfecta. Se presenta en la primera y segunda dentición. Debido a que las manifestaciones clínicas de estos pacientes varían desde leves alteraciones, aparentemente normales, hasta grados severos, muchas veces el diagnóstico de la DI precede al de la OI<sup>13</sup>.

Cuando las fracturas ocurren al nacimiento, suelen ser pocas. La deformidad de las extremidades en este grupo es resultado de las fracturas y el arqueamiento de las extremidades es común si existe osteoporosis. Algunos pacientes en edad adulta desarrollan xifoesciosis, y suele ser severa. La xifosis sin asociarse a escoliosis, es común en adultos mayores pero raro en niños.

Los problemas auditivos son frecuentes, pero después de los 10 años de edad. Aproximadamente el 50% de los adultos tienen problemas auditivos a los 50 años de edad. Alrededor del 40% de ellos tienen problemas auditivos severos. El daño auditivo es principalmente de tipo conductivo, en algunos es mixto (neurosensitivo y conductivo). La alteración corneal que con mayor frecuencia se presenta es *arcus corneae*, una entidad en donde aparecen arcos o anillos blanquecinos en la cornea, resultado de depósito de fosfolípidos y colesterol<sup>24</sup>.

#### Estudios de extensión

La densitometría ósea siempre muestra 2 desviaciones estándar por debajo de lo normal.

Las radiografías muestran osteopenia, evidencia previa de fracturas, formación de callos en el sitio de fractura reciente. Así como arqueamiento de huesos femoral, tibia, fibula, y deformidad en los huesos de los pies, particularmente en varo metatarso. La osteoporosis severa de la columna, puede provocar una concavidad exagerada.

Los huesos wormianos no siempre suelen estar presentes, solo en el 70% de los casos.

Espontáneamente hay una mejoría en los adolescentes, ya que se ve que hay una reducción en el número de fracturas. Pero posteriormente, hay una pérdida exagerada de la densidad ósea en mujeres postmenopáusicas, y en general, en muchos pacientes después de los 40 años de edad, incrementando el número de fracturas<sup>24</sup>.

#### Genética

El tipo de herencia es autosómica dominante con expresividad variable. La penetrancia de fracturas es aproximadamente en un 90% y para esclera azul de un 100%. El daño auditivo está relacionado con la edad. El grado de severidad está condicionado por la edad de presentación de las fracturas, la frecuencia de las mismas en la infancia y la deformidad esquelética subsecuente, así como la alteración a nivel dental. Los pacientes que tienen alteración dental (dentinogénesis imperfecta) tienen más complicaciones y su pronóstico es más severo que aquellos que tienen dentición normal.

#### Patología molecular

A nivel celular, en el 50% de los casos, se observa reducción en la síntesis de la procolágena tipo I. El gen afectado es COL1A1 y tiene gran polimorfismo.

#### Asesoramiento genético

Para una pareja, en donde uno de ellos tiene OI y el otro es normal, tendrá el 50% de probabilidad de que sus hijos estén afectados. Si los dos tienen la patología, hay un 25% de probabilidad de que el hijo homocigoto tenga muerte fetal o tenga OI muy severa. El USG prenatal tiene poca utilidad, pero la predicción prenatal es más fácil si en algunas familias tienen el gen COL1A1 y COL1A2 ya que el polimorfismo puede demostrarse.

#### OI tipo II

La OI tipo II se caracteriza por fragilidad ósea extrema, incluso muertes neonatales tempranas o intrauterinas. Este grupo es muy heterogéneo clínicamente y bioquímicamente. Existen 3 subgrupos: a) fracturas costales frecuentes y fracturas de huesos largos; b) costillas relativamente



normales con pocas o ninguna fractura y c) fracturas costales con inadecuada remodelación de huesos largos y múltiples fracturas.

Los pacientes con OI tipo II, tienen alteraciones en el neurodesarrollo, caracterizadas por microcalcificaciones, migración de neuroblastos y leucomalacia periventricular.

#### Características clínicas:

Sub grupo A: afecta niños prematuros con peso y talla por debajo de percentil 15. Una quinta parte son abortos y el 90% de los casos muere a los pocos días de vida (4 semanas aproximadamente). Existe fragilidad del tejido conectivo. Los fémur están en abducción y rotación externa, el tórax es corto y las extremidades son cortas, anguladas y arqueadas. El cráneo es desproporcional a la cara y es común la micrognatia con una nariz pequeña. La esclera azul está presente en todos los casos.

En las radiografías se observa tórax corto, costillas adelgazadas, se observa fémur hipoplásicos, desmineralización ósea, múltiples fracturas. La tibia generalmente está angulada. Se observan huesos wormianos. La pelvis es hipoplásica.

Sub grupo B: fenotípicamente son similar al grupo A al nacimiento, pero mueren por falla respiratoria. Los que sobreviven, empeoran año tras año. En las radiografías se observa las costillas cortas con pocas o ninguna fractura. Cuando ha habido múltiples fracturas, la formación del callo óseo, hace que las radiografías sean indistinguibles que las de OI tipo III.

Sub grupo C: es extremadamente raro. Los recién nacidos tienen un peso muy bajo al nacer, o mueren en periodo neonatal. Las radiografías muestran esqueleto adelgazado, las costillas no se ven uniformes, huesos largos frágiles y con fracturas. Fémur con deformidades y angulados. Hay una desmineralización muy importante en general<sup>24</sup>.

Genética: En algunos casos como en el subgrupo A, se ha encontrado mosaicismo. Hay un caso reportado de mutación en el gen COL1A1. La herencia autosómica recesiva puede observarse en algunos casos, pero una mutación heterocigota es suficiente para producir el fenotipo. En casos de subgrupo B, hay un riesgo de recurrencia de un 7.7%. En el subgrupo C quizá represente una herencia autosómica recesiva, sin embargo son muy pocos los casos reportados<sup>24</sup>.

Patología molecular: La mayoría de los casos estudiados de OI tipo II, muestra defectos en la colágena. Virtualmente todas las mutaciones son heterocigotas. La mayoría de las mutaciones son puntuales en el gen dominante helicoidal de colágena tipo I. La deficiencia severa de colágena hace que el tejido óseo y la piel sean muy frágiles<sup>24</sup>.

Tratamiento: es muy pobre, ya que su pronóstico es malo a corto plazo, por lo que a pesar que en otros tipos de OI se ha utilizado palmidronato cíclico, en estos casos no mejora la expectativa de vida.

Consejo genético y diagnóstico prenatal: el riesgo de recurrencia de la mayoría de OI tipo II es del 6%. En algunos casos en donde hay consanguinidad paterna y recurrencia en hermanos, se ha pensado en una herencia autosómica recesiva. Esto quizá sea por un mosaicismo germinal en mutaciones heterocigotas. Los estudios de USG en el la 4ta y 5ta SDG pueden orientar sobre una OI al encontrar hallazgos tales como extremidades cortas, fracturas y polihidramnios. En familias en donde ya hay una persona afectada, se puede realizar estudio de las vellosidades coriónicas en la semana 10 de gestación<sup>24</sup>.

### OI tipo III

Se caracteriza por una herencia autosómica dominante, aunque antes estaba catalogada como autosómica recesiva, con fragilidad ósea muy severa que progresa a deformidad del esqueleto. Pueden tener esclera azul clara o un color de esclera normal.

Características clínicas: estos individuos al nacimiento o en edad neonatal tienen una fragilidad ósea severa y múltiples fracturas que provocan deformidad esquelética. Generalmente nacen a término, con peso y talla adecuados, aunque algunos pueden tener talla baja por las deformidades con las que nacen en sus extremidades. La mayoría de las fracturas están ya presentes al nacimiento y otras se adquieren durante la niñez. Aunque pueden nacer con esclera azul, conforme pasa el tiempo, se les puede ir aclarando hasta que se vea de color normal. La mayoría crece con talla y peso por debajo de percentil 3. La xifoescoliosis es progresiva durante la niñez y más marcada en etapa de la adolescencia. El déficit auditivo no se ha reportado en estos casos. Muchos pacientes no tienen alteraciones dentales<sup>24</sup>.

Estudios de gabinete: al nacimiento, se observa huesos largos como fémur y tibia con incurvamiento. Hay una osteopenia generalizada y múltiples fracturas. El “callo óseo” hace que tengan apariencia de hueso ensanchado. Después de muchos años, en las metafisis se observa una apariencia similar a “palomitas de maíz” como en los casos de endochondromatosis. Las costillas son delgadas y con osteopenia. El cráneo muestra huesos wormianos<sup>24</sup>.

Pronóstico: en el pasado, sólo un tercio de los pacientes tenía una supervivencia a largo plazo, mostrando con ello la severidad de este tipo de OI, así como la heterogeneidad del grupo. La muerte es resultado de complicaciones de la fragilidad ósea, deformaciones esqueléticas incluyendo xifoescoliosis, hipertensión pulmonar y falla cardíaca.

Genética: En el grupo de herencia autosómica recesiva, la mayoría son negros Africanos y el 50% de los casos del Mediterráneo. El 15% de los afectados tienen similitud con las formas de OI tipo II y el 85% restante tienen un fenotipo similar a la OI tipo III.

En el grupo de herencia autosómica dominante, la mayoría de los casos se han encontrado en el Norte de América y en Europa. La recurrencia en hermanos proviene de mosaicismo germinal, con una recurrencia empírica del 6%<sup>24</sup>.

Patología Molecular: *Autosómica dominante:* en la mayoría de los casos se encontraron mutaciones heterocigotas en la población europea. Estas mutaciones involucran la primera cadena de glicina, al retrasar el enlace de la triple hélice y por consiguiente hay una mayor degradación de los polipéptidos de colágena tipo I<sup>24</sup>.

### OI tipo IV

Se caracteriza por osteoporosis y secundariamente huesos frágiles.

Características clínicas: la esclera al nacimiento es de color azul, pero se va haciendo más clara en edad adulta. Todos los adolescentes o adultos tienen esclera normal. Los pacientes pueden presentar fracturas al nacimiento (aproximadamente en el 25% de los casos) o pueden no presentarlas hasta edad adulta. La característica principal en este tipo de OI, es que las extremidades inferiores están muy arqueadas al nacimiento. Algunos pacientes mejoran en edad adulta. Como en los casos de OI tipo I, estos pacientes tienen una mejoría espontánea al llegar a la pubertad. En la mayoría de los casos, tienen al final talla baja. Una proporción pequeña tiene deformidad progresiva de los huesos largos con fracturas frecuentes.

En algunas familias se ha observado dentinogénesis imperfecta y en otros no, lo que sugiere que la OI tipo IV se subdivide dependiendo si está presente o no.



En las radiografías se observa osteopenia. Así como trazos de fractura, a lo largo de su vida. En el cráneo se pueden observar huesos wormianos, pero están ausentes en el 30-50% de los casos<sup>24</sup>.

Genética.- el tipo de herencia es autosómica dominante. Algunas familias presentan dientes normales y en otras se observa dentinogénesis imperfecta.

Patología molecular.- existe alteración en el COL1A2 en donde hay una mutación en la cadena de colágena pro  $\alpha 2$ . Estas mutaciones reducen la formación de la triple hélice de colágena y por lo tanto en la cantidad de colágena para la formación de hueso<sup>24</sup>.

Tratamiento.- al igual que los otros tipos de OI, se ha visto buenos resultados al utilizar bifosfonatos como el pamidronato cíclico intravenoso.

Consejo genético.- si existe un padre con la enfermedad, existe un 50% de riesgo de tener un hijo afectado. El USG prenatal puede identificar fracturas y piernas arqueadas en el 3er trimestre. El análisis de la COL1A2 prenatal puede ser demostrado en familias afectadas<sup>24</sup>.

### OI tipo V

Está caracterizado por fragilidad ósea de grado variable con esclera ligeramente azul y calcificación de la membrana interósea entre radio y ulna, con dificultad para la pronación-supinación de miembros superiores, así como dislocación de la cabeza del radio. Hay una producción anormal de matriz extracelular, con desorganización de la misma y se forma un callo óseo hiperplásico en la zona de fractura, éste se presenta como un tumor doloroso, caliente, que parece inflamatorio y se confunde frecuentemente con osteosarcoma. Tienen una herencia autosómica dominante. Los estudios que se realizaron descartan la afectación de los genes de la colágena tipo I<sup>24</sup>.

Ver *Tabla 2*. Nomenclatura Internacional de Desórdenes Esqueléticos<sup>10, 24</sup>

### Otros diagnósticos diferenciales

#### Síndrome de Cole-Carpenter

Se caracteriza por fragilidad severa de los huesos y las metafisis, con fracturas costales. Además de proptosis, craneosinostosis e hidrocefalia. Las fracturas costales están presentes en los primeros 9 meses de vida. Existen alteraciones a nivel de cráneo con aumento de la vasculatura en la parte anterior, siendo muy evidente a partir del 6to mes de vida. La deformidad de los huesos largos y espinales, son progresivos. El tipo de herencia es desconocida, pero parece ser una mutación dominante. (Cole and Carpenter, 1987). No hay alteraciones en la colágena tipo I<sup>20</sup>.

#### Gerodermia osteodisplásica

Es una alteración del tejido conectivo con características de osteogénesis imperfecta y el síndrome de Ehlers-Danlos. Los pacientes afectados tienen osteopenia con platispondilia y huesos wormianos en cráneo. Son poco frecuentes las fracturas. Los pacientes tienen hiperelasticidad de su piel e hipermovilidad de articulaciones. La piel es delgada y transparente. El tipo de herencia es autosómico recesiva<sup>24</sup>.

#### Síndrome de Escobar

El síndrome del pterygium múltiple congénito fue descrito por primera vez por Bussiere en 1902 y en 1978 Víctor Escobar describe todas las características de este síndrome por lo que

actualmente se conoce como síndrome de Escobar. Existen mundialmente 100 casos aproximadamente<sup>26</sup>.

El síndrome de Escobar o síndrome del pterygium múltiple, es un desorden raro caracterizado por pterygium lateral y anterior en cuello, pterygium en axilas, codos, camptodactilia, sindactilia cutánea y pulgares flexionados, xifoesciosis, contractura en flexión de rodillas e ingle por pterygium y pies en mecedora. Y puede estar acompañado en algunas ocasiones con luxación de cadera, ausencia de rótulas, hernias inguinales, platispondilia, espina bífida oculta y criptorquidia con inteligencia normal. Este síndrome se hereda de forma autosómica recesiva<sup>26</sup>.

#### El síndrome Larsen (SL)

Fue descrito como una displasia esquelética (osteocondrodisplasia) y una facies característica. Es un desorden heterogéneo (autosómico dominante o recesivo), las características clínicas que lo definen son: luxación bilateral de codos, rodillas, caderas, hombros y dedos, *genu recurvatum*, acortamiento de metacarpianos, dedos largos, pulgares espatulados, cara plana y redonda, hipoplasia medio-facial, hipertelorismo, puente nasal deprimido, paladar o úvula hendidos, nariz pequeña, talla baja, anomalías cardíacas, genitales y vertebrales. El gen se ha localizado en la región cromosómica 3p21.1, identificando al locus (LARI)<sup>24</sup>.

#### Artrogriposis distal

Es una forma de artrogriposis. La artrogriposis tipo I distal está caracterizado por la posición de las manos al nacimiento y las contracturas en las extremidades distales. Este tipo de artrogriposis tiene una forma de herencia autosómica dominante y se caracteriza porque tienen muy buena respuesta a la terapia física y de rehabilitación. La posición de las manos en los recién nacidos es similar a los de la trisomía 18; en puño, y dedos sobrepuestos (Ej. 3ero sobre 4to). Con terapia física, la mano generalmente puede abrirse pero queda una desviación ulnar residual de los dedos. La posición de los pies es variable. Se ha observado pie en equino varo o calcáneo valgo. Ocasionalmente, los familiares afectados tienen contracturas de cadera, rodilla o codo. Hay una variabilidad en el desarrollo de cada familia. Algunos individuos con involucro de extremidades distales tienen antecedentes familiares de camptodactilia, aracnodactilia o Síndrome de Freeman-Sheldon por las similitudes de las extremidades.

Todas las formas de artrogriposis distal, responden ante la terapia física o quirúrgica. Aún se sigue haciendo investigaciones para identificar al gen responsable de estas alteraciones y tener una mejor clasificación<sup>24</sup>.

#### Síndrome de Freeman-Sheldon

También conocido como distrofia craniocarpotarsal, en el cual hay contracturas congénitas, sobre posición de dedos de manos y pies, desviación ulnar en asociación con limitación de los movimientos faciales y en boca, secundario a fibrosis de los músculos faciales.

La mayoría de los casos tienen escoliosis, hipoplasia medio facial, coloboma lateral, ptosis y fisura palpebral antimongoloide. Este síndrome, es resistente a la terapia física a diferencia de otro tipo de artrogriposis distal. Vanek et al (1986) sugieren que el Síndrome de Freeman-Sheldon, puede ser secundario a una miopatía congénita. Está claro que existe una variabilidad interfamiliar, pero la herencia de tipo autosómico dominante es la forma de herencia más común<sup>24</sup>.



## CAPÍTULO III.

### 3. JUSTIFICACIÓN

A pesar de que el síndrome de Bruck fue descrito desde 1897, en el Instituto Nacional de Pediatría, no se había hecho referencia a este síndrome como tal, no se había correlacionado la osteogénesis imperfecta con artrogriposis múltiple congénita. Fue hasta que, en la consulta externa de Pediatría, siendo referida del IMSS, llegó el primer caso con sospecha de Síndrome de Bruck. Se canalizó al servicio de Genética, y se pudo llegar a confirmar dicho diagnóstico. Iniciando con ello, una búsqueda por conocer sobre el Síndrome de Bruck y sus características.

Si bien es cierto que se conoce muy poco sobre este síndrome, y no sólo en México, sino en toda América Latina, ya que no hay ningún artículo de origen latino publicado que hable del Síndrome de Bruck. Incluso hay tan poca información sobre este síndrome, que en la literatura mundial, sólo se han publicado en total 25 casos. Sin embargo, es menester de los hospitales de alta especialidad, conocer sobre este síndrome para brindar a los pacientes una mejor atención médica, y a los padres ofrecerles asesoramiento genético oportuno y adecuado, ya que en la artrogriposis congénita múltiple la mayoría de los casos son de tipo esporádico, en la osteogénesis imperfecta, la mayoría de los subtipos tienen una herencia autosómica dominante y en el Síndrome de Bruck es autosómica recesiva.

Es por ello, que con este trabajo de investigación, queremos hacer una búsqueda de expedientes con diagnóstico de artrogriposis congénita múltiple y/o osteogénesis imperfecta para identificar posibles casos de Síndrome de Bruck que se hayan subdiagnosticado.

### 4. OBJETIVOS

#### a) General:

- Identificar posibles casos de Síndrome de Bruck en el Instituto Nacional de Pediatría, en el periodo comprendido de enero de 1998 hasta diciembre del 2008, de acuerdo a expedientes clínicos con diagnóstico de artrogriposis y/o osteogénesis imperfecta.

#### b) Específicos:

- Revisar los expedientes con diagnóstico de Artrogriposis en el Instituto Nacional de Pediatría, en el periodo comprendido de enero de 1998 hasta diciembre del 2008, para identificar posibles casos de Síndrome de Bruck.
- Revisar los expedientes con diagnóstico de Osteogénesis Imperfecta en el Instituto Nacional de Pediatría, en el periodo comprendido de enero de 1998 hasta diciembre del 2008, para identificar posibles casos de Síndrome de Bruck.

### 5. CLASIFICACIÓN DE LA INVESTIGACIÓN

Retrospectivo, descriptivo, longitudinal.

## CAPÍTULO IV.

### 6. MATERIALES Y MÉTODOS

Se hará una búsqueda y análisis de los expedientes clínicos del Instituto Nacional de Pediatría, en el periodo comprendido entre enero de 1998 hasta diciembre del 2008, que tengan como diagnósticos osteogénesis imperfecta y/o artrogriposis múltiple congénita. Estos expedientes se pedirán en archivo clínico del Instituto Nacional de Pediatría, y se buscarán ya sea como 1ero, 2do o 3er diagnóstico. El periodo de 1998 al 2008 fue consignado así ya que años anteriores a 1998, hay faltantes de expedientes o fueron eliminados de archivo.

Criterios de inclusión: todo paciente de 0 a 18 años que haya abierto expediente entre 1998 al 2008, en el Instituto Nacional de Pediatría y se haya diagnosticado como osteogénesis imperfecta y/o artrogriposis congénita múltiple.

- En los casos de artrogriposis se incluirá a todo paciente que tenga dos o más contracturas articulares congénitas.
- En los casos de Osteogénesis imperfecta se incluirá a todos aquellos que tengan serie ósea completa y se corrobore disminución de la densidad ósea.

Criterios de exclusión:

- En los casos de Artrogriposis: se excluirá a aquellos expedientes que tengan un EMG anormal. Así como aquellos expedientes en los que se haya confirmado otros diagnósticos que no son objetivo del estudio: Síndrome de Larsen, Síndrome de Escobar, Artrogriposis distal.
- En los casos de Osteogénesis Imperfecta: se excluirá a aquellos expedientes que tengan fracturas con sospecha de Síndrome de Niño maltratado o aquellos expedientes en los que se haya confirmado otros diagnósticos que no son objetivo del estudio: Síndrome de Cole-Carpenter y Gerodermia osteodisplásico.

Ubicación del estudio: Instituto Nacional de Pediatría

#### Operacionalización de las variables de estudio:

- **Edad:** periodo de tiempo que ha pasado desde el nacimiento de un ser humano hasta el momento actual. Es una variable continua y se medirá en meses.
- **Género:** categoría taxonómica que sirve para clasificar el sexo de una persona. Es una variable categórica dicotómica y se asignará 1= femenino y 2= masculino
- **USG Prenatal:** presenta imágenes del feto dentro del útero de una mujer. Es una variable categórica y politómica. En nuestra investigación buscaremos las siguientes características y asignaremos 1= USG normal, USG Anormal; 2= Hipomotilidad, 3= Alteraciones en extremidades, 4= Fracturas óseas, 5= Presentación pélvica, 6= Oligohidramnios, 7= Polihidramnios, 8= Presentación pélvica y oligohidramnios, 9= No se realizó USG, 10= No dice en expediente
- **Consanguinidad entre los padres:** del latín, *consanguinitas* 'sangre común', característica de todas aquellas personas que pertenecen a un mismo tronco de familia. Es la relación de sangre entre dos personas. Es una variable categórica, politómica y asignaremos 1= presente 2= ausente 3= no dice en el expediente

- **Familiares afectados:** tiene grados en función del número de generaciones interpuestas en el árbol genealógico. Así, la relación padre-hijo es de primer grado, mientras que la de abuelo-nieto es de segundo grado. Es una variable categórica, politómica y asignaremos 1= el familiar afectado es de primer grado 2= el familiar afectado es de segundo grado 3= los tutores desconocen si existe familiar afectado 4= No hay familiar afectado 5= No dice en expediente
- **Vía de nacimiento:** Existen dos vías de nacimiento: vaginal y abdominal (cesárea). Es una variable categórica y dicotómica, asignaremos 1= Cesárea y 2= Vaginal
- **Somatometría:** incluiremos peso y talla para determinar si el paciente presenta o no talla baja. Talla baja se define como una estatura menor de la que presenta el 97% de los niños (por debajo de la percentil 3) de la misma edad, sexo y grupo étnico, en un punto determinado del tiempo. El peso y la talla son variables continuas que mediremos en kilogramos y centímetros respectivamente.
- **Desarrollo cognitivo:** se centra en los procesos de pensamiento y en la conducta que refleja estos procesos. Inteligencia: capacidad para adquirir, retener y aplicar experiencia, comprensión, conocimiento, razonamiento y juicio a nuevas situaciones para resolver un problema. Existen test para su medición, sin embargo es poco frecuente que se envíen a todos los pacientes a realizarlos, por lo que será una variable que mediremos solo por referencia en notas de evolución sobre su desarrollo cognitivo. Esta variable es categórica, politómica, asignando 1= desarrollo cognitivo normal 2= Anormal 3= No dice en el expediente
- **Esclera:** Membrana opaca, de color blanquecino, que cubre casi por completo el globo ocular. Variable categórica, politómica. La cual asignaremos 1= si es de color blanco 2= si es de color azul y 3= no dice en el expediente
- **Dentinogénesis imperfecta (DI):** es una alteración en la cual se observan dientes de color café oscuro y un desgaste severo hasta el nivel de la encía. Esta variable se buscará solo en los expedientes que tengan como diagnóstico Osteogénesis Imperfecta. Es una variable categórica, politómica, en la cual será evaluada con el reporte de Estomatología y asignaremos 1= presente 2= ausente y 3= no dice en el expediente.
- **Contractura congénita:** trastorno articular, en general permanente, que consiste en la fijación en flexión, debido a atrofia y acortamiento de fibras musculares o a pérdida de la elasticidad de la piel por cualquier causa al nacimiento. Es una variable categórica, politómica. Haremos una clasificación según si afecta miembros superiores o miembros inferiores, según reporte de notas de exploración física. Se asignará el número 1= Simétricas bilateral en MsSs, 2= Simétricas bilateral en Msls, 3= No tiene, 4= No dice en el expediente
- **Pterygium:** pliegue cutáneo que recubre una articulación. Es una variable categórica, politómica. Se asignará el número 1= Presente, 2= Ausente, 3= No dice en el expediente
- **Luxación congénita de cadera:** es una falta o pérdida de la relación de la cabeza del fémur y la cavidad cotiloidea del hueso ilíaco. Es una variable categórica, politómica y le asignaremos 1= Presente 2= Ausente 3= Cadera en abducción



- **Pie equino varo congénito:** es una malformación congénita del pie en la cual éste aparece en punta (equino) y con la planta girada hacia adentro (varo). Es una variable categórica, politómica y le asignaremos 1= Presente, 2= ausente y 3= no dice en expediente
- **Xifoescoliosis:** combinación de cifosis, curvatura anormal en sentido antero posterior de la columna vertebral y escoliosis, curvatura anormal en sentido lateral. Es una variable categórica, politómica. Se tomará el dato de reportes de radiografías de columna vertebral. Asignaremos 1= presente 2= ausente y 3= no dice en el expediente
- **Osteopenia:** disminución de la densidad ósea. Es una variable categórica, politómica. Esta variable sólo será útil en los casos de Artrogriposis, ya que para los casos de Osteogénesis imperfecta, será un criterio de inclusión. Tomaremos el dato de reportes de radiografías simples de huesos. Es una variable categórica, politómica. Se asignará 1= existe 2= no existe 3= no dice en el expediente.
- **Fractura:** es la pérdida de continuidad normal de la sustancia ósea. Se tomará el dato de reporte de radiografías. Es una variable categórica, politómica. Se investigará si existen o no fracturas. Se asignará 1=no existen fracturas; 2= si existen fracturas y éstas fueron al nacimiento, 3= post nacimiento 4= al nacimiento y post nacimiento.
- **Número de fracturas:** contabilización del número de fracturas durante el desarrollo del individuo. Es una variable categórica y dicotómica. Se asignará 1= una sola fractura y 2= más de 1 fractura.
- **Huesos wormianos:** Se trata de huesos supernumerarios, situados accidentalmente entre las fontanelas o entre las suturas craneales. También pueden encontrarse incluidos en el espesor de un hueso normal. Es una variable que se buscará solo en los casos de Osteogénesis Imperfecta, con reporte de radiología. Es variable categórica, politómica. Asignaremos 1= presente 2= ausente 3= no dice en expediente.
- **Audición:** intensidad mínima de sonido a la que un individuo puede percibir un estímulo auditivo. Esta variable es continua, categórica, politómica, la cual se buscará en los reportes oficiales de Neurofisiología (Potenciales Evocados Auditivos). Se asignará 1= Normal (no hay afectación de la audición) 2= Anormal (existe afectación de la audición) y 3= No existe estudio
- **Electromiografía:** se refiere al registro de la actividad eléctrica generada por el músculo estriado. Esta variable es categórica, politómica y la tomaremos de reporte oficial de Neurofisiología, asignando 1= Normal 2= Anormal (tanto neuropatías como miopatías) 3= No hay reporte en expediente.
- **Velocidad de conducción motora y sensitiva:** sirven para estudiar los troncos nerviosos. Esta variable es categórica, politómica y la tomaremos de reporte oficial de Neurofisiología, asignando 1= Normal 2= Anormal (tanto neuropatías como miopatías) 3= No hay reporte en expediente.



## CAPÍTULO V.

### 7. ANÁLISIS ESTADÍSTICO

Variables Cuantitativas: En el caso específico de las variables edad, peso y talla de los pacientes serán variables cuantitativas discretas, se observará su distribución mediante el gráfico Tallo y Hoja y se comprobará su normalidad mediante la prueba de normalidad de Kolmogorov-Smirnov; se buscará su distribución, media, mediana, DE, valores mínimos y máximos.

Variables Cualitativas: Consistirá en la revisión de la distribución y frecuencias simples de cada una de las variables categóricas, biológicas y clínicas, (genero, USG Prenatal, Consanguinidad entre los padres, familiares afectados, vía de nacimiento, desarrollo cognitivo, esclera, dentinogénesis imperfecta, contractura congénita, Pterygium, luxación congénita de cadera, pie equino varo congénito, xifoescoliosis, osteopenia, fractura, huesos wormianos, audición, electromiografía, velocidad de conducción y alteraciones dentales).

### 8. CONSIDERACIONES ÉTICAS

En el Artículo 17 del Reglamento de la Ley General de Salud en Materia de Investigación para la Salud, referente a los aspectos éticos de la investigación en seres humanos, clasifica a las investigaciones en varias categorías según el riesgo. Se considera como riesgo de la investigación a la probabilidad de que el sujeto de investigación sufra algún daño como consecuencia inmediata o tardía del estudio<sup>27</sup>.

“Investigación sin riesgo: Son estudios que emplean técnicas y métodos de investigación documental retrospectivos y aquéllos en los que no se realiza ninguna intervención o modificación intencionada en las variables fisiológicas, psicológicas y sociales de los individuos que participan en el estudio, entre los que se consideran: cuestionarios, entrevistas, revisión de expedientes clínicos y otros, en los que no se le identifique ni se traten aspectos sensitivos de su conducta”<sup>27</sup>.

Por lo tanto, nuestra investigación no tiene ningún riesgo y debido a que este trabajo es un estudio retrospectivo, no se realizará carta de consentimiento informado. En todo momento se mantendrá el anonimato de los pacientes, así como su integridad de cada uno de ellos y los datos obtenidos solo serán utilizados para fines de esta investigación.

## CAPÍTULO VI.

### 9. RESULTADOS

De los 218 expedientes analizados en el INP, en el periodo comprendido de 1998 al 2008 con diagnóstico de Artrogriposis Congénita Múltiple (AMC), se excluyeron 143 por no cumplir con los criterios de inclusión de nuestro protocolo de investigación.

De los 123 expedientes analizados en el INP, en el periodo comprendido de 1998 al 2008 con diagnóstico de Osteogénesis Imperfecta (OI), se excluyeron 68 por no cumplir con los criterios de inclusión de nuestro protocolo de investigación.

En los 75 expedientes que incluimos con AMC, el 54.7% fueron varones y el 45.3% fueron mujeres.

En los 55 expedientes que incluimos con OI, el 52.73% fueron varones y el 47.3% fueron mujeres.

Tabla 3. Distribución por género

	AMC		OI	
	Frecuencia (pacientes)	Porcentaje (%)	Frecuencia (pacientes)	Porcentaje (%)
Femenino	34	45.3	26	47.3
Masculino	41	54.7	29	52.7
Total	75	100	55	100

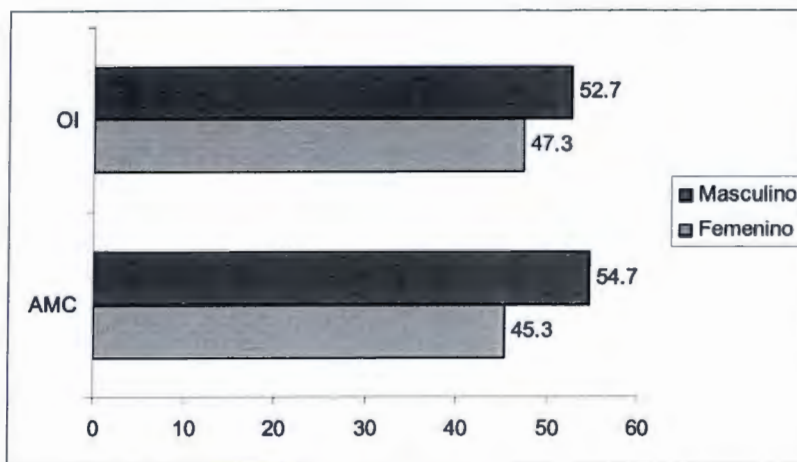


Figura 1. Distribución por género (según %)

La edad promedio de los pacientes con AMC al llegar al Instituto, fue de 1 año con 9 meses. La última edad registrada en el expediente (última vez que acudieron al Instituto) en los pacientes con AMC fue de 5 años con un mes. En la OI, la edad promedio inicial fue de 3 años. La última

edad registrada en el expediente (última vez que acudieron al Instituto) en los pacientes con OI fue de 6 años con 5 meses.

De los expedientes revisados con AMC, sólo un 5.3% reportó hipomotilidad fetal en el ultrasonido. La presentación pélvica estuvo presente en el 10.7% de los casos de AMC. En el 41.3% de los casos, los ultrasonidos se reportaron como normales y sólo en el 4% de los casos se reportó alteraciones en las extremidades (acortamiento de miembros inferiores).

De los expedientes revisados con OI, el 40% de los USG resultó ser normal, el 10.9% tuvo presentación pélvica y el 14.5% reportó alteraciones en las extremidades (acortamiento de miembros inferiores) y lo que llamó la atención fue que en ninguno habían reportado fracturas. No había información de lo ultrasonidos en el expediente en el 20% de los casos.

Tabla 4. Reporte de Ultrasonido prenatal en Artrogriposis múltiple congénita y Osteogénesis imperfecta

	AMC		OI	
	Frecuencia (pacientes)	Porcentaje (%)	Frecuencia (pacientes)	Porcentaje (%)
Normal	31	41.3	22	40
Hipomotilidad	4	5.3	0	0
Alteraciones en extremidades	3	4	8	14.5
Presentación pélvica	8	10.7	6	10.9
Oligohidramnios	2	2.7	0	0
Presentación pélvica y oligohidramnios	2	2.7	1	1.8
Polihidramnios	2	2.7	0	0
No se realizó USG	1	1.3	7	12.7
No dice en expediente	22	28	11	20

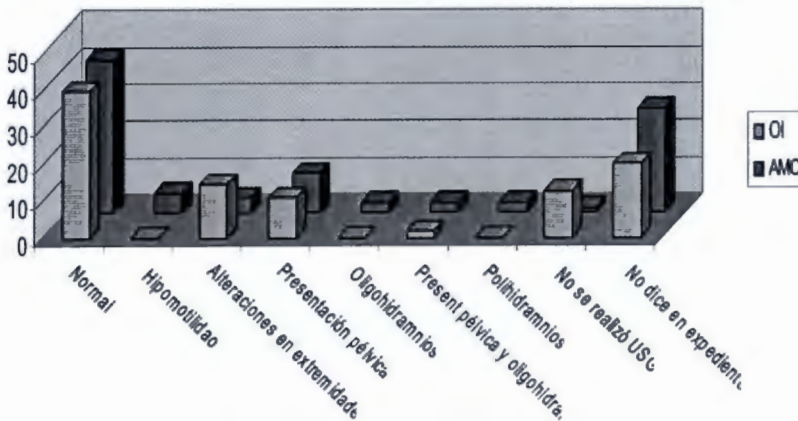


Figura 2. Ultrasonido obstétrico



De acuerdo a si existía o no consanguinidad el resultado fue que en el 42.7% de los casos no existe consanguinidad en AMC, en el 54.75% no se registró el dato en el expediente y sólo en el 2.7% de los casos si había consanguinidad. También se buscó si existía familiar afectado y en el 61.3% de los casos no hubo antecedentes familiares, en el 36% de los casos no se encontró esta información en el expediente y sólo en el 2.7% de los casos si se refería antecedentes familiares. A diferencia del grupo de pacientes con OI en donde el 85.5% de los casos no existía consanguinidad, sólo en el 3.6% si se menciona el antecedente de consanguinidad y en el 10.9% no se registró dicho dato en el expediente. En el 23.6% de los casos si existía un familiar de 1er grado afectado, en el 3.6% se desconoce ese dato, en el 60% no hay familiar afectado y en el 12.7% no se menciona en el expediente.

Tabla 5. Antecedentes familiares

	AMC		OI	
	Frecuencia (pacientes)	Porcentaje (%)	Frecuencia (pacientes)	Porcentaje (%)
Consanguinidad	2	2.6	2	3.6
Familiar afectado	2	2.6	13	23.6

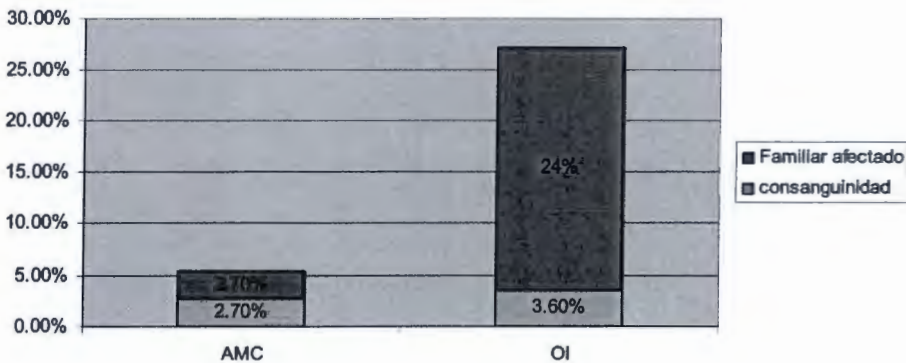


Figura 3. Antecedentes familiares

El 56% de los casos, nacieron por vía abdominal (cesárea) y los restantes por vía vaginal en los casos con AMC. En OI, 50.9% de los casos, nacieron por vía abdominal.

Tabla 6. Vía de nacimiento

	AMC		OI	
	Frecuencia (pacientes)	Porcentaje (%)	Frecuencia (pacientes)	Porcentaje (%)
Vaginal	33	44	27	49.1
Abdominal	42	56	28	50.9

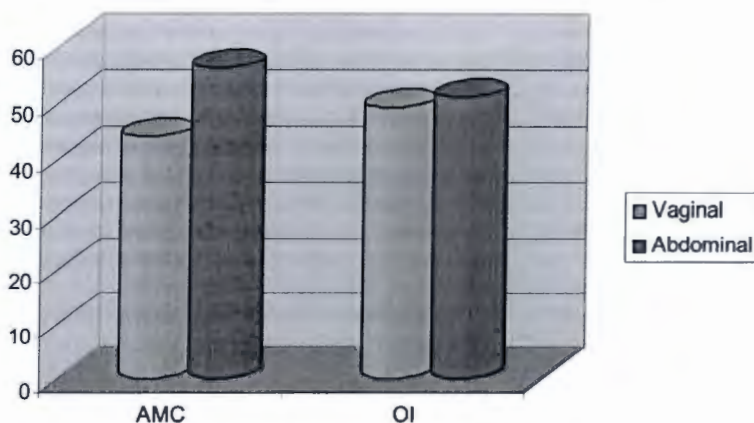


Figura 4. Vía de nacimiento (por porcentaje)

En cuanto a las características clínicas, el 94.7% de los casos con AMC tenía escleras blancas y sólo el 4% las tenía de color azul. En el grupo de pacientes con OI el 83.6% de los casos tenía escleras azules y sólo el 14.5% las tenía blancas.

Las contracturas estuvieron presentes de forma bilateral tanto en extremidades superiores como en inferiores en un 89.3%, sólo en miembros superiores en 2.7%; mientras que sólo en miembros inferiores en 6.7%. El pterygium estuvo presente en el 21.3% de los pacientes con AMC, en el 77.3% de los casos no decía en el expediente y sólo el 1.3% no tenía. En los pacientes con OI, el 90.9% no tenían contracturas articulares, en el 1.8% no se menciona el dato en el expediente y sólo en el 7.3% hubo pterygium.

La xifoescoliosis estuvo presente sólo en el 9.3% de los pacientes con AMC y en el 10.9% con diagnóstico de OI. El pie equino varo estuvo presente en el 76% en AMC, a diferencia de OI que sólo se encontró en el 10.9% de los casos. La luxación congénita de cadera, estuvo presente en el 52% de los casos con AMC y en el 12.7% de pacientes con OI.

Tabla 7. Características clínicas

	AMC		OI	
	Frecuencia (pacientes)	Porcentaje (%)	Frecuencia (pacientes)	Porcentaje (%)
Esclera azul	3	4	46	83.6
Contracturas	74	100	4	7.3
Pterygium	16	21.3	1	1.8
Xifoescoliosis	7	9.3	6	10.9
Pie equino varo	57	76	6	10.9
Luxación congénita de cadera	39	52	7	12.7

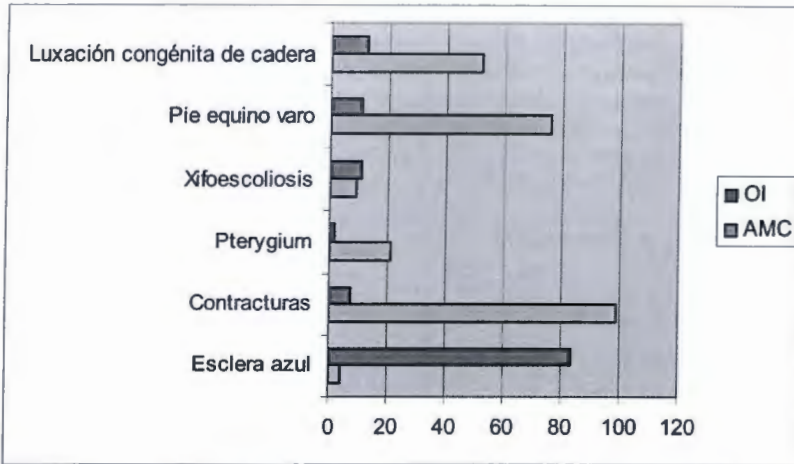


Figura 5. Principales características clínicas (escala en porcentajes).

En un 13.3% de los casos con AMC, presentaron alteraciones en el desarrollo psicomotor, en comparación con el 3.6% de los casos con OI. En ninguno de los expedientes había pruebas específicas para su evaluación.

La disminución de la densidad ósea sólo estuvo reportada en el 5.3% de los expedientes con diagnóstico de artrogriposis congénita múltiple, en el 94.7% no había estudio en el expediente. A diferencia de osteogénesis imperfecta en que la disminución de la densidad ósea estuvo confirmada con reporte oficial en el 85.5% de los casos mientras que en el 14.5% no se describe este dato en el expediente.

En el 12% de los casos (9 pacientes) con AMC tuvieron fracturas. De estos, 5 pacientes tuvieron fracturas al nacimiento (6.7%), en 3 pacientes las fracturas fueron posterior al nacimiento (4%) y sólo 1 paciente tuvo fracturas al nacimiento y posterior al nacimiento (1.3%).

En el 92.8% de los casos con OI (51 pacientes) tuvieron fracturas y sólo en el 7.3% no hubo fracturas. El 7.3% tuvo fracturas al momento del nacimiento; mientras que en el 49.1% de los casos, estas fracturas se presentaron posterior al nacimiento. En el 36.4% de los casos tuvieron fracturas tanto al nacimiento como post nacimiento. Por otro lado, sólo el 23.6% presentaba huesos wormianos en las radiografías de cráneo, el 25.5% no tenía huesos wormianos y en el 50.9% no había registro en el expediente.

Tabla 8. Presencia de fracturas

	AMC		OI	
	Frecuencia (pacientes)	Porcentaje (%)	Frecuencia (pacientes)	Porcentaje (%)
No existen	66	88	4	7.3
Al nacimiento	5	6.7	4	7.3
Post nacimiento	3	4	27	49.1
Al nacimiento y post nacimiento	1	1.3	20	36.4






Figura 6. Presentación de las fracturas en porcentaje

En cuanto a estudios de gabinete, fue alto el porcentaje de estudios no realizados tanto de potenciales auditivos, electromiografía (EMG) y velocidad de conducción motora y sensitiva (VCMyS). En el 96% de los casos, no se realizaron potenciales auditivos en los pacientes con AMC, en comparación con los casos con OI en quienes por abordaje es necesario realizarlos. En el 21.3% de los casos con AMC, se les realizó EMG siendo normal, y en el 78.7% no hubo registro de este estudio en el expediente. La VCMyS fue realizada sólo en el 36% de los casos, de los cuales en el 10.7% se reportó normal mientras que en el 25.3% se reportó anormal.

En el 49.1% de los casos con OI se realizaron potenciales auditivos y de esos, sólo el 3.6% se reportaron como anormales. En el 50.9% de los casos no tenían estudio en el expediente. En cuanto a electromiografía y velocidad de conducción, no hubo reportes en expedientes.

De los 55 expedientes recopilados en archivo clínico del INP con diagnóstico de Osteogénesis imperfecta, el 40% de los casos correspondió a OI tipo I, el 3.6% a OI tipo II, el 23.6% a OI tipo III y el 14.5% a OI tipo IV. El 12.8% no tenía diagnóstico aún del tipo de OI.

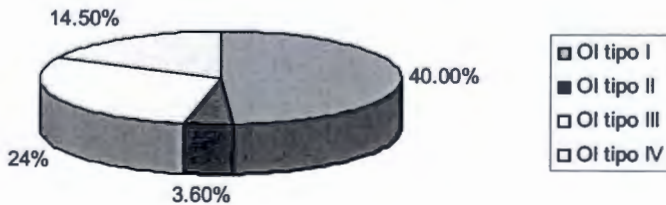


Figura 9. Prevalencia de los tipos de Osteogénesis imperfecta en el INP

Del total de expedientes incluidos (130), tanto de Artrogriposis congénita múltiple y de Osteogénesis imperfecta, se encontraron sólo 8 casos posibles con sospecha de Síndrome de Bruck, por tener características clínicas y de gabinete, compatibles a dicho síndrome. Ver Anexo (tabla 9).

De estos 8 expedientes, 7 pacientes correspondieron a mujeres y sólo 1 paciente fue hombre.

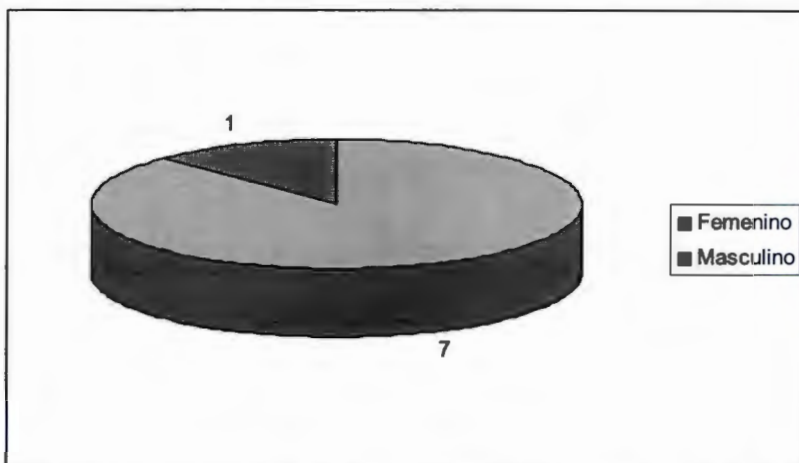


Figura 10. Distribución por género de los posibles casos con Síndrome de Bruck en el INP

En cuanto a USG prenatal, 3 casos se reportaron como normales, sólo 3 pacientes tuvieron antecedente de presentación pélvica, 1 paciente tuvo alteraciones en extremidades (acortamiento de miembros inferiores) y un caso reportó hipomotilidad.

Tabla 10. USG prenatal

USG prenatal	# casos
Presentación pélvica y oligohidramnios	1
Presentación pélvica	2
Alteración en extremidades	1
Hipomotilidad	1
Normal	3

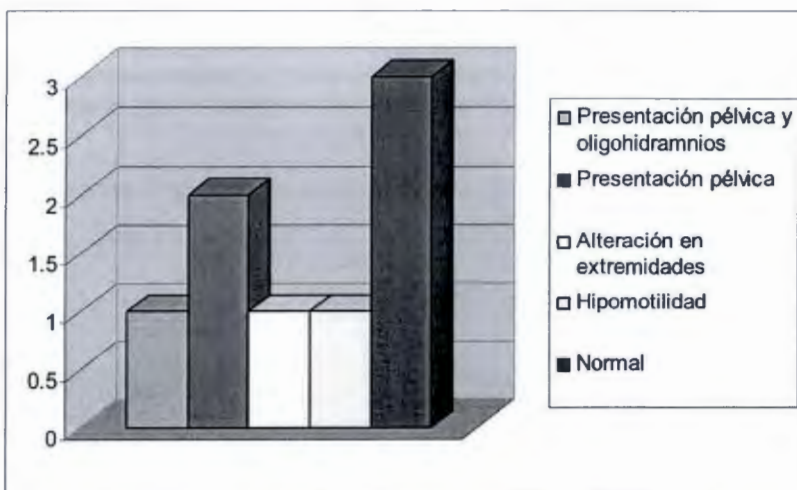


Figura 11. Ultrasonido obstétrico de casos posibles con Síndrome de Bruck

En 5 pacientes no hubo antecedente de consanguinidad y en el resto no estaba referido en el expediente. En 4 casos no existía familiar afectado, sólo en un caso se menciona el antecedente de familiar afectado de primer grado mientras que en 3 pacientes no existía ese dato.

La vía de nacimiento que mayor prevalencia tuvo, fue la abdominal (cesárea) en el 62.5% de los casos (5 pacientes), en los otros 3 pacientes fue vía vaginal.

En cuanto a las características clínicas, en 6 pacientes tenían la esclera blanca y sólo 2 pacientes la tuvieron azul. En cuanto a dentinogénesis imperfecta, ninguno de los casos la tenía. Las contracturas estuvieron en todos los pacientes. El pterygium estuvo manifestado en 4 pacientes (la mitad de los casos), y en los otros 4 pacientes, no decía en el expediente. La xifoescoliosis estuvo registrada en la mitad de los casos. El pie equino varo bilateral estuvo presente en 7 pacientes. La luxación congénita de cadera se manifestó en la mitad de los casos y sólo un paciente la tenía en abducción. Sólo 2 pacientes tuvieron radiografía de cráneo, pero no presentaban huesos wormianos. En el resto de los pacientes no contaban con estudio radiológico. Sólo en un paciente se pudo constatar la talla baja (talla debajo de la percentil 3), en los siete restantes tenían una talla arriba de la percentil 3.

Tabla 11. Principales características clínicas de los posibles casos con Síndrome de Bruck

Características clínicas	# de casos
Esclera blanca	6
Contracturas	8
Pterygium	4
Xifoescoliosis	4
Pie equino varo	7
Luxación congénita de cadera	4
Huesos wormianos	0
Talla baja	1



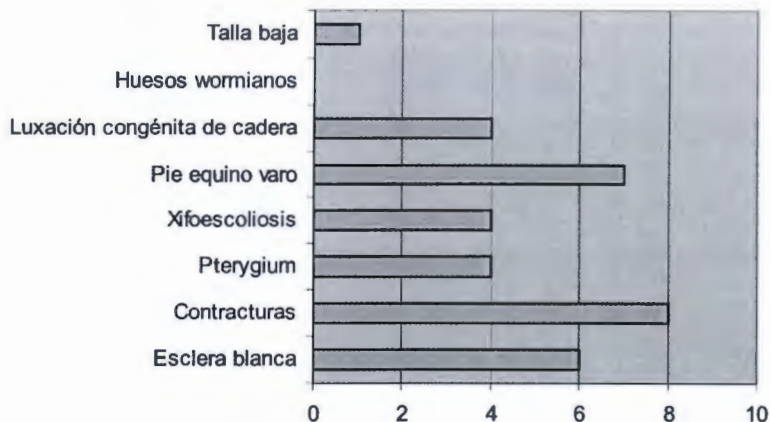


Figura 12. Principales características clínicas de los casos posibles con Síndrome de Bruck (# de casos)

La disminución de la densidad ósea sólo estuvo corroborada por estudios radiológicos en 2 pacientes. Las fracturas estuvieron presentes en todos los casos. De estas fracturas, sólo en 3 pacientes fueron al nacimiento, en 2 pacientes posterior al nacimiento y en 3 pacientes tanto al nacimiento como posterior al nacimiento.

Tabla 12. Presentación de las fracturas de los posibles casos con Síndrome de Bruck

Fracturas	# de casos
Al nacimiento	3
Post nacimiento	2
Al nacimiento y post nacimiento	3




Figura 13. Presentación de las fracturas de los casos posibles con Síndrome de Bruck

Los potenciales auditivos sólo fueron realizados en 1 paciente y se reportaron como normales. En los 7 casos restantes no tenía estudios reportados en el expediente. Sólo a un paciente se le realizó electromiografía y ésta fue normal. Sólo en 4 pacientes se les realizó velocidad de conducción motora y sensitiva y de éstos, en un caso fue normal y en los otros 3 anormal los cuales se mencionan a continuación:

#### Reporte de VCM y Sensitiva

- Velocidad de conducción motora de nervio tibial posterior y peroneo, muestra ausencia de respuesta a máxima intensidad de estimulación en forma bilateral. Velocidad de conducción sensitiva del nervio sural muestra ausencia de respuesta en forma bilateral.
- Velocidad de conducción motora de los nervios de miembros inferiores demuestra una alteración mixta desmielinizante y axonal en los nervios tibial posterior y peroneo. En miembros superiores no se corrobora alteración. La velocidad de conducción sensitiva no muestra alteración en los nervios.
- Neuropatía axonal del nervio tibial y peroneo de forma bilateral.

## CAPÍTULO VII.

### 10. DISCUSIÓN

En esta revisión de expedientes tanto de artrogriposis múltiple congénita (AMC) como de osteogénesis imperfecta (OI) obtuvimos varios resultados muy similares a los reportados en la literatura; así, efectivamente, no hay diferencia significativa en cuanto al género tanto en AMC ni en OI, como lo reporta la literatura mundial.

En cuanto a los antecedentes prenatales, se buscó en los expedientes información sobre los ultrasonidos obstétricos, ya que Rimoin et al<sup>24</sup> hace referencia de que la disminución de los movimientos fetales in útero, es un factor predisponente para provocar contracturas congénitas, y que durante el embarazo la hipomotilidad se encuentra en alrededor del 50% de los casos.<sup>24</sup> Lo que difiere de nuestro estudio, ya que sólo encontramos hipomotilidad en menos del 6% de los casos, esto pudiera ser porque el dato no se esté interrogado de manera intencionada ni se esté consignando en los expedientes.

Se investigó sobre la vía de nacimiento, ya que en la literatura se reporta que en los casos de artrogriposis puede haber fracturas perinatales por la distocia durante el parto, sobre todo a nivel de fémures hasta en un 45%<sup>24</sup>. Sin embargo, en el caso de nuestros pacientes, el 56% ameritaron cesárea, lo que reduciría el riesgo de fracturas secundarias al mecanismo del trabajo de parto. En la literatura también refieren que es característica la presentación pélvica al momento del nacimiento, esto también explicaría el porqué la mayoría de nuestros pacientes necesitaron cesárea. Sin embargo, en nuestros casos con OI se reportó el 40% de los ultrasonidos prenatales como normales, esto justificaría el porqué en el 49% de los casos, tuvieron una vía de nacimiento vaginal, ya que no se sospechaba el diagnóstico de osteogénesis imperfecta y éste se hizo postnatal.

A pesar de que se puede hacer diagnóstico prenatal por ultrasonido tanto de AMC, OI y de Síndrome de Bruck (SB)<sup>6, 7</sup>, en nuestra casuística, no fue común que reportaran acortamiento o deformidad de extremidades en los expedientes de artrogriposis, ya que en menos del 4% estuvo registrado algún tipo de alteración. En donde si hubo mayor registro de ello fue en los expedientes de Osteogénesis Imperfecta, ya que se detectó en el 14.5% alteraciones en las extremidades, principalmente acortamiento e incurvamiento de fémures. Lo anterior, nos indica que en nuestro medio falta tener mayor precisión y acuciosidad al realizar ultrasonidos prenatales porque sigue siendo muy bajo el porcentaje con el que se está haciendo una detección y diagnóstico in útero de alteraciones.

No había mucha información sobre consanguinidad y familiares afectados, esto es alarmante, ya que es un dato importante y sobre todo en padecimientos autosómicos recesivos (Síndrome de Bruck), en donde este antecedente puede ayudar a establecer el diagnóstico y a brindar un asesoramiento genético con relación a riesgo de recurrencia. Un dato muy notorio fue que en los casos de OI, hubo en el 24% de los casos antecedente de un familiar afectado en 1er grado, lo cual esta acorde con el hecho de que en este padecimiento el patrón de herencia es autosómico dominante.

En cuanto a las características clínicas, encontramos que en los pacientes con AMC, el 96% tenían escleras blancas, es decir normales. En los casos de OI, el 84% las tenía azules y aunque las escleras azules es un dato característico de esta patología, sabemos que en los subtipos de osteogénesis III, IV y V las escleras pueden irse aclarando conforme el paciente va creciendo<sup>22, 25</sup>.



Las contracturas articulares congénitas estuvieron presentes en todos los casos de AMC, esto no es de llamar la atención dado que es una característica patognomónica de esta enfermedad y fue uno de nuestros criterios de inclusión. A diferencia de OI, en donde sólo estuvieron presentes en el 7.3% de los casos, pero no sabemos si esto pudiera ser consecuencia de la deformidad de las extremidades por las fracturas o si las tenían presentes desde el nacimiento. Sillence et al<sup>25</sup>, comenta que en la osteogénesis suele ocurrir deformidad e incurvamiento, así como contracturas articulares secundarias a la disminución de la densidad ósea, pero en etapa postnatal.

El pterygium estuvo presente en el 21.3% de los pacientes con AMC, mientras que sólo se observó en el 1.8% de los casos con OI, sin embargo, no encontramos en la literatura reportes en donde refieran encontrar pterygium en la OI.

La xifoescoliosis se reportó en el 9.3% de los pacientes con AMC. Rimoin<sup>24</sup> menciona que en la artrogriposis puede existir al nacimiento escoliosis, pero generalmente va en relación con la severidad de los signos craneofaciales y de miembros superiores. En nuestros casos de OI, la xifoescoliosis se registró en el 10.9% de los pacientes; este bajo porcentaje que encontramos podría explicarse por lo que reporta Sillence<sup>25</sup>, quien indica que los pacientes con OI tipo I (la más frecuente) desarrollan xifoescoliosis, pero suele ser en edad adulta y suele ser severa. La xifosis sin asociarse a escoliosis, es común en adultos mayores pero raro en niños. En la OI tipo III, la xifoescoliosis es progresiva durante la niñez y más marcada en etapa de la adolescencia.

En la AMC, la deformidad más frecuente se presenta en los pies al ser equinovaros<sup>24</sup>. En nuestros pacientes con AMC se manifestó en el 76% de los casos mientras que en los pacientes con OI, sólo se identificó en el 10.9%.

El tipo de luxación congénita de la cadera característico de la artrogriposis es la prenatal o teratológica, que se observa desde el momento del nacimiento, en un 55% de los casos<sup>24</sup>. En nuestro estudio tuvo una frecuencia muy similar a la que se reporta en la literatura mundial, alrededor del 49.5% de los casos<sup>24</sup>.

Es importante señalar que aunque en el abordaje de la artrogriposis está el realizar serie ósea, nos percatamos que en el 94.7% de los expedientes del INP, no contaban con serie ósea. En los casos de OI, todos tenían serie ósea (por ser criterio de inclusión) pero la disminución de la densidad ósea estuvo confirmada con reporte oficial en el 85.5%, en el resto, no había reporte.

En la AMC, son frecuentes las fracturas perinatales (45%) sobre todo en fémures<sup>24</sup>, esto se explicaría por la distocia en el parto, dada la patología de base en el paciente. En nuestro estudio, sólo el 6.7% tuvo fracturas al nacimiento.

Dado que la OI se caracteriza por disminución de la densidad ósea, los pacientes suelen tener múltiples fracturas, pero dependiendo del tipo de osteogénesis, éstas se suelen manifestar durante la niñez o en etapa adulta. Así por ejemplo, en la OI tipo I, las fracturas al nacimiento suelen ser pocas, pero posteriormente, hay una pérdida exagerada de la densidad ósea, en general después de los 40 años de edad, incrementando el número de fracturas<sup>24</sup>. En la OI tipo II, se caracteriza por fragilidad ósea extrema al nacimiento. En la OI tipo III, la mayoría de las fracturas están ya presentes al nacimiento y otras se adquieren durante la niñez. En nuestros pacientes con OI, las fracturas en general, estuvieron registradas en el 92.8%. Sólo el 7.3% tuvo fracturas al nacimiento, en el 49.1% se registraron posterior al nacimiento, y en un 36.4% tanto al nacimiento como posterior al nacimiento.

Sillence et al<sup>25</sup> hace referencia de que en la osteogénesis imperfecta, existen huesos wormianos en las radiografías de cráneo en un 70% de los casos. En nuestro estudio, sólo en el 23.6% se registraron huesos wormianos; el 25.5% no tenía y en el 50.9% no hubo registro en el expediente, esto último explicaría porque el porcentaje de presentación de esta característica fue muy bajo en nuestros casos, comparado con la literatura.

En cuanto a la talla, era una variable muy importante, porque tanto en la AMC como en la OI se reporta talla por debajo de la percentil 3<sup>24</sup>. Sin embargo, en los pacientes con AMC, tuvimos mucha dificultad en recopilar el dato y de que éste fuera confiable, debido a que por la presencia de contracturas articulares en el paciente, en el expediente se indicaba que por ello no se realizaba la somatometría. Por otro lado, en los pacientes con OI, también hubo dificultad en recopilar el dato, ya que la mayoría de los casos, no había registro actualizado de la talla.

Los problemas auditivos son frecuentes en la OI, pero después de los 10 años de edad y aproximadamente el 50% de los adultos tienen problemas auditivos a los 50 años de edad, siendo en alrededor del 40% de ellos severos. El daño auditivo es principalmente de tipo conductivo, en algunos es mixto (neurosensitivo y conductivo). En este estudio, sólo al 49.1% de los casos de OI se les realizó potenciales auditivos y el 3.6% se reportaron como anormales, mientras que en el 50.9% no tenían estudio en el expediente. Con respecto a AMC, en la literatura, no reportan como abordaje diagnóstico realización de potenciales auditivos, ya que no suele existir alteraciones auditivas, probablemente por ello en un alto porcentaje de nuestros pacientes no se les realizó potenciales auditivos (96% de los casos).

Rimoin et al<sup>24</sup>, reporta que del 5 al 10% de los casos de artrogriposis, han sido considerados de origen miopático y el 90 a 95% de origen neuropático. La artrogriposis clásica, amioplasia, está en el grupo de origen neuropático. Por ello, en el abordaje de artrogriposis, se realizan los estudios de: electromiografía y velocidad de conducción motora y sensitiva, entre otros. Sin embargo, en los casos con Síndrome de Bruck, no se ha reportado ninguna alteración en dichos estudios<sup>5</sup> y es por eso que en nuestro estudio, excluimos aquellas electromiografías anormales.

El tipo de osteogénesis imperfecta más común es el tipo I y la menos frecuente es la tipo II<sup>22-25</sup>. Esto coincide con nuestro estudio ya que de los 55 expedientes incluidos, el 40% de los casos correspondió a OI tipo I, el 3.6% a OI tipo II, el 23.6% a OI tipo III y el 14.5% a OI tipo IV.

La asociación entre disminución de la densidad ósea y contracturas articulares congénitas es rarísimo<sup>3, 8, 9</sup>. Del total de expedientes incluidos (130), tanto de Artrogriposis congénita múltiple y de Osteogénesis imperfecta, se encontraron sólo 8 casos posibles con sospecha de Síndrome de Bruck (SB), por tener características clínicas y de gabinete, compatibles a dicho síndrome. Siete de ellos tenían un diagnóstico inicial de artrogriposis congénita múltiple y sólo en un caso, el diagnóstico inicial fue OI. Como reporta Viljoen et al<sup>3</sup> en donde todos sus pacientes tuvieron un diagnóstico inicial de artrogriposis.

Aunque en la literatura en el síndrome de Bruck no mencionan como característica el predominio de género, en los 25 casos reportados si hay más varones (17) comparado con las mujeres (8). A diferencia de nuestros 8 posibles casos de Síndrome de Bruck, en donde predomina el género femenino, ya que siete son mujeres. **Ver tabla 9.**

En el SB, el diagnóstico se puede hacer prenatalmente, los hallazgos que se observan en el USG obstétrico son: braquicefalia, retrognatia, fémur corto y arqueado, codos flexionados, muñecas en extensión bilateral y flexión de rodillas bilateral<sup>6,7</sup>. Sin embargo en nuestros 8 pacientes, sólo uno tuvo reporte de acortamiento de extremidades inferiores.



En los 25 casos reportados en la literatura, 7 tuvieron antecedente de consanguinidad. En nuestros 8 pacientes, cinco no tenían antecedente de consanguinidad y en los tres restantes no decía en el expediente. Esto es importante por el tipo de herencia. Viljoen et al<sup>3</sup> fue el primero en proponer una herencia de tipo autosómica recesiva en el SB; sin embargo, algunos artículos han reportado casos esporádicos<sup>11</sup>.

La vía de nacimiento que prevaleció fue por vía abdominal, ya que 6 pacientes nacieron por vía cesárea. De los 4 pacientes que nacieron por vía vaginal, dos presentaron fracturas pero posterior al nacimiento, lo que descartaría que éstas pudieran ser consecuencia de una distocia durante el parto. Los otros dos casos, tuvieron fracturas tanto al nacimiento como posterior al nacimiento, pero en uno de ellos sí había reporte en ultrasonido obstétrico de alteración a nivel de extremidades, lo que descartaría también que hubiera sido como consecuencia del parto. Sólo en un caso no descartamos, con la información obtenida, que las fracturas al nacimiento se hayan causado por una distocia de parto.

Los pacientes con Bruck tienen las escleras blancas, en contraste con OI que las tienen azul<sup>3,8-12,14 y 19</sup>. Sharma et al<sup>2</sup> reportó un caso con esclera azul, al igual que Ha Vinh<sup>4</sup> y Brady<sup>5</sup>. En nuestros casos, 6 pacientes tenían la esclera blanca y sólo 2 pacientes la tuvieron azul. Su dentición suele ser normal y la dentinogénesis imperfecta sólo se reportó en un caso (Brenner et al<sup>12</sup>); en nuestros 8 casos, ninguno de ellos la tenía.

Las contracturas articulares son simétricas y bilaterales en el SB y aparecen antes de las fracturas, siendo una característica clínica principal. El tobillo es el sitio más común de contractura seguido de la rodilla y los codos<sup>15</sup>. Las contracturas que presentan los pacientes con Síndrome de Bruck deben ser consideradas como una anomalía primaria y no como complicación de las fracturas por inmovilización prolongada<sup>15</sup>. Las contracturas estuvieron en todos nuestros pacientes. El pterygium estuvo manifestado en 4 pacientes (la mitad de los casos) y en los otros 4 pacientes, no decía en el expediente.

Otra característica principal del Síndrome de Bruck son múltiples fracturas, principalmente en los huesos largos. A pesar de que muchos autores refieren que no existe evidencia de fracturas hasta que el paciente empieza a deambular<sup>15</sup>, otros autores han tenido pacientes con fracturas desde el nacimiento. Cuillier et al<sup>6</sup> reportó a un paciente con SB, que presentó fractura de fémur derecho al nacimiento (a pesar de que nació vía abdominal). Leroy et al<sup>11</sup> reportó que uno de sus pacientes tuvo fracturas a los 23 días de vida en clavículas, costillas, ulna y radio derecho. Otro de sus pacientes presentó cuatro fracturas al nacimiento. Como ya comentamos en párrafos anteriores, en nuestros pacientes, las fracturas estuvieron presentes en todos los casos. En tres pacientes fueron al nacimiento, en dos pacientes fueron postnatal y en otros tres casos ocurrieron tanto al nacimiento como posterior al nacimiento.

El seguimiento por 14 años de varios pacientes, indicaron que las deformaciones pélvicas y de columna son progresivas<sup>10</sup>, con relación a ello, la xifoesciosis estuvo registrada en la mitad de nuestros pacientes (4 casos), esto probablemente a que es una característica que se manifiesta más tardíamente dado que en la literatura la reportan en mayores de 18 años.

De acuerdo con Blacksin et al<sup>15</sup>, todos los pacientes con SB tienen pie equino varo al nacimiento. El pie equino varo bilateral estuvo presente en 7 de nuestros 8 pacientes. La luxación congénita de cadera se manifestó en la mitad de los casos y sólo un paciente la tenía en abducción.



Al nacimiento y en la infancia, los pacientes con SB tienen medidas antropométricas normales<sup>11</sup>, de nuestros pacientes que llegaron en etapa neonatal y que hubo registro de su peso y talla al ingreso, efectivamente estaban dentro de la percentil 25-50. Sin embargo, la escoliosis o xifoescoliosis en Bruck es progresiva, lo que condiciona talla baja. De nuestros casos, sólo en un paciente se pudo constatar la talla baja (talla debajo de la percentil 3), en los siete restantes tenían una talla arriba de la percentil 3; sin embargo, la falta de seguimiento de nuestros pacientes impidió determinar si existía talla baja en ellos, posteriormente.

Los cambios radiológicos en síndrome de Bruck que Ha-Vinh et al<sup>4</sup> reportaron fue osteopenia muy marcada, fracturas en huesos largos (fémures, tibia, ulna y fibula) y presencia de huesos wormianos en región occipital. Cuillier et al<sup>6</sup> menciona que los huesos wormianos se han reportado en el 40% de los casos. Otro hallazgo radiológico encontrado es la fusión de cuerpos vertebrales a nivel de C2-C3. La osteopenia es muy marcada en región pélvica y cráneo, mientras que la edad ósea se refiere retrasada<sup>11</sup>. En nuestra casuística, sólo 2 pacientes tuvieron radiografía de cráneo, pero no presentaban huesos wormianos. En el resto de los pacientes no se tenían más estudios radiológicos, lo que impidió constatar todas las características radiológicas reportadas en la literatura.

En muy pocos artículos hablan de la densitometría ósea, como herramienta para los casos de Síndrome de Bruck, probablemente por el alto costo que implica y también porque en etapa pediátrica no hay criterios estadísticos para valores de densitometría ósea establecidos por la Organización Mundial de la Salud, (están basados en datos de mujeres post menopáusicas de raza blanca)<sup>28</sup>. En nuestros casos con sospecha de síndrome de Bruck ninguno contaba con este estudio.

Brady et al<sup>5</sup> realizaron varios estudios a sus casos con Síndrome de Bruck incluyendo electromiografía, biopsia muscular, TAC de cráneo y resonancia magnética de columna siendo normales. Además, se menciona que todos los pacientes tienen una inteligencia normal, con visión y audición normales<sup>3, 12, 14</sup>. En nuestros casos, los potenciales auditivos sólo fueron realizados en 1 paciente y se consideraron como normales. En los 7 casos restantes no tenían estudios reportados en el expediente.

El tratamiento en el Síndrome de Bruck va encaminado a detener la osteoporosis, por lo que actualmente se están utilizando bifosfonatos (alendronato y risedronate)<sup>10</sup>. En la literatura mundial sólo se ha reportado un caso en donde administraron pamidronato cíclico. La evolución fue favorable, ya que a los 18 meses de edad pudo sentarse sin ayuda, sin embargo no pudo caminar ni levantarse por sí solo por las contracturas que tenía en rodillas. El pamidronato cíclico aparentemente fue útil para disminuir el número de fracturas, ya que en los 3 primeros meses tuvo múltiples fracturas pero en los 2 años de tratamiento, sólo tuvo dos<sup>21</sup>. No buscamos de manera intencionada el tipo de tratamiento que tenían nuestros 8 pacientes, ya que no fue una variable del estudio. Tenemos sólo el dato de una paciente, que si está en tratamiento con bisfosfonatos.

Viljoen et al<sup>3</sup> reporta que el pronóstico a pesar de la corrección quirúrgica es malo, ya que tienen poca funcionalidad. Cuillier et al<sup>6</sup> refiere que la capacidad para caminar está restringida y retrasada por la combinación de las fracturas, las contracturas y disminución de la función muscular. En nuestros 8 pacientes habría que ver que tanta limitación están teniendo y darles seguimiento.

En algunos países se realiza biopsia de piel y/o hueso para estudio bioquímico del colágeno y el estudio molecular del gen, aunque este último estudio resulta en ocasiones difícil por la heterogeneidad genética<sup>4,5,11</sup>.

Finalmente, sería conveniente en un estudio prospectivo, hacer estudios de extensión en nuestros 8 pacientes, incluyendo estudios de biología molecular para confirmar la sospecha clínica diagnóstica.

## CAPÍTULO VIII.

### 11. CONCLUSIÓN

Sólo encontramos 8 posibles casos de Síndrome de Bruck (SB), en el periodo comprendido de enero de 1998 a diciembre del 2008, en los expedientes del INP, con diagnóstico de artrogriposis múltiple congénita y/o osteogénesis imperfecta. En la literatura mundial sólo se han reportado 25 casos hasta la fecha, pero no sabemos si es porque realmente no hay casos, o se han subdiagnosticado por falta del conocimiento médico.

Hay que tener presente que el paciente que manifieste contracturas articulares congénitas, simétricas y bilaterales, así como disminución de la densidad ósea y por consiguiente múltiples fracturas, puede tener SB.

Por lo tanto, a todo paciente con contracturas articulares al nacimiento habrá que realizarle serie ósea completa para buscar de manera intencionada disminución de la densidad ósea y con ello descartar Síndrome de Bruck, a fin de hacer un diagnóstico temprano y ofrecer un mejor consejo genético y tratamiento oportuno.

Como Emerson escribió *“La gente solo ve lo que están preparados para ver”*.

## CAPÍTULO IX.

### 12. REFERENCIAS BIBLIOGRÁFICAS

- 1: Bruck A. Ueber eine seltene Form von Erkrankung der Knochen und Gelenke. Dtsch Med Wochenschr 1897; 23: 152-155.
- 2: Sharma N, Anand J. Osteogenesis imperfecta with arthrogryposis multiplex congenita. Indian Med. J. 53: 124-126, 1964.
- 3: Viljoen D, Versfeld G, Beighton P. Osteogenesis imperfecta with congenital joint contractures (Bruck syndrome). Clin Genet. 1989 Aug; 36(2):122-6.
- 4: Ha-Vinh R, Alanay Y, Bank RA, Campos-Xavier AB, Zankl A, Superti-Furga A, Bonafé L. Phenotypic and molecular characterization of Bruck syndrome (osteogenesis imperfecta with contractures of the large joints) caused by a recessive mutation in PLOD2. Am J Med Genet A. 2004 Dec 1; 131(2):115-20.
- 5: Brady AF, Patton MA. Osteogenesis imperfecta with arthrogryposis multiplex congenita Bruck syndrome, evidence for possible autosomal recessive inheritance. Clin Dysmorphol. 1997 Oct; 6(4):329-36.
- 6: Cuillier F, Alessandri JL, Lemaire P, Fritel X, Harper L. Bruck syndrome: second antenatal diagnosis. Fetal Diagn Ther. 2007; 22(1):23-8. Epub 2006 Sep 21.
- 7: Berg C, Geipel A, Noack F, Smrcek J, Krapp M, Germer U, Bender G, Gembruch U. Prenatal diagnosis of Bruck syndrome. Prenat Diagn. 2005 Jul; 25(7):535-8.
- 8: Mokete L, Robertson A, Viljoen D, Beighton P. Bruck syndrome: congenital joint contractures with bone fragility. J Orthop Sci. 2005 Nov; 10(6):641-6.
- 9: Breslau-Siderius EJ, Engelbert RH, Pals G, Van der Sluijs JA. Bruck syndrome: a rare combination of bone fragility and multiple congenital joint contractures. J Pediatr Orthop B. 1998 Jan; 7(1):35-8.
- 10: Datta V, Sinha A, Saili A, Nangia S. Bruck syndrome. Indian J Pediatr. 2005 May; 72(5):441-2.
- 11: Leroy JG, Nuytinck L, De Paepe A, De Rammelaere M, Gillerot Y, Verloes A, Loeys B, De Groote W. Bruck syndrome: neonatal presentation and natural course in three patients. Pediatr Radiol. 1998 Oct; 28(10):781-9.
- 12: Brenner RE, Vetter U, Stöss H, Müller PK, Teller WM. Defective collagen fibril formation and mineralization in osteogenesis imperfecta with congenital joint contractures (Bruck syndrome). Eur J Pediatr. 1993 Jun; 152(6):505-8.
- 13: Gerardo E, Villegas A. Dentinogenesis imperfecta asociada a Osteogenesis Imperfecta. Informe de 2 casos. Acta Pediatr Mex 1999; 20 (2):111-113.
- 14: McPherson E, Clemens M. Bruck syndrome (osteogenesis imperfecta with congenital joint contractures): review and report on the first North American case. Am J Med Genet. 1997 May 2; 70(1):28-31.



- 15: Blacksin MF, Pletcher BA, David M. Osteogenesis imperfecta with joint contractures: bruck syndrome. *Pediatr Radiol*. 1998 Feb; 28(2):117-9.
- 16: Stryer L. *Biochemistry*. Editorial Reverté. New York 1995. Fourth edition. Vol 1. p.p. 32-40.
- 17: Gartner L, Hiatt J. *Color Textbook of Histology*. McGraw-Hill. Pennsylvania, U.S.A 1997. Seventh edition. P.p 61-70.
- 18: Bank RA, Robins SP, Wijmenga C, Breslau-Siderius LJ, Bardoel AF, Van der Sluijs HA, Pruijs HE, TeKoppele JM. Defective collagen crosslinking in bone, but not in ligament or cartilage, in Bruck syndrome: indications for a bone-specific telopeptide lysyl hydroxylase on chromosome 17. *Proc Natl Acad Sci U S A*. 1999 Feb 2; 96(3):1054-8.
- 19: Duro F, Ferrari L, Desalvo P, Ferrari R, Bidondo MP, Astraldi MM. Bruck syndrome: osteogenesis imperfecta with congenital joint contractures. *An Pediatr (Barc)*. 2008 Jul; 69(1):90-1.
- 20: Van der Slot AJ, Zuurmond AM, Bardoel AF, Wijmenga C, Pruijs HE, Sillence DO, Brinckmann J, Abraham DJ, Black CM, Verzijl N, DeGroot J, Hanemaaijer R, TeKoppele JM, Huizinga TW, Bank RA. Identification of PLOD2 as telopeptide lysyl hydroxylase, an important enzyme in fibrosis. *J Biol Chem*. 2003 Oct 17; 278(42):40967-72.
- 21: Andiran N, Alikasifoglu A, Alanay Y, Yordam N. Cyclic pamidronate treatment in Bruck syndrome: proposal of a new modality of treatment. *Pediatr Int*. 2008 Dec; 50(6):836-8.
- 22: Plotkin H, Glorieux. ¿Qué hay de nuevo en osteogénesis imperfecta? *Arch.argent.pediatr* 2001; 99(2):127-130.
- 23: Plotkin H, Syndromes with congenital brittle bones. *BMC Pediatrics* 2004, 4:16.
- 24: Rimoin, Connor, Pyeritz and Korf. *Principles and practice of medical genetics*. Vol 3. 4 edition. Edt. Churchill Livinstone. USA. 2002.
- 25: Sillence DO, Senn A, Danks DM: Genetic heterogeneity in osteogenesis imperfecta. *J Med Genet* 1979; 16:107-116.
- 26: Camacho F, Nualart L. Síndrome de Escobar o pterygium múltiple congénito. Reporte de un caso. *Acta Ortopédica Mexicana* 2006; 20(5): Sep.-Oct: 214-216.
- 27: Reglamento de la Ley General de Salud en Materia de Investigación para la Salud, México.
28. Cipriani T. Osteoporosis: Diagnostic and Therapeutic Considerations. *Rev Med Hered* 15 (2), 2004: 101-107

## CAPÍTULO X.

### 13. ANEXOS

#### A) Hoja de recolección de información

<b>Edad:</b> Al ingreso _____ Última edad reportada _____	
<b>Género:</b> 1= Femenino _____ 2= Masculino _____	
<b>Fecha de nacimiento:</b> _____ / _____ / _____ (Día / mes / año)	
<b>USG Prenatal</b> 1= Normal Anormal: 2= Hipomotilidad 3= Alteraciones en extremidades 4= Fracturas óseas 5= Presentación pélvica 6= Oligohidramnios 7= Polihidramnios 8= Presentación pélvica y oligohidramnios 9= No se realizó USG 10= No dice en expediente	_____
<b>Consanguinidad entre los padres</b> 1= Presente 2= Ausente 3= No dice	_____
<b>Familiares afectados</b> 1= Primer grado 2= Segundo grado 3= Se desconoce por familiares 4= No hay familiar afectado 5= No dice en expediente	_____
<b>Vía de nacimiento</b> 1= Cesárea 2= Vaginal	_____
<b>Somatometría</b> Talla al ingreso _____ Peso al ingreso _____ Última talla reportada _____ Último peso reportado _____	
<b>Desarrollo psicomotor</b> 1= Normal 2= Anormal	_____
<b>Esclera</b> 1= Blanca 2= Azul 3= No dice expediente	_____

<b>Dentinogénesis imperfecta</b> 1= Presente 2= Ausente 3= No dice en expediente	_____
<b>Contracturas congénitas</b> Localización: 1= Simétricas bilateral en MsSs 2= Simétricas bilateral en MsIs 3= Simétricas bilaterales en MsSs e inferiores 4= No tiene 5= No dice en el expediente	_____
<b>Pterygium</b> 1= Presente 2= Ausente 3= No dice en el expediente	_____
<b>Xifoescoliosis</b> 1= Presente 2= Ausente	_____
<b>Luxación congénita de cadera</b> 1= Presente 2= Ausente 3= Cadera en abducción	_____
<b>Pie equino varo congénito</b> 1= Presente 2= Ausente 3= No dice en expediente	_____
<b>Osteoporosis (en caso de Artrogriposis)</b> 1= Existe 2= No existe 3= No dice	_____
<b>Múltiples fracturas</b> 1= No existen Existen: 2= Al nacimiento 3= Post nacimiento 4= Al nacimiento y post nacimiento	_____
<b>Número de fracturas:</b> 1= una 2= más de una	_____
<b>Huesos wormianos (en caso de Osteogénesis Imperfecta)</b> 1= Presente 2= Ausente 3= No dice en el expediente	_____
<b>Potenciales auditivos</b> 1= Normal 2= Anormal 3= No tiene	_____



<b>EMG</b> 1= Normal 2= Anormal 3= No tiene	_____
<b>Velocidad de conducción motora y sensitiva</b> 1= Normal 2= Anormal 3= No tiene	_____
<b>Diagnóstico</b> 1= Artrogriposis 2= Osteogénesis imperfecta tipo I 3= Osteogénesis imperfecta tipo II 4= Osteogénesis imperfecta tipo III 5= Osteogénesis imperfecta tipo IV 6= Sospecha de Bruck 7= Sin diagnóstico aún	_____
Comentarios y/o observaciones:	

B) GALERÍA FOTOGRÁFICA DE PACIENTES CON SÍNDROME DE BRUCK



Imagen 1 y 2. Posible caso con Síndrome de Bruck, en el INP.

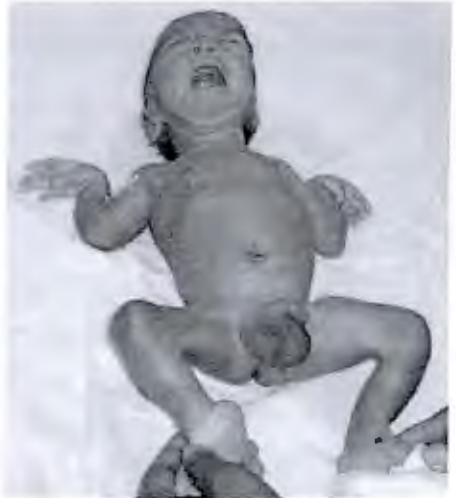

Imagen 3. Paciente con SB reportado por Datta V<sup>10</sup>.

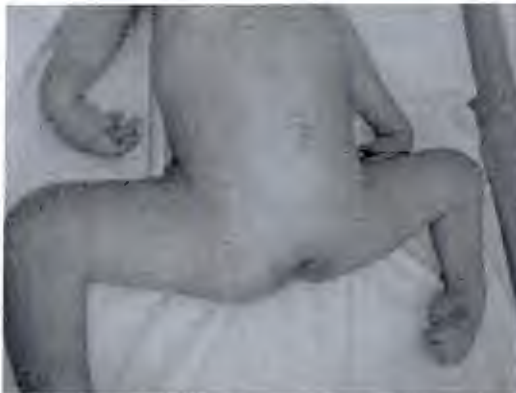

Imagen 2. Contracturas congénitas, simétricas, bilaterales. Cadera en abducción. Pie equino varo bilateral.

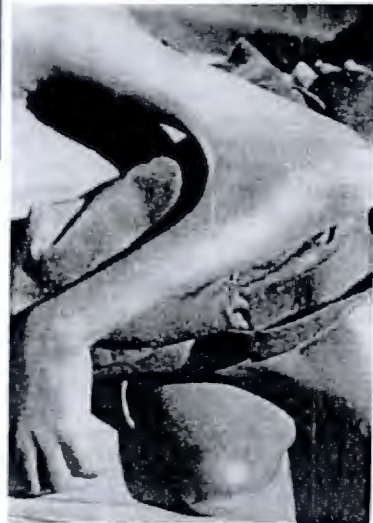

Imagen 4. Pterygium en un paciente con SB reportado por Viljoen<sup>7</sup>.

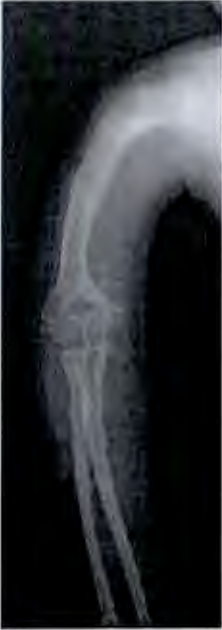

Imagen 5. Fractura de húmero con deformidad angular en un paciente con SB reportado por Mokete<sup>8</sup>.



Imagen 6. Xifoescoliosis en un paciente con SB reportado por Brenner<sup>12</sup>.

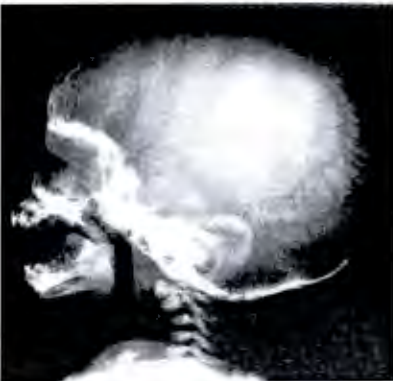

Imagen 7. Huesos wormianos en un paciente con SB reportado por Brenner<sup>12</sup>.



C) TABLAS

Tabla 1. Tabla comparativa de los casos con Síndrome de Bruck reportados en la literatura mundial.										
Autor	Sexo	País	Talla Baja	Dentadura	Esclera	Huesos Wormianos	Xifoescoliosis	Contracturas articulares	Fracturas	Audición
Bruck et al <sup>19</sup>	M	Alemania	-	-	-	-	-	Si	Si	-
Sharma et al <sup>18</sup>	M	India	-	Normal	Azul	-	-	Si	Si	-
Viljoen et al <sup>16</sup>	F	África del sur (Tswana)	Si	Normal	Blanca	Si	Si	Si	Si	Normal
	M	África del sur (Pedi)	Si	Normal	Blanca	Si	Si	Si	Si	-
	aM	Zimbabwe (Shona)	Si	Normal	Blanca	-	Si	Si	Si	-
	aM	Zimbabwe (Shona)	Si	Normal	Blanca	-	Si	Si	Si	-
	aF	Zimbabwe (Shona)	Si	Normal	Blanca	-	Si	Si	Si	-
Brenner et al <sup>15</sup>	M	Alemania	Si	Dentinogénesis Imperfecta	Blanca	Si	Si	Si	Si	-
McPherson et al <sup>14</sup>	M	USA	Si	Normal	Blanca	-	Si	Si	Si	Normal
Brady et al <sup>13</sup>	bM	Pakistán	Si	Normal	Blanca	Si	Si	Si	Si	Normal
	bF	Pakistán	Si	Normal	Azul	Si	-	No	Si	Normal

Leroy et al <sup>10</sup>	M	Bélgica	Si	Normal	Normal	Si	-	Si	Si	-
	F	África	Si	-	-	Si	Si	Si	Si	-
	M	Bélgica	Si	Normal	Normal	Si	Si	Si	Si	Normal
Blacksin et al <sup>11</sup>	M	Egipto	Si	-	-	Si	Si	Si	Si	Normal
Breslau-Siderus et al <sup>12</sup>	bF	Irak (Kurdish)	Si	Normal	Blanca	-	Si	Si	No	-
	bF	Irak (Kurdish)	Si	Normal	Blanca	-	Si	Si	Si	-
	bM	Irak (Kurdish)	Si	Normal	Blanca	-	Si	Si	No	-
Mokete et al <sup>4</sup>	bM	África del sur (Venda)	Si	Normal	Blanca	Si	-	Si	Si	Normal
	bF	África del sur (Venda)	Si	Normal	Blanca	Si	Si	No	Si	Normal
Duro et al <sup>2</sup>	M	Argentina	-	Normal	Normal	Si	-	Si	Si	-
Cullier et al <sup>3</sup>	cF	Francia	-	-	-	Si	-	Si	Si	-
Berg et al <sup>5</sup>	c?	Alemania	-	-	-	No	-	Si	No	-

a=hermanos

b=consanguinidad

c= diagnóstico prenatal

**Tabla 2. Nomenclatura Internacional de Desórdenes Esqueléticos (3ª Nomenclatura, 1998)<sup>10,24</sup>**

OI	Gravedad	Dientes	Escleras	Características clínicas	Talla y hallazgos radiológicos	Herencia	Gen y cromosoma
OI tipo I	Forma leve Es la más común de las OI. Incidencia 1:30,000 RN	Existe una subclasificación y es dependiendo si hay o no Dentinogénesis Imperfecta	Azules	Se caracteriza por fragilidad ósea excesiva. Hiperlaxitud articular. Prolapso mitral. Pérdida de la audición conductiva que aparece en la 2da década de la vida.	Poco afectada, generalmente pueden deambular Huesos wormianos en el 70% de los casos	Autosómica dominante	17q 7q22.1 COL 1 A 1 COL 1 A 2
OI tipo II	Forma letal neonatal, fracturas múltiples in útero (90% muere a los pocos días de vida)	---	Azules	Severa osteoporosis, presencia de huesos wormianos. El cráneo es proporcional a la cara, micrognatia con nariz pequeña.	Marcado acortamiento de miembros. Microcalcificaciones perivenosas, leucomalacia periventricular.	Autosómica dominante (si se observa en varios hijos de padres sanos es por mosaicismo germinal)	17q 7q22.1 COL 1 A 1 COL 1 A 2
OI tipo III	Forma severa	Generalmente tienen dientes normales y en algunos casos dentinogénesis	Las escleras son azules al nacer y luego blanquean	Mayor afectación de miembros y columna, fracturas en etapa prenatal y neonatal. Cara triangular, macrocráneo, prognatismo relativo, maloclusión	Deformante progresiva, talla muy afectada, en ocasiones no logran deambular. Xifoescoliosis marcada a edad temprana.	Se caracteriza por una forma autosómica dominante, pero también existe la forma recesiva, y existe una subclasificación dependiendo de ello.	17q 7q22.1 COL 1 A 1 COL 1 A 2
OI tipo IV	Parecido al tipo I. Hay osteoporosis y secundariamente huesos frágiles.	Existe una subclasificación y es dependiendo de si hay o no DI	Escleras azules pero se van haciendo más claras	Se caracteriza porque hay arqueamiento de las extremidades inferiores al nacimiento. Frecuente escoliosis y deformidad de miembros.	Afecta más la talla que el tipo I	Autosómica dominante	17q 7q22.1 COL 1 A 1 COL 1 A 2



OI tipo V	OI con hipercallo	Normales	Escleras ligeramente azul, generalmente blancas	Dislocación de la cabeza del radio, calcificación de la membrana interósea entre radio y ulna, dificultad para la pronación y supinación en MsSs.	Callo óseo hiperplásico en la zona de fractura. Éste se presenta como un tumor caliente, doloroso, que muchas veces se confunde con osteosarcoma	Autosómica dominante	17q 7q22.1 COL 1 A 1 COL 1 A 2
OI tipo VI	Forma muy severa	Normales	---	Con defectos severos en la mineralización ósea.	Múltiples fracturas in útero. No se observan huesos wormianos	Autosómica recesiva	---
OI tipo VII	OI rizomélica. Forma moderada a severa	Normales	Escleras azules	Solo se ha reportado en una familia de Québec, Canadá. Acortamiento del segmento proximal de las extremidades	Acortamiento del segmento proximal de las extremidades	Autosómica recesiva	---
SB tipo I	Deformidad progresiva	Normales	Blancas y raras veces azules	Talla baja, xifoescoliosis, contracturas articulares, osteoporosis. Audición normal.	Las fracturas generalmente aparecen después de iniciar la deambulacion. Huesos wormianos.	Autosómica recesiva	TLH 1 17p22
SB tipo II	Deformidad progresiva	Normales	Blancas y raras veces azules	Talla baja, xifoescoliosis, contracturas articulares, osteoporosis. Audición normal.	Las fracturas generalmente aparecen después de iniciar la deambulacion. Huesos wormianos.	Autosómica recesiva	PLOD2 3q23-24

**Tabla 9. TABLA COMPARATIVA DE POSIBLES CASOS CON SÍNDROME DE BRUCK EN EL INP**

Exp	Edad*	Sexo	Esclera	Contracturas articulares	Pterygium	LCC	Huesos Wormianos	Fracturas	PEVAC	Xifo escoliosis	DPM	Audición
454002	3ª3m	F	Blanca	Si	Si	Si	No	Si	Si	Si	NI	NI
424567	2ª5m	F	Blanca	Si	No	Si	No	Si	Si	Si	NI	-
455514	1ª1m	F	Blanca	Si	-	No	-	Si	Si	No	NI	-
442501	14ª	F	Blanca	Si	Si	Si	-	Si	Si	Si	Alter	-
447240	2ª6m	F	Azul	Si	-	Si	-	Si	Si	Si	NI	-
434677	8m	F	Azul	Si	No	No	-	Si	No	No	NI	-
434985	3ª11m	M	Blanca	Si	-	No	-	Si	No	No	NI	-
415823	5ª2m	F	Blanca	Si	-	Si	-	Si	Si	No	NI	-

\* La edad es la última registrada en el expediente (última consulta en el INP) y con la que está reportada última talla.

NI= normal