



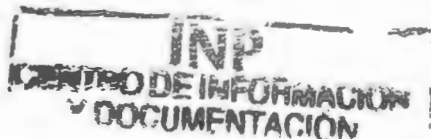UNIVERSIDAD NACIONAL AUTÓNOMA DE MÉXICO

FACULTAD DE MEDICINA

DIVISIÓN DE ESTUDIOS DE POSGRADO E INVESTIGACIÓN

SECRETARÍA DE SALUD

INSTITUTO NACIONAL DE PEDIATRÍA



CARACTERÍSTICAS CLINICOPATOLÓGICAS EN NIÑOS CON SÍNDROME HEMOFAGOCÍTICO. ESTUDIO DE AUTOPSIAS

TRABAJO DE FIN DE CURSO
PARA OBTENER EL DIPLOMA DE:
ESPECIALISTA EN PEDIATRÍA
P R E S E N T A
DRA. SOCORRO JAZMÍN JIMÉNEZ TORTAJADA

TUTORA DE TESIS:


DRA. CECILIA RIDAURA SANZ




MÉXICO, D.F.

FEBRERO 2005

**CARACTERÍSTICAS CLINICOPATOLOGICAS EN NIÑOS CON
SINDROME HEMOFAGOCITICO. ESTUDIO DE AUTOPSIAS.**



DR. PEDRO A. SANCHEZ MARQUEZ
DIRECTOR DE ENSEÑANZA Y PROFESOR TITULAR DEL CURSO



DR. LUIS HESHIKI NAKANDAKARI
JEFE DEL DEPARTAMENTO DE PRE Y POSGRADO



DRA. CECILIA RIDAURA SAINZ
TUTORA DE TESIS
SUBDIRECTORA DE INVESTIGACION MEDICA



DR. EDUARDO LOPEZ CORELLA
COTUTOR DE TESIS
JEFE DEL DEPARTAMENTO DE PATOLOGIA

AGRADECIMIENTOS

A las personas que me dieron la vida, mis padres, y a mis hermanas que en el transcurso de este camino me han dado su amor, apoyo y comprensión, las palabras de aliento para seguir adelante y no claudicar, muchas gracias.

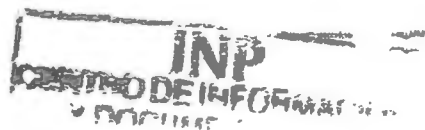A todos los médicos de este Instituto que se preocupan por transmitir y conocimientos a nosotros los residentes.

A todos los niños de este hospital que por ellos he ido por la búsqueda de los conocimientos que me ayudaron a formarme como Pediatra.

A mis compañeros residentes de este Instituto, por el apoyo para que la pesada tarea se hiciera más ligera. Pero un agradecimiento especial para aquellos que me brindaron su amistad y que me hicieron sentir en familia a pesar de estar lejos de esta. gracias Aitana Voirol, Carmen Rivera, Rosa Camacho, David Islas, José Luis Velez y Francisco Galan.

Y un agradecimiento especial a mi asesora de tesis Dra. Ridaura quien me mostró comprensión y apoyo para la realización de la misma.

INDICE



RESUMEN ESTRUCTURADO	1
MARCO TEORICO	3
GENERALIDADES	3
NOMENCLATURA Y DEFINICIONES	3
EPIDEMIOLOGIA.....	4
ETIOLOGIA	4
FISIOPATOLOGIA	5
DIAGNOSTICO.....	5
OBJETIVO GENERAL	7
OBJETIVOS ESPECIFICOS	7
MATERIAL Y METODOS	7
DISEÑO.....	7
UBICACIÓN DEL ESTUDIO.....	7
CRITERIOS DE INCLUSION	7
CRITERIOS DE EXCLUSION	8
ANALISIS ESTADISTICO	8
ASPECTOS ETICOS	8
RESULTADOS	9
FRECUENCIA	9
CARACTERISTICAS DEMOGRAFICAS	9
CUADRO CLINICO	10
DIAGNOSTICO CLINICO	11
ETIOPATOGENIA	11
HALLAZGOS DE AUTOPSIAS	12
DISCUSION	14
CUADROS	17
GRAFICAS	30
BIBLIOGRAFIA	34

RESUMEN ESTRUCTURADO

ANTECEDENTES. La hemofagocitosis es un proceso normal que ocurre como mecanismo para destruir elementos formes de la sangre muertos o defectuosos y no impacta en el equilibrio entre producción y destrucción celular, de tal manera, la fórmula hemática periférica no se modifica. En algunas situaciones patológicas este fenómeno puede presentarse en forma exagerada y condicionar pancitopenia periférica y manifestaciones de reacción inflamatoria sistémica mediada por citocinas. Cuando esto ocurre se expresa clínicamente como un Síndrome Hemofagocítico (SHF) o Linfocitosis Hemofagocítica (LHH). Los criterios diagnósticos establecidos por *Histiocyte Society's* para LHH son fiebre, citopenia, esplenomegalia, hipertrigliceridemia o hipofibrinogenemia y evidencia de hemofagocitosis, sustrato anatómico de este síndrome, que se define como la presencia de macrófagos activados que contienen restos de células hemáticas (plaquetas, eritrocitos y leucocitos) afectando médula ósea, hígado, bazo y ganglios linfáticos. El desafío que plantea la LHH es que puede presentarse con un espectro muy variable de características y en diferentes estadios de evolución de la enfermedad, por lo que, a menudo es difícil distinguirla de otros procesos patológicos más frecuentes y es necesaria la correcta interpretación de los hallazgos clínicos y de laboratorio para la elaboración de un diagnóstico temprano. El diagnóstico definitivo requiere de estudios serológicos, inmunológicos o moleculares.

OBJETIVO. Describir las características clínico-patológicas de casos de LHH con el propósito de identificar los factores asociados y la identificación de casos de LHH familiares, reactivos o secundarios.

DISEÑO. Estudio retrospectivo observacional descriptivo de revisión de autopsias pediátricas.

METODOLOGÍA. Se revisaron inicialmente los diagnósticos histopatológicos de las autopsias realizadas en el servicio de Patología del Instituto Nacional de Pediatría desde 1970 al 2000, seleccionándose todos los casos con evidencia histológica de hemofagocitosis en dos o más de los siguientes órganos: Médula ósea, hígado, bazo, ganglios linfáticos y meninges. Se recabaron los siguientes datos: Género, edad, antecedentes familiares, síntomas y signos, exámenes de laboratorio: biometría hemática, pruebas de función hepática, química sanguínea, manifestaciones clínicas hematológicas y de síndrome de respuesta inflamatoria sistémica, examen de médula ósea en vida (aspirado y/o biopsia), enfermedad asociada, complicaciones y causa de muerte. Se excluyeron los recién nacidos con enfermedad hemolítica, pacientes que hayan recibido terapia

inmunosupresora no esteroidea, los portadores de histiocitosis X o maligna y los expedientes incompletos.

RESULTADOS. Se encontraron 19 casos que llenan los criterios de la *Histiocyte Society's* de un total de 6608 autopsias, lo que representa una frecuencia global de 0.28%. La mayor parte de los casos, ocurrieron en primogénitos y solamente dos casos tuvieron antecedentes familiares positivos para la enfermedad. Todos los casos tuvieron esplenomegalia y fiebre de largo tiempo de evolución. De las alteraciones de laboratorio, la más frecuente, fue la anemia (98%) y la de menor frecuencia, neutropenia (68%). La determinación de triglicéridos y fibrinógeno fueron realizadas únicamente en cuatro y siete casos respectivamente, lo cual, dificulta la caracterización por laboratorio de este síndrome. La mayor parte de los casos ocurrieron en lactantes. La edad promedio fue de 4 años. La relación masculino: femenino es de 2.8:1. Otras manifestaciones clínicas fueron hepatomegalia encontrada en todos los pacientes y en ocho, había además manifestaciones de daño hepático como ictericia, coluria y alteraciones de las pruebas funcionales hepáticas. Los datos de sangrado se encontraron en el 79% de los casos y la mayoría, con plaquetopenia. Las manifestaciones neurológicas se han descrito en este síndrome y en nuestra serie estuvieron presentes en 8 casos (46%) y solo en tres casos se correlacionó con las alteraciones en la necropsia. La manifestación neurológica más frecuente, fueron las crisis convulsivas con 4 casos, seguido por somnolencia que estuvo presente en 3 casos. En 5 pacientes se identificó exantema tipo maculopapular o nodular. Es importante señalar que, el diagnóstico en vida de SH se estableció en 7 casos, lo cual representa el 31%. Los casos diagnosticados en vida fueron aquellos que tenían AMO con abundante hemofagocitosis. En cuanto a la clasificación etiopatogénica, solo hubo un caso de LHHF, cuatro casos no fueron clasificados por falta de datos en el expediente clínico y el resto correspondió a LHHR, de estos, la asociación más frecuente fue, viral presente en 12 casos (63%), un caso asociado a neuroblastoma y otro asociado a inmunodeficiencia síndrome Chediack Higashi.

MARCO DE REFERENCIA

GENERALIDADES

La hemofagocitosis es un proceso normal que ocurre como mecanismo para destruir elementos formes de la sangre muertos o defectuosos y no impacta en el equilibrio entre producción y destrucción celular, de tal manera que, la citometría hemática periférica no se modifica. En algunas situaciones patológicas este fenómeno puede presentarse en forma exagerada y condicionar pancitopenia periférica y manifestaciones de reacción inflamatoria sistémica mediada por citocinas, cuando esto ocurre, se expresa clínicamente como un Síndrome Hemofagocítico (SHF) o Linfohistiocitosis Hemofagocítica (LHH).

NOMENCLATURA Y DEFINICION

La Linfohistiocitosis Hemofagocítica (LHH) es un síndrome inicialmente descrito como una enfermedad familiar en 1952 por Farquhar y Claireaux¹ y posteriormente por Risdall en 1979² como una patología reactiva asociada a infección. Aunque en la clasificación original de las Histiocitosis establecida por la *Histiocyte Society's* separa la *Linfohistiocitosis hemofagocítica* (familiar y esporádica) del llamado *Síndrome hemofagocítico asociado a infección* como entidades independientes³. El concepto actual y la nomenclatura aceptada incluye las formas familiares, esporádicas y reactivas, bajo el término de Síndrome Hemofagocítico (SHF) como una alteración secundaria a la activación poco controlada del sistema inmune con proliferación de macrófagos no neoplásicos que muestran fagocitosis de los elementos formes de la sangre.^{3,4}

El SHF se caracteriza por exantema, fiebre, ictericia, esplenomegalia, hepatomegalia, adenopatía, pancitopenia, alteración de las pruebas funcionales hepáticas, hipofibrinogenemia, hipertrigliceridemia y en las etapas avanzadas, signos de afección meníngea.⁵ El curso clínico varía de una enfermedad aguda fulminante con una mortalidad del 40% a una condición autolimitada con recuperación en 2 a 8 semanas.² Puede tener presentación familiar o esporádica y asociarse con enfermedades infecciosas, malignas, genéticas, autoinmunes y enfermedades de la colágena.^{2,6-9}

Desde el punto de vista histológico, se caracteriza por infiltración de histiocitos maduros proliferados con núcleo pequeño, abundante citoplasma que contiene

múltiples vacuolas y eritrocitos bien conservados así como linfocitos, plaquetas, sus precursores y restos nucleares, no hay atipias, pleomorfismo ni mitosis.^{5, 10} Esta infiltración afecta médula ósea, región medular de los ganglios linfáticos, sinusoides hepáticos y pulpa roja esplénica.^{10, 11}

EPIDEMIOLOGIA

Afecta a todas las edades, aun en casos LHHF, sin embargo, se presenta con mayor frecuencia en lactantes. Su incidencia varía dependiendo tanto de las características de la población como ambientales¹². El único estudio que se refiere en la población pediátrica es el publicado en 1998 por A. Ost y col en Suecia donde la incidencia anual es de 1.2 casos de hemofagocitosis familiar por millón de niños.^{13, 14} Otras series que han sido reportadas son las de Hong Kong y Taiwán, con más frecuencia en verano.⁷

ETIOLOGIA

Se reconocen dos formas de LHF: la forma primaria o familiar y la secundaria o reactiva. La forma primaria también llamada familiar (LHHF) es un padecimiento raro, frecuentemente fatal que se presenta en niños muy pequeños, la mayoría entre 4-6 meses, pero puede presentarse también en la etapa neonatal. Presentan un patrón de herencia autosómica recesiva y puede ser familiar o esporádica.^{15, 16} Un hallazgo notable en los pacientes con LHHF es la existencia de un defecto funcional de los linfocitos citotóxicos naturales (NK) y de los linfocitos T citotóxicos.¹⁷⁻¹⁹ Se ha postulado una mutación que afecta el gen de la perforina obtenida de evidencia proveniente de modelos animales, que los ratones deficientes en perforina son incapaces de lisar células "blanco" y que tienen mecanismos de defensa defectuosos contra el cáncer y antígenos patógenos intracelulares.^{18, 19}

La Linfocitosis Hemofagocítica Reactiva (LHHR) se asocia más frecuentemente a infección, de los cuales, los agentes virales son los más comunes, y de estos, principalmente la infección por Epstein Barr. Sin embargo, un gran número de patógenos se han descrito asociados a excesiva fagocitosis incluyendo el grupo Herpes (H. Simple, Zoster, Epstein Barr, Citomegalovirus) e infección por Influenza, Parainfluenza, Hepatitis Sarampión, Adenovirus, Parvovirus B19 y VIH.^{7, 9, 12, 20-23} También se asocia a infecciones bacterianas Gram negativas (*E. coli*, *Salmonella*, *Pseudomonas*, *Klebsiella*, *Brucella*), Gram positivas (*S. pneumoniae*, *S. aureus*) *M. tuberculosis*, *M. hominis*, *Candida* e *Histoplasma*, *Leishmania babesia*.^{8, 9, 13, 24}

Existen otras formas de LHHR llamadas Secundarias asociadas a enfermedades malignas, tales como, leucemia, linfomas, cáncer mamario, gástrico, pulmonar, vesical, hepatocarcinoma, etc. Así como también enfermedades autoinmunes, como Lupus Eritematoso Sistémico, paniculitis e inmunodeficiencias congénitas.^{12, 25, 26}

FISIOPATOLOGIA

La patogenia de este síndrome es compleja y resulta en una alteración de la función de los linfocitos T con hiperactivación de los mismos y de los monocitos, hipercitoquinemia y deficiencia citotóxica selectiva.^{17-19, 27} Se ha postulado que puede ser resultado de un desequilibrio en la inmunorregulación determinada por una activación de los linfocitos T que se desarrolla como respuesta a una infección fulminante, generándose como consecuencia una activación de una serie de mecanismos y de complejas vías interaccionantes o como componente de una reacción inmunológica excesiva, desencadenada por infección u otros factores y por incapacidad del huésped para regular esta respuesta inmune y restablecer el equilibrio homeostático, probablemente, por un defecto subyacente de inmunidad celular de tipo congénito o adquirido.²⁸⁻³⁰

La coagulopatía observada en la mayoría de los enfermos puede ser el resultado de una acción directa de los histiocitos estimulados sobre el factor X, produciendo activación del mecanismos de la coagulación con depósito de fibrina en la superficie o en la vecindad de tales células y fagocitosis subsecuente lo que ocasiona la hipofibrinogenemia, aunque también se ha postulado que la liberación de un activador de plasminógeno, induciendo una fibrinólisis primaria. Las alteraciones del endotelio vascular inducidas por la IL-1b, IL-2, TNF, con producción de factor tisular y la síntesis de un inhibidor de activador del plasminógeno pudieran ser los responsables del síndrome de coagulación intravascular diseminada (CID).^{18, 28}

La hipertrigliceridemia se debe a una actividad lipolítica sérica disminuida debida a una inhibición de la lipasa lipoproteica inducida por el Factor de Necrosis Tumoral alfa (TNF) e Interleucina 1 (IL-1) y una disminución de los niveles de insulina y a su acción antilipocinética inducida por los niveles elevados de prostaglandinas F2a.

DIAGNÓSTICO.

El diagnóstico clínico de esta enfermedad es difícil ya que las manifestaciones son variables y aparecen en diferentes etapas de la enfermedad, de hecho, la hemofagocitosis que es el dato pivote, sólo se detectó en 22/65 (33.9%) de los

pacientes en el estudio de médula ósea inicial, en una casuística extensa.¹⁵ El diagnóstico de esta entidad requiere que se cumplan una serie de criterios. Los criterios diagnósticos propuestos por la *Histiocyte Society's* incluyen parámetros clínicos, laboratorio e histopatológicos (cuadro 1).^{6, 12, 30}

La fiebre y la esplenomegalia, son los dos únicos criterios clínicos diagnósticos, sin embargo, se han reportado otras manifestaciones clínicas, como, hepatomegalia, adenopatía, ictericia y exantema, este último, es comúnmente descrito como maculopapular pero puede presentarse como nodular.³¹ Las manifestaciones del sistema nervioso central como encefalopatía, meningismo y crisis convulsivas son frecuentemente reportadas, pero también se han reportado, con menor frecuencia, irritabilidad, fontanela hipertensa, rigidez de nuca, hipotonía o hipertonía, afectación de pares craneales (VI y VII), ataxia, hemiplejía, tetraplejía e hipertensión intracraneana.^{32,33}

Las alteraciones en laboratorio, más frecuentes, son citopenias, hiperbilirrubinemia y elevación de deshidrogenasa láctica. La mayoría de los pacientes tienen hipertrigliceridemia y marcada elevación de ferritina. El fibrinógeno sérico está disminuido y puede desencadenar CID, encontrándose elevación de los productos de la degradación del fibrinógeno y la ferritina sérica, están asociados con alto riesgo de mortalidad.⁶

El diagnóstico diferencial entre la LHHF y LHHR es prácticamente imposible en ausencia de antecedentes familiares positivos. Las dos formas comparten muchas características y hasta la fecha no existe ningún método clínico confiable para diferenciar la variedad hereditaria de la adquirida.²⁶ Los hallazgos obtenidos a partir de varios estudios indican que si la enfermedad se manifiesta en una etapa muy temprana de la vida (<2 años) y se documenta una actividad muy baja o ausente de los linfocitos NK y de los linfocitos T citotóxicos, la probabilidad que se trate de una LHHF es muy alta, independientemente que se identifique una infección viral asociada.^{7,8}

Histopatologicamente se encuentra hemofagocitosis, que es el sustrato anatómico de esta patología, pero también, se han descrito otros hallazgos histopatológicos como la depleción linfoide generalizada y acúmulos histiocitarios con o sin fagocitosis en varios órganos como hígado, piel, gónadas y meninges y espacio perivascular del sistema nervioso.^{5,10, 35, 36}

En la revisión de la literatura, solo encontramos, un estudio similar en población de autopsia publicado en 1998 por A. Ost y colaboradores en Suecia.¹⁴ Estos autores describen los hallazgos de autopsia de 27 niños con Linfohistiocitosis hemofagocítica que corresponden a todos los casos diagnosticados clínicamente en ese país que fallecieron entre 1971 a 1986, así como, la

búsqueda intencionada de casos sospechosos seleccionados de 19,542 autopsias en ese mismo periodo.

En México no existe un estudio de la epidemiología de este padecimiento y solo hay casos aislados reportados.³⁷

OBJETIVO GENERAL.

Describir las características clínico patológicas de casos de autopsia que presenten hemofagocitosis sistémica.

OBJETIVOS ESPECÍFICOS

1. Determinar la frecuencia de presentación de casos de LH diagnosticados por estudio histopatológico.
2. Describir las características clínico-patológicas de los casos diagnosticados de LH, así como otras manifestaciones asociadas.
3. Identificar la patología asociada a LH como inmunodeficiencia infección viral, bacteriana u otra, neoplasia, etc.
4. Determinar las complicaciones y la causa de muerte en pacientes con LH.

MATERIAL Y METODOS

Diseño: Estudio retrospectivo, observacional descriptivo de revisión de expediente y protocolo de autopsia.

Ubicación del estudio: Departamento de Patología del Instituto Nacional de Pediatría en el periodo comprendido entre 1970 al 2000.

Criterios de inclusión: Se seleccionaron inicialmente, todos los casos que tenían en el diagnóstico histopatológico evidencia de hemofagocitosis y/o eritrofagocitosis en dos o más de los siguientes órganos: médula ósea, hígado, bazo, ganglios linfáticos y meninges. Posteriormente se recabó la información

sobre los datos clínicos y paraclínicos para conformar el grupo que llenaba los criterios establecidos para el diagnóstico de LHH **cuadro 1**. Se recabaron del expediente clínico las variables establecidas: género, edad, tiempo de evolución, edad de los padres, antecedentes familiares, consanguinidad, síntomas y signos, diagnóstico clínico de ingreso, exámenes de laboratorio: biometría hemática, pruebas de función hepática, química sanguínea, triglicéridos, fibrinógeno, manifestaciones clínicas hematológicas, aspirado y/o biopsia de médula ósea, diagnóstico clínico de egreso. De los protocolos de autopsia se recabaron los datos de hemofagocitosis, enfermedad asociada, complicaciones y causa de muerte.

Criterios de exclusión: Se excluyeron a todos los recién nacidos, a los pacientes que habían recibido terapia inmunosupresora (excepto esteroides), pacientes con histiocitosis X o maligna y aquellos con expediente incompleto (menos del 80%).

Análisis estadístico: Se realizó estadística descriptiva simple. Los datos fueron capturados en Excel para Windows 2000. Se determinó la frecuencia de las manifestaciones clínico-histopatológicas y de los datos de laboratorio en porcentajes.

Aspectos éticos: Estudio sin riesgo, ya que es un estudio retrospectivo de información obtenida de expedientes clínicos por lo que no se requirió de consentimiento informado.

RESULTADOS

FRECUENCIA

Se revisaron 6611 protocolos de autopsias del servicio de Patología del Instituto Nacional de Pediatría que fueron realizadas en el lapso comprendido entre el año de 1971 y el 2000, encontrándose 27 (0.40%) protocolos de autopsias con hemofagocitosis en más de dos de los siguientes órganos: médula ósea, hígado, bazo, ganglios linfáticos y meninges, de los cuales 19 (0.28%), llenaron los criterios de la *Histiocyte Society's* para el Síndrome Hemofagocítico o Linfohistiocitosis Hemofagocítica (**Cuadro 1**). La distribución por décadas muestra un incremento en el número de casos en relación al total de las autopsias, ya que en la década de los 70 solo se registraron 2 casos (0.068%), en la década de los 80 representaron 0.30%, mientras que, en la de los 90 la frecuencia relativa se incrementó tres veces (0.92%). (**Fig. 1 y Cuadro 2**).

CARACTERISTICAS DEMOGRAFICAS

De los 19 pacientes incluidos en el estudio, 14 (74%) fueron masculinos y 5 (26%) femeninos, con una relación 2.8:1 (**Cuadro 3**). La distribución por edad muestra un predominio en lactantes (**Fig. 2**). La edad promedio es de 4 años y la mediana de 1.8 años. Las edades extremas fueron 3 meses (caso 2 y 5) y 17 años (caso 11).

En ocho casos (46%), se trata del primogénito, en segundo lugar están los que tienen 2 y 3 hermanos, con 3 casos cada uno (16%), seguidos de los que tenían 4 o más hermanos, con dos casos cada uno (12%) y solo un caso con un hermano (6%) (**Cuadro 4**).

En dos pacientes se encontraron antecedentes heredofamiliares positivos para la enfermedad y en ningún caso existió consanguinidad. En un paciente (caso 4) no se pudieron determinar los antecedentes por tratarse de hijo adoptivo. Los antecedentes familiares encontrados fueron un paciente con hermano finado por LH y otro paciente con Síndrome Chediak-Higashi el cual contaba con 6 familiares con este diagnóstico.

CUADRO CLINICO

Fue variable el tiempo de evolución desde el inicio de la sintomatología hasta la defunción, en promedio de 65 días aproximadamente y una mediana de 26 días. El tiempo más corto fue de 3 días en el caso 8 y el más largo de hasta 10 meses en el caso 13.

En el **Cuadro 3** se resumen la forma de presentación de los criterios diagnósticos establecidos para LH. La fiebre y esplenomegalia estuvieron presentes en todos los pacientes, a diferencia de la citopenia, que se presentó con alteraciones hematológicas diferentes en cada uno de los casos. Se presentó anemia en la mayoría de los casos, 18/19 (95%), trombocitopenia 17/19 (90%) y en 13/19 (68%) con neutropenia. La determinación de triglicéridos se realizó en cuatro pacientes, de los cuales, dos cursaron con hipertrigliceridemia. El fibrinógeno se realizó en 7 pacientes y se reportó hipofibrinogenemia en 5 pacientes.

Además de las manifestaciones clínicas incluidas en los criterios diagnósticos de LH, se encontraron otras características clínicas mismas que se resumen en los **Cuadros 5-9**.

La hepatomegalia, aunque no es un criterio diagnóstico, estuvo presente en todos los pacientes con crecimiento de 2 a 10cm por debajo del borde costal, con un promedio de 4cm, sin embargo, solo 8 pacientes tuvieron otras manifestaciones de afectación hepática como ictericia y/o coluria, y alteraciones en las pruebas de función hepática, de estos, en cinco pacientes la forma de presentación fue necrosis hepatocelular, en dos fue de tipo colestásico y en un paciente no se pudo determinar por falta de estudios de laboratorio completos debido a fallecimiento (caso 18). En 6 pacientes estuvo relacionado a infección viral, de los cuales la mitad fue por virus Epstein Barr. (**Cuadro 5 y 6**).

Los datos de sangrado se presentaron en 15 pacientes (79%), de los cuales, 11 tuvieron más de un tipo de manifestación de sangrado, siendo las más predominantes, petequias, sangrado de tubo digestivo, equimosis y epistaxis, entre otras (**Cuadro 7**).

Las adenopatías se manifestaron clínicamente en 14/19 (74%), pero en el estudio de necropsia se detectó la presencia de células hemofagocíticas en 18/19 (95%).

Las manifestaciones neurológicas, se presentaron en 8 pacientes (42%), siendo las crisis convulsivas la más frecuente forma de presentación. Pero solo en dos se corroboró con hemofagocitosis en meninges, en tres pacientes se encontraron otro tipo de alteraciones y en otros tres, no se encontró ningún tipo

de alteraciones. Por otro lado, encontramos dos casos asintomáticos con infiltración histiocítica en meninges en la autopsia (**Cuadro 8**).

Otra manifestación presente, pero en menor frecuencia, fue la presencia de exantema, en cinco pacientes (26%): maculopapular en tres y nodular en dos, todos relacionados con infección viral (**cuadro 9**).

DIAGNOSTICO CLINICO

El diagnóstico clínico de ingreso se presenta en el **Cuadro 10**. El aspirado de médula ósea (AMO) se realizó en vida en 13/19 (68%) de los casos, de los cuales, en 8 pacientes fue parte de abordaje diagnóstico de paciente con hepatoesplenomegalia con fiebre y citopenias, en cuatro pacientes por probable síndrome mieloproliferativo, en un paciente fue para corroborar diagnóstico extra INP de LH. En el curso de la evolución se estableció el diagnóstico de síndrome hemofagocítico en 7 casos, todos ellos por estudio de médula ósea. Los 12 restantes egresaron con los diagnósticos establecidos en el **Cuadro 11**.

De los 12 pacientes no diagnosticados en vida, seis contaban con AMO, sin embargo, no se observó la presencia de hemofagocitosis en la médula ósea, en contraste, con los hallazgos de la necropsia, en que solo en un paciente (caso 13) no se corroboró la presencia de hemofagocitosis en este órgano.

En los pacientes restantes no se practicó el estudio de médula ósea por lo que, el diagnóstico de hemofagocitosis no se pudo corroborar. La razón para omitir este estudio fue en la mayoría de los casos por una corta estancia intrahospitalaria. Los diagnósticos emitidos por el resultado del aspirado de médula ósea se encuentran en la **Figura 3**.

ETIOPATOGENIA

En nuestro estudio solo pudimos determinar LHHF (**cuadro 12**) en un paciente (5%) de 5 años 8 meses (caso 15), que tiene el antecedente de un hermano finado a los 5 meses de edad y que se estableció el diagnóstico final de SHF secundario a proceso infeccioso por necropsia en Hospital Infantil de México. Nuestro paciente fue admitido al Instituto Nacional de Pediatría (INP) por cursar con pancitopenia y hepatoesplenomegalia con fiebre, durante su evolución presentó esplenomegalia, fiebre, crisis convulsivas y datos de sangrado, el estudio de la necropsia reportó hemofagocitosis en médula ósea, hígado, bazo y ganglios linfáticos.

En el presente estudio encontramos LHR (cuadro 12) relacionada a infección en la mayoría de los casos 63%, de los cuales, la asociación más frecuente fue con los agentes virales. Se reportó asociación a infección viral en 10/19 (53%), siendo el agente viral detectado con mayor frecuencia, el virus de Epstein Barr (EBV) que se detectó en 5 pacientes (50%), en segundo lugar, esta la infección por citomegalovirus (CMV) que estuvo presente en 4 pacientes (40%) y por último, se encontró en un paciente infección por virus herpes simple tipo I. Hubo dos casos (4 y 11) en los que se diagnostica por el estudio de necropsia SHF asociado a infección viral debido a los hallazgos histopatológicos reportados, sin embargo, no se cuenta con un resultado de estudio en búsqueda de virus que apoye el diagnóstico.

Existen otras formas de LHR asociadas a neoplasia o inmunodeficiencia, encontramos un caso de cada una de estas enfermedades (Cuadro 12), de la primera, un masculino de 4 meses de edad, con neuroblastoma de ojo derecho en estadio IV con metástasis a sistema nervioso central e hígado (caso 12) y de la segunda, el caso 8 con diagnóstico de Síndrome Chediak-Higashi y antecedente de 6 tíos maternos y 2 hermanos finados en forma similar, ambos, con hemofagocitosis en múltiples órganos en el estudio de necropsia y no se encontró relación con otro factor desencadenante.

HALLAZGOS DE AUTOPSIAS

Las alteraciones relacionadas al SHF se encontraron en el sistema histiocítico macrófágico con hemofagocitosis (cuadro 13) y además se encontró hiperplasia de células histiocíticas sin hemofagocitosis que reemplazaban el parénquima en varios órganos (cuadro 14).

En el estudio de necropsias (cuadro 13), el órgano en que más frecuentemente se presentó hemofagocitosis fue en ganglios linfáticos 18/19 (95%), seguido por bazo y médula ósea en 14/19, en el hígado se encontró hemofagocitosis en 13/19 y en sistema nervioso central sólo en un paciente. Sin embargo, las manifestaciones neurológicas se presentaron en 8 pacientes, cabe mencionar que no se realizó búsqueda de hemofagocitosis en un paciente (caso 5) el cual presentaba manifestaciones neurológicas de irritabilidad, rigidez de nuca y crisis convulsivas que en vida se catalogó como de origen infeccioso siendo que los cultivos fueron negativos y el LCR se reportó normal. En la mayoría de los casos se encontró afección visceral con infiltración de histiocitos afectando múltiples órganos además de los comúnmente descritos, tales como, riñón, tubo digestivo, páncreas (cuadro 14).

Los hallazgos del estudio post mortem en relación a las complicaciones y enfermedades asociadas, se encuentra en el **cuadro 15**. En 14 casos se encontró una infección bacteriana que parece ser una patología intercurrente por gérmenes intrahospitalarios relacionados predominantemente con el manejo. Aunque el SHF ha sido asociado a infecciones bacterianas, la mayoría de los pacientes revisados en esta serie iniciaron primero con el cuadro clínico de este síndrome y después con datos de infección bacteriana además, los gérmenes cultivados corresponden a infecciones agudas.

La causa de muerte (**cuadro 15**) estuvo relacionada con hemorragias importantes o con datos de choque o ambos. Las manifestaciones de choque más comunes fueron necrosis tubular aguda (9 casos), daño alveolar difuso (8 casos), miocitolisis tanto en miocardio como músculo de tubo digestivo (4 casos). El sitio de hemorragia fue pulmonar en 3 casos y multisistémica en 8 casos. Otros padecimientos encontrados en el estudio post mortem no relacionados con la enfermedad fueron desnutrición (6 casos), dos casos tuvieron mononucleosis infecciosa relacionada como causa de muerte. Hubo un caso con tuberculosis con tuberculoma pequeño en sistema nervioso central que no participó en manifestaciones clínicas ni como causa inmediata de muerte y por último tanto el caso asociado a inmunodeficiencia (caso 8) como en el de neuroblastoma diseminado (caso 12) fallecieron como consecuencia de estas enfermedades y no por SHF.

DISCUSION

Aunque la LHH es una entidad cada vez mejor reconocida y caracterizada, todavía no se tiene un conocimiento del espectro de la expresión clínica, de la historia natural, ni de sus características epidemiológicas ya que la mayoría de los informes de la literatura se refieren a casos graves con evidentes manifestaciones hematológicas.

Los estudios de autopsia se refieren a casos aislados que confirman las alteraciones histopatológicas ya descritas pero existen pocos informes de estudios de autopsias que exploren en forma integrada este síndrome.

Por nuestros resultados podemos concluir que esta patología no es muy rara en México y, al parecer, su frecuencia ha incrementado en los últimos años. Dado que no ha habido selección de las autopsias en base a esta patología, suponemos que este incremento es real ya sea por un aumento en la aparición de infecciones virales graves tales como, mononucleosis infecciosa y CMV en niños desnutridos, y un mejor conocimiento de esta entidad entre los clínicos que realizan AMO con la intención específica de buscar hemofagocitosis y documentar los posibles padecimientos asociados.

Como se señala en la literatura, en nuestra población, el padecimiento fue más frecuente en la población de lactantes y con predominio de sexo masculino. El criterio para seleccionar los 19 casos fue que llenaron los criterios diagnósticos establecidos por la *Histiocyte Society's*, sin embargo, es necesario aclarar que en dos de los casos no se cumplía el último criterio de SH, que como se señala en el cuadro 1, exige que no haya evidencia de hipoplasia medular o neoplasia hematológica. En nuestra serie, sin embargo, encontramos un caso con hipoplasia medular y otro con mielodisplasia, pero fueron incluidos en la serie ya que presentaban hemofagocitosis multivisceral, por lo que este criterio no descarta el diagnóstico en caso de autopsias.

En relación a las manifestaciones clínicas es importante señalar que además de los criterios diagnósticos encontramos otras manifestaciones clínicas importantes de mencionar. Todos los casos, se presentaron con hepatomegalia que acompañada de fiebre de larga evolución hizo pensar a los clínicos en el diagnóstico de síndrome mieloproliferativo, por lo que en estos pacientes se realizó como protocolo de estudio aspirado de médula ósea. En ocho casos, además de la hepatomegalia se encontraron manifestaciones de disfunción hepatocelular como ictericia y/o coluria. En todos ellos se corroboró hemofagocitosis en células de Kupffer y en dos casos hepatitis viral, uno por Epstein Barr y otro por citomegalovirus.

Las manifestaciones de sangrado fueron frecuentes en esta serie, casi todas ellas relacionadas con plaquetopenia, aunque hay que señalar que en nueve casos hubo datos de CID que pudieron haber contribuido a los fenómenos hemorrágicos. Llama la atención, el caso 19, tuvo infiltración hemofagocítica en la médula ósea y no presentó manifestaciones clínicas de sangrado.

En nuestro estudio, encontramos manifestaciones neurológicas en 8 casos; en dos se corroboró hemofagocitosis en meninges y el resto presentaron datos inespecíficos o no revelaron alteraciones estructurales en el sistema nervioso. Por otro lado, encontramos dos casos sin manifestaciones neurológicas que tuvieron infiltración histiocítica en meninges en la autopsia. Las manifestaciones neurológicas han sido mencionadas en el Síndrome Hemofagocítico y hay informes de la literatura con afección del sistema nervioso central con hemofagocitosis y/o infiltrado histiocítico en meninges y espacio perivascular.

La literatura señala algunos casos con exantema y también se ha descrito infiltración histiocítica en piel. En nuestra serie, encontramos el dato de exantema en 5 casos, mismo ya que había desaparecido en el momento del estudio post mortem. Es posible, que las manifestaciones del exantema puedan estar relacionados con la infección viral de base ya que en todos nuestros casos se encontró infección viral concomitante.

La hemofagocitosis en vida se encontró en el 51% de los casos en los que se hizo aspirado de médula ósea, que fueron los casos que se diagnosticaron correctamente en vida. Al respecto hay que señalar que este estudio se practicó en 13 pacientes y no se encontró hemofagocitosis en 7 de ellos. Varias explicaciones podemos señalar: una que el estudio se hizo mucho antes del estudio post mortem por lo que esta alteración pudo haber estado presente más tarde. En dos casos se encontraron alteraciones malignas (neuroblastoma caso 12 y displasia caso 15) que pudieron haber condicionado que el fenómeno hemofagocítico no fuera adecuadamente valorado, y en un caso, reportado como negativo en vida tampoco se encontró hemofagocitosis en la médula ósea en el estudio post mortem. De acuerdo al estudio de Ost y colaboradores, la ausencia de hemofagocitosis en la médula ósea, puede ocurrir hasta en el 39% de los casos tanto en vida como en estudios post mortem, por lo que se ha señalado que en ocasiones la investigación en otros órganos puede ser necesaria para documentar este dato morfológico. Al respecto se ha sugerido, que la biopsia de ganglio linfático y de bazo, pueden ser útiles para el diagnóstico pero son procedimientos invasivos y en el caso del bazo es arriesgado por la posibilidad de sangrado.

En lo que se refiere a la etiopatogenia solamente tenemos un caso corroborado de Linfocitosis Hemofagocítica Familiar, pero hay que señalar que como no hay datos que permitan hacer el diagnóstico de la forma primaria para

distinguirlo de las reactivas en nuestra población la mayor parte de los casos (44%) fueron primogénitos, por lo que, no podemos estar seguros de la presentación familiar y en un caso ignoramos antecedentes por tratarse de hijo adoptivo.

Similar a otras series la mayoría de nuestros casos fue una Linfohistiocitosis Hemofagocítica Reactiva la mayoría es asociada a infección (63%). El agente más frecuentemente encontrado por estudio serológico fue Epstein Barr y en dos casos se presentó mononucleosis infecciosa fatal. Dado que Epstein Barr no tiene marcadores morfológicos no se pudo identificar en hallazgos por autopsia, sin embargo, uno de los casos se demostró por hibridación in situ en la necropsia. De los cuatro casos de CMV, tres fueron diagnosticados por pruebas serológicas y otro por inclusiones virales en autopsia. Hay un caso de Herpes simple diagnosticado en autopsia por la presencia de inclusiones eosinófilas intranucleares en varios órganos. En dos casos, las alteraciones post mortem, sugieren una infección viral, pero el agente etiológico específico no fue identificado.

Cuatro casos, no fue posible clasificarlos, porque no había los estudios serológicos o estos fueron incompletos, y no hay marcadores morfológicos de infección.

El síndrome hemofagocítico también ha sido relacionado a infección bacteriana; en nuestra serie, hubo aislamiento de bacterias, tanto en vida como post mortem, sin embargo, la mayoría de las infecciones que se refiere en la literatura son infecciones crónicas tales como tuberculosis, leishmaniasis, salmonelosis, entre otras y en nuestros casos la mayoría fueron infecciones por gérmenes que causan infección aguda y frecuentemente relacionadas con manejo intensivo tales como intubación prolongada, catéteres, etc. Solamente tenemos un caso, precisamente el caso de LHHF, en el que se aisló *Mycobacterium tuberculosis* en esputo se dió tratamiento antifímico completo y en la autopsia se encontró una lesión pulmonar residual y un tuberculoma cerebral, por lo que suponemos que esta infección no es la responsable directa del síndrome hemofagocítico.

Los estudios de autopsia demostraron hemofagocitosis en los ganglios linfáticos (95%), médula ósea y bazo (73%) e hígado (68%), sin embargo, se encontró además de células macrofágicas con hemofagocitosis, un infiltrado de histiocitos reactivos en varios órganos reemplazando el parénquima. Hay que recordar al respecto, que esta enfermedad, fue considerada en los años '70 como un proceso maligno, precisamente, en virtud, de la infiltración visceral masiva por estos elementos celulares, sin embargo, la ausencia de mitosis y atipias, así como, la hemofagocitosis, ubicó a estas células en un apartado diferente y se descartó el que fueran células con transformación maligna. De hecho, nuestros primeros casos fueron diagnosticados como reticulosis histiocítica medular que

era el término que en esa época se le daba al que ahora conocemos como Linfohistiocitosis Hemofagocítica. Independientemente, de su característica citológica benigna, estos histiocitos y macrófagos activados pueden producir citocinas responsables de algunas de las manifestaciones clínicas como son la fiebre y síndrome de respuesta inflamatoria sistémica.

En nuestra serie, la mayor parte de los casos tenían infiltración visceral acentuada por células del sistema histiocítico macrófágico y manifestaciones de choque que fueron seguramente condicionantes de la muerte. Otra complicación frecuentemente encontrada en nuestra serie, fueron las hemorragias en órganos vitales (pulmón) o afectando múltiples órganos como consecuencia directa del síndrome por plaquetopenia o indirecta por la asociación de CID.

Cuadro 1. Criterios diagnósticos clinicopatológicos de síndrome hemofagocítico (linfohistiocitosis hemofagocítica)^{6,12,30}

Todos los siguientes criterios:

1. Fiebre en agujas hasta 38.5 y por más de 7 días
2. Esplenomegalia igual o mayor de 3cms
3. Dos de los siguientes criterios:
 - Anemia: Hemoglobina < 9 gr.
 - Trombocitopenia: plaquetas <100,000
 - Neutropenia: < 1000 neutrófilos totales
4. Uno de los siguientes criterios:
 - Hipertrigliceridemia: >2.0 mmol
 - Hipofibrinogenemia: fibrinógeno < 1.5 g/l
5. Hemofagocitosis* de médula ósea, ganglios u otros órganos sin evidencia de hipoplasia medular o neoplasia hematológica

* Hemofagocitosis: Presencia de infiltrado anormal de macrófagos no neoplásicos que contienen en su interior restos de elementos formes de sangre, nucleados o no.

Cuadro 2. Autopsias realizadas de 1971 al 2000 y casos con hemofagocitosis			
Año	Total de autopsias	Núm. Casos	%
1971-1980	3248	2	0.06
1981-1990	2279	7	0.30
1991-2000	1081	10	0.90
Total	6608	19	0.28

INS
CENTRO DE INFORMACIÓN
INFANTIL

Cuadro 3. Presentación clínica de pacientes de acuerdo con los criterios de linfohistiocitosis hemofagocítica establecidos por la Histiocyte Society's.

#	Caso	Edad (meses)	Sexo	Tiempo de evolución	Fiebre	Esplenomegalia	Anemia	Trombocitopenia	Neutropenia	Hipertriglicéridemia	Hipofibrinogenemia	Dx en vida
1	a-72-53	15	M	26	+	+	+	+	-	NI	+	-
2	a-73-287	3	M	13	+	+	+	+	-	NI	NI	+
3	A-81-221	22	F	21	+	+	+	+	-	NI	+	-
4	a-81-259	20	F	62	+	+	+	-	+	NI	NI	-
5	A-81-265	3	M	60	+	+	+	+	-	NI	NI	-
6	A-83-72	32	M	120	+	+	+	+	-	NI	-	+
7	A-86-05	144	F	26	+	+	+	+	+	NI	NI	+
8	A-87-99	11	M	3	+	+	+	+	+	NI	NI	+
9	A-88-33	25	M	17	+	+	+	+	+	NI	+	-
10	A-93-48	21	F	26	+	+	+	+	+	NI	+	+
11	A-95-92	204	M	20	+	+	+	-	+	NI	NI	-
12	A-95-111	8	M	120	+	+	+	+	+	-	+	-

13	A-96-19	18	M	300	+	+	+	+	-	NI	NI	-
14	A-96-76	96	F	150	+	+	+	+	+	NI	-	-
15	A-96-101	68	M	730	+	+	+	+	+	+	NI	-
16	A-97-11	17	M	150	+	+	+	+	+	NI	NI	-
17	A-98-52	156	M	25	+	+	-	+	+	+	NI	+
18	A-99-09	30	M	20	+	+	+	+	+	NI	NI	-
19	A-99-21	64	M	120	+	+	+	+	+	-	NI	+
		Mediana: 1.8 años	Relación M-F 2.8 : 1	Mediana: 26 días	100%	100%	95%	90%	68%	50%	71%	31%
		Rango: 3 meses- 17 años		Rango: 3 días a 2 años								
		Promedio: 4 años		Promedio: 2 meses								

Cuadro 4. Relación de hermanos		
Hermanos previos	Núm. Casos	%
0	8	44
1	1	6
2	3	16
3	3	16
4	2	12
>4	1	6

Cuadro 5. Otras manifestaciones clínicas en pacientes con LH		
Manifestación	No. Casos	%
Hepatomegalia	19	100
* Con alteración en PFH	8	42
* sin alteración en PFH	11	58
Datos de sangrado	15	79
Adenomegalias	14	74
Manifestaciones neurológicas	8	42
Exantemas	5	19

Cuadro 6. Alteraciones hepáticas					
No. caso	Manifestaciones Clínicas	Dx lab.	Etiopatogenia	Dx clínico	Hallazgos autopsia
2	Hepatomegalia ictericia, coluria	NHC	No clasificado	Hepatitis, SHF	Hemofagocitosis
5	Hepatomegalia ictericia	C	No clasificado	Hepatitis por medicamentos	Hemofagocitosis
6	Hepatomegalia ictericia	NHC	CMV	Hepatitis por CMV	Hemofagocitosis inclusiones por CMV
7	Hepatomegalia ictericia	NHC	Infección viral no identificado	SHF	Hemofagocitosis colestasis
9	Hepatomegalia ictericia, coluria	NHC	EBV	Hepatitis crónica	Hemofagocitosis Esteatosis Necrosis
11	Hepatomegalia ictericia, coluria	C	Infección viral no identificado	Hepatitis	Hemofagocitosis
17	Hepatomegalia ictericia, coluria	NHC	EBV	Hepatitis, SHF	Hemofagocitosis
18 ^a	Hepatomegalia encefalopatía ictericia	C NHC	EBV	Hepatitis fulminante	Hemofagocitosis

NHC: Necrosis hepatocelular, C: colestasis, SHF: síndrome hemofagocítico, CMV: Citomegalovirus, EBV: Epstein Barr
^a Estudios de laboratorio incompletos por defunción, solo contaba con BT 9, BD 6.36 y BI 2.6

Cuadro 7. Datos de sangrado				
No. caso	Tipo de sangrado	Plaquetopenia	Alt. M.O	CID
1	Petequias, pulmonar	+	-	+
2	STD	+	+	-
3	Púrpura, petequias	+	+	+
5	Epistaxis, STD, petequias, equimosis	+	+	+
6	Petequias, epistaxis, hematuria	+	+	-
7	Petequias, equimosis, Hematuria, pulmonar gingivorragia, STD	+	+	+
8	Equimosis	+	+	-
9	Hematuria, STD, pulmonar	+	+	+
10	Gingivorragia, petequias, pulmonar	+	+	+
11	Púrpura, STD	-	+	+
13	STD	+	+	+
14	Petequias, equimosis epistaxis, gingivorragia	+	+	-
15	Petequias, equimosis, epistaxis, púrpura	+	+	+
16	STD, pulmonar	+	+	-
18	Gingivorragia	+	+	-

Cuadro 8. Manifestaciones neurológicas			
No. caso	Tipo de alteración	Etiopatogenia	Hallazgo en necropsia
5	Irritabilidad Crisis convulsivas Rigidez de nuca	No clasificado	No se examinó
7	Somnolencia	Infección viral no identificada	Hemofagocitosis en meninges
9	Somnolencia	Epstein Barr	Sin alteraciones
11	Lipotimia	Infección viral no identificada	Sin alteraciones
14	Crisis convulsivas	Epstein Barr	Hemofagocitosis en meninges y corteza cerebral. Hemorragia parenquimatosa parietal.
15	Crisis convulsivas	LHHF	Tuberculoma occipital
18	Irritabilidad Somnolencia	Epstein Barr	Encefalopatía hipoxico-isquémica y edema cerebral
19	Crisis convulsivas	Herpes simple I	Sin alteraciones

Cuadro 9. Exantema		
No. Caso	Tipo exantema	Etiopatogenia
3	Maculopapular	CMV
9	Maculopapular	Epstein Barr
14	Maculopapular	Epstein Barr
17	Nodular	Epstein Barr
19	Nodular	Herpes simple I

Cuadro 10. Diagnóstico clínico de ingreso		
Diagnóstico	Casos / %	Pacientes
Hepatoesplenomegalia y fiebre en estudio	8 (42%)	2, 3, 8, 9, 13, 14, 15, 19
Probable síndrome mieloproliferativo	5 (25%)	4, 6, 10, 16, 17
Sepsis	2 (10%)	11, 12
Hepatitis fulminante	1 (5%)	18
Neuroinfección	1 (5%)	5
Difteria	1 (5%)	1
SHF*	1 (5%)	7
*paciente referido con AMO		

Cuadro 11. Diagnóstico clínico de egreso	
Enfermedad principal	Casos / %
SHF	7
Hepatitis infecciosa	2
Anemia megaloblástica	2
Neuroblastoma, CHH, Histiocitosis, mononucleosis, Gastroenteritis, artritis reumatoide vs leucemia, neuroinfección	1 c/u
Diagnóstico clínico de complicaciones	
Choque	11
CID	5
Hemorragia pulmonar	3
Broncoaspiración	2
Bronconeumonía	2

Cuadro 12. Clasificación etiopatogénica de LH		
	Pacientes	No. Casos / %
LHHR		14 (74%)
I. Asociado a infección		12 (63%)
• Epstein Barr	1, 9, 14,17, 18	5 (25%)
• CMV	3,6,16,13	4 (20%)
• Herpes simple I	19	1 (5%)
• No identificado	7, 11	2 (10%)
II. Asociado a neoplasia		1 (5%)
• Neuroblastoma	12	1 (5%)
III. Asociado a inmunodeficiencia		1 (5%)
• Chediack Higashi	8	1 (5%)
LHHF	15	1 (5%)
NO CLASIFICADOS	2, 4, 5, 10	4 (20%)

Cuadro 13. Hallazgos de autopsias: hemofagocitosis en sistema histiocítico macrofágico

Órgano	Núm. casos afectados / %
Ganglios linfáticos	18 (95%)
Médula ósea	14 (73%)
Bazo	14 (73%)
Hígado	13 (68%)
Timo	3 (15%)
Placas de Peyer	2 (10%)
Meninges*	2 (10%)
Pulmón	1(5%)
Amígdalas	1(5%)

* no se investigo en un paciente con manifestaciones neurológicas

Cuadro 14. Hallazgos de autopsia: Hiperplasia de células histiocíticas sin hemofagocitosis que reemplazaban el parénquima en órganos.

Órgano	Núm. casos afectados / %
Riñón	6 (30%)
Meninges	3 (15%)
Páncreas	3 (15%)
Placas de Peyer	2 (10%)
Médula ósea	2 (10%)
Pulmón	2 (10%)
Hígado	1 (5%)

Cuadro 15. Hallazgos de autopsia					
No. caso	Infección bacteriana Intercorrente	Afección visceral masiva por histiocitos reactivos	Datos anatómicos de choque	Hemorragia	Otros
1	Amigdalitis necrosante	+	No	Pulmonar	
2	---	+	---	---	
3	Enterocolitis sepsis por Klebsiella	+	NTA	Multivisceral	
4	BNM	+	DAD	---	Desnutrición
5	Endocarditis bacteriana enterocolitis	+	NTA	Múltiples	---
6	BNM, trombos sépticos pulmonares Sepsis por Staph. aureus	+	NTA DAD	---	Cor anémico
7	BNM por Pseudomonas y Sepsis por Klebsiella	+	---	Multifocal	Desnutrición
8	Sepsis por Klebsiella	+	NTA	---	Chediack Higashi
9	Laringotraqueobronquitis necrosante y cistitis necrosante	+	DAD	Focal	---
10	BNM Klebsiella	-	NTA	Multifocal	---
11	No	+	DAD	Pulmonar	---

12	Trombo séptico en VCS Tromboembolia pulmonar sepsis, candidiasis, BNM, colitis neutropénica, Klebsiella oxytoca	-	---	---	Neuroblastoma
13	BNM sepsis por Pseudomonas	-	---	---	Desnutrición CID
14	Tromboembolia pulmonar por Staphylococcus aureus Traqueobronquitis	+	NTA DAD	---	Mononucleosis con necrosis hepática Infarto cerebral
15	Esofagitis ulcerativa Sepsis por E. coli	-	DAD	Multivisceral	Tuberculosa mielodisplasia
16	Hemocultivo: Klebsiella	-	NTA, DAD	CID	Desnutrición III
17	---	+	NTA, DAD	CID	Mononucleosis sistémica
18	---	+	NTA, mielocitosis enteritis hipoxica	---	---
19	---	-	DAD	Multivisceral	Infección viral neurofibromatosis Desnutrición III
NTA: necrosis tubular aguda, BNM: bronconeumonía, DAD: Daño alveolar difuso, VCS: vena cava superior, CID: coagulación intravascular diseminada					

Fig. 1 Distribución de casos por décadas

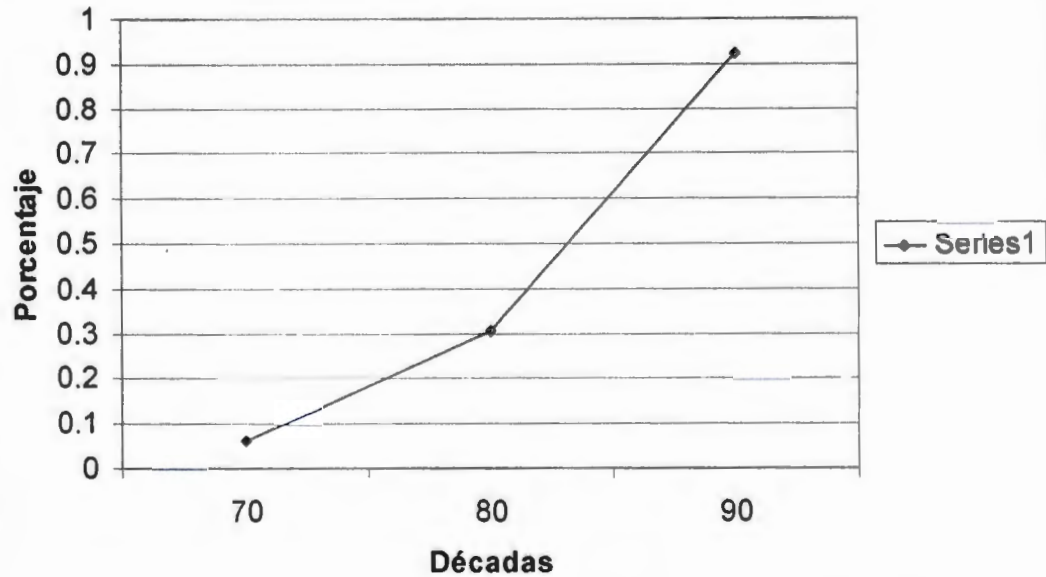


Fig. 2 Distribución de casos por edad

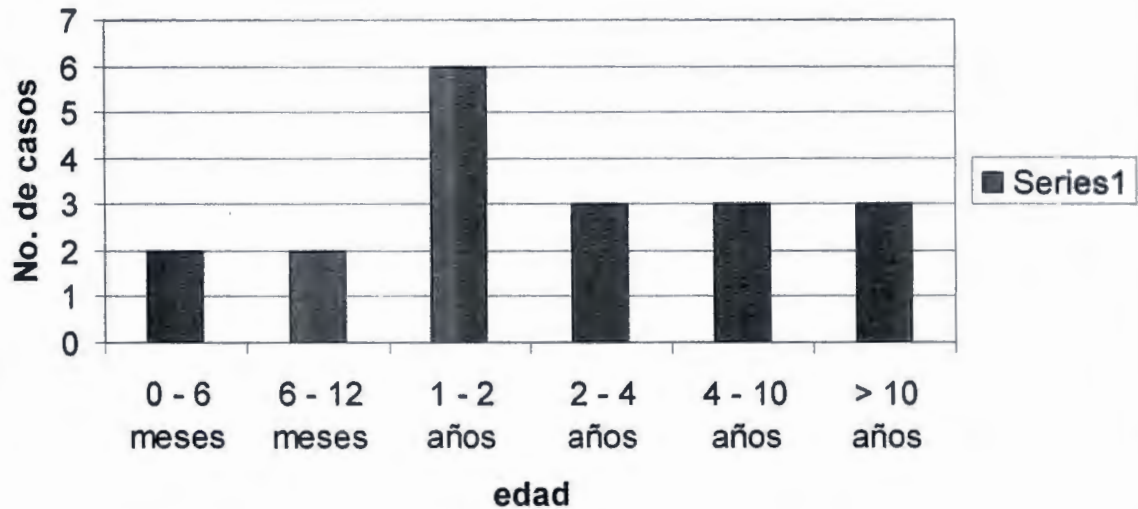


Figura 3. Resultados de AMO realizado en vida



BIBLIOGRAFÍA

- 1.-Farquhar JW, Claireaux AR, Familial hemophagocytic reticulosis Arch Dis Chil 1952 27: 519-525
- 2.-Risdall RJ, McKenna RW, Nesbit ME, et al. Virus-associated hemophagocytic syndrome. A benign histiocytic proliferation distinct from malignant histiocytosis Cancer 1979;44:993-1002
- 3.-Writing Group of the Histiocytic Society . Histiocytosis Syndromes in children Lancet 1987 I:208-209
- 4.-Favara BE, Feller AC, Pauli M, et al. contemporary classification of histiocytic disorders. World Health Organization, Committee on Histiocytic/Reticulum Cell Proliferations, Reclassification Working Group of the Histiocyte Society. Med Pediatr Oncol. 1997;29:157-166.
- 5.-Malone M The Histiocytosis of childhood Histopathology 1991 19:105-119
- 6.-Janka G, Imashuku S, Elinder G, Schneider M and Henter JI. Infection- and malignancy-associated hemophagocytic syndromes. Hematol Oncol Clin North America 1998;12:435-444
- 7.- Fisman DN. Hemophagocytic syndromes and infection. Emerging Infectious Diseases 2000;6:601-607
- 8.-Risdall RJ, Brunning RD, Hernandez JI and Gordon DH. Bacteria-associated hemophagocytic syndrome. Cancer 1984;54:2968-2972
- 9.-Dreyer ZE, Dowell BL, Chen H, Hawkins E and McClain KL. Infection-associated hemophagocytic syndrome. Am J Hematol Oncol 1991;13:476-481
- 10.-Dehner LP Morphologic findings in the Histiocytic Syndromes Seminar in Oncology 1991 18: 8-17
- 11.-Arico M, Janka G, Fisher A, Henter JI, Blanche S, Elinder G, Martinetti M, Rusca MP Hemophagocytic lymphohistiocytosis Report of 122 children from the International Registry FHL Study Group of the Histiocyte Society Leukemia 1996 10:197-203

- 12.-Favara B Hemophagocytic Lymphohistiocytosis: A Hemophagocytic Syndrome *Sem Diag Pathol* 1992 9:63-74
- 13.-Henter JI, Elinder G, Soder O, Ost A. Incidence in Sweden and clinical features of familial lymphohistiocytosis. *Acta Paediatrica Scandinavica* 1991;80:428-435
- 14.-A.Ost. S. Nilsson-Ardnor, J.I Hwener Autopsy findings in 27 children with haemophagocytic lymphohistiocytosis. *Histopathology* 1998 32: 310-316
- 15.-Janka GE. Familial haemophagocytic lymphohistiocytosis. *Eur J Pediatr* 1983;140:221-230
- 16.-Henter JI, Arico M, Elinder G, Imashuku S and Janka G. Familial hemophagocytic lymphohistiocytosis. *Hematol Oncol Clin North America* 1998;12:417-433
- 17.-Egeler RM, Shapiro R, Loechelt B, et al. Characteristic immune abnormalities in hemophagocytic lymphohistiocytosis. *J Pediatr Hematol/Oncol* 1996;18: 340-345
- 18Fujiwara F, Hibi S, Imashuku S. Hypercytokinemia in hemophagocytic syndrome. *Am J Pediatr Hematol Oncol.* 1993;1592-98.
- 19.-Ohga S, Matsuzaki A, Nishizaki M, et al. Inflammatory cytokines in virus-associated hemophagocytic syndrome. *Am J Pediatr Hematol/Oncol* 1993;15:291-298
- 20.-Wilson ER, Malluh A, Stagno S and Crist WM. Fatal Epstein-Barr virus-associated hemophagocytic syndrome. *J Pediatr.*1981;98:260-262
- 21.-Reiasman RP and Greco AM. Virus-associated hemophagocytic syndrome due to Epstein-Barr virus. *Hum Pathol* 1984;15:290-293
- 22.- Hayashi K, Ohara N, Teramoto N, Onoda S y col. An animal model for human ESB-associated hemophacocytic syndrione: herpes virus frequently induces fatal lymphoproliferatuve disorders with hemophacocytic syndrome in rabbits *Am J pathol* 2001 158:1533-42

- 23.- Sullivan JL, Woda BA, Herrod HG, Koh G, Rivara FP and Mulder C. Epstein-Barr virus-associated hemophagocytic syndrome: virological and immunopathological studies. *Blood* 1985;65:1097-1104
- 24.- Eliopoulos G, Vaipoulos G, Kittas C Fessas P Tuberculosis associated hemophagocytic syndronme complicated with severe bone marrow failrure and disseminated intrvascuklar coagulation *Nouv Rev Fr Hematol* 1992 34:273.6
- 25.- Sakai T Shiraki K, Deguchi M y col Hepatocellular carcinoma associated with hemophacocytic syndrome *Hepatogastroenterology* 2001 48: 1464-6
- 26.-Paredes-Aguilera R, Carrasco-Daza D, Ridaura-Sanz C Inmunodeficiencia Primaria y Sindrome Hemofagocitico *Acta Pediatrica* 2004 25: 117-124
27. Arico M, Danesino C, Pende D and Moretta L. Pathogenesis of haemphagocytic lymphohistiocytosis. *Brit J Haematol* 2001;114:761-769
- 28.-Komp DM, McNamara J and Buckley P. Elevated soluble interleukin-2 receptor in childhood hemophagocytic histiocytic syndromes. *Blood* 1989;73:2128-2132
- 29.-Yamano MT Fulminant hemophagocytic syndrome with high interferon gama kevel diagnosed as macrophage activation syndrome *Int J Hematol* 1004 79:484.7
- 30.-Henter JI, Elinder G, Ost A, and the FHL Study Group of the Histiocyte Society. Diagnostic guidelines for hemophagocytic lymphohistiocytosis. *Seminars in Oncology* 1991;18:29 – 33
- 31.-Smith K Sketton H. Yeager J et al. Cutaneous histopathologic, immunohistochemical and clinical manifestations in patients with hemophagocytic syndrome. *Arch Dermatol* 1992;128:193-200
- 32.-Haddad E, Sulis L, Jabodo N, Blanche et al. Frequency and severity of central nervous system lesions in hemophagocytic lymphohistiocytosis. *Blood*. 1997; 89:794-800.

- 33.-Horn M, Stutte HJ, Schlote W Familial erythrophagocytic lymphohistiocytosis (Farquhar's disease), involvement of the central nervous system. Clin Neuropathol 2002 21:139-44
- 34.-Fitzgerald NE MacClain KL Imaging characteristics of hemophagocytic lymphohistiocytosis Pediatr radiol 2003 33:392-401
- 35.- Kakkar N, Vasishta RK Banerjee AK; Marwaha RK, Thapa BR Familial hemophagocytic lymphohistiocytosis: an autopsy study Pediatric Pathol Mol Med 2003 22:229-42
- 36.-Terada T, Maeta H, Endo K, Horie S, Matsunaga Y, Ohta T Marked histiocytosis in the portal tract in a patient with reactive hemophagocytic syndrome. An autopsy case Pathol Int 1999 49:672-5
- 37.-Manivel RC, Jessurum JJ; Rodriguez HA Histiocitosis reactiva Hemofagocitica Estudio clinicopatologico de tres casos y diagnóstico diferencial con otras histiocitosis Patologia 1983 175-186.

INP
CENTRO DE INFORMACIÓN
Y DOCUMENTACIÓN