



**UNIVERSIDAD NACIONAL AUTÓNOMA  
DE MÉXICO**

---

---

**FACULTAD DE MEDICINA  
DIVISIÓN DE ESTUDIOS DE POSGRADO E INVESTIGACIÓN  
SECRETARÍA DE SALUD  
INSTITUTO NACIONAL DE PEDIATRÍA**

**FRECUENCIA DE HIPERTENSIÓN OCULAR EN OJOS ENUCLEADOS POR  
RETINOBLASTOMA**

**TESIS PARA OBTENER EL GRADO DE ALTA ESPECIALIDAD EN  
OFTALMOLOGÍA PEDIÁTRICA**

**JESSICA MELISSA HILTON GUERRERO**

Asesor de tesis

**DR. JUAN CARLOS ORDAZ FAVILA**

Asesor Metodológico

**DRA. VANESSA BOSCH CANTO**




MÉXICO, D.F.

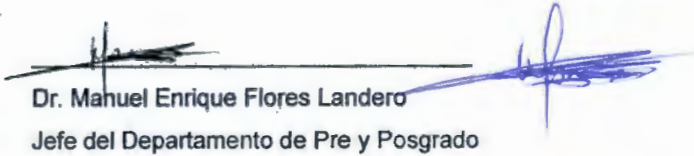
2015

**"FRECUENCIA DE HIPERTENSIÓN OCULAR EN OJOS ENUCLEADOS POR  
RETINOBLASTOMA"**


---



Dra. Rosaura Rosas Vargas  
Director de Enseñanza



Dr. Manuel Enrique Flores Landero  
Jefe del Departamento de Pre y Posgrado



Dr. Juan Carlos Ordaz Favila  
Profesor Titular del curso de Oftalmología Pediátrica.



Dr. Juan Carlos Ordaz Favila  
Asesor de Contenido



Dra. Vanessa Bosch Canto  
Asesor Metodológico



**FRECUENCIA DE HIPERTENSIÓN OCULAR EN OJOS ENUCLEADOS POR  
RETINOBLASTOMA**

## **ÍNDICE:**

Pregunta de Investigación.....	5
Resumen Estructurado.....	6
Marco Teórico.....	7
Planteamiento del Problema.....	27
Justificación.....	28
Objetivos.....	29
Material y Métodos.....	30
Criterios de Selección.....	31
Muestreo.....	32
Operacionales de las variables.....	33
Descripción General del estudio.....	34
Análisis Estadístico.....	35
Aspectos éticos.....	36
Resultados .....	37
Discusión.....	43
Conclusión.....	46
Bibliografía.....	48
Anexos.....	51

**PREGUNTA DE INVESTIGACIÓN:**

¿Cuál es la frecuencia de hipertensión ocular en ojos de niños enucleados por retinoblastoma en el INP en el periodo Agosto 2013 a Diciembre 2014?

## **RESUMEN ESTRUCTURADO:**

El retinoblastoma es el tumor intraocular maligno más frecuente en los niños y crece de las células retinianas siendo su tratamiento definitivo la enucleación. La presencia de aumento de la presión intraocular (PIO) o glaucoma secundario en los tumores intraoculares es reconocida; en el retinoblastoma se presenta en un 17% y su elevación mayor a 21mmHg se asocia a mayor riesgo de metástasis por el tumor. Además se conocen varios mecanismos por la cual aumenta como la neovascularización del iris (74%), cierre angular por desplazamiento anterior del diafragma iris-cristaliniano (27%) y siembra del tumor en ángulo trabecular (2%).

**Objetivo general:** Determinar la frecuencia de hipertensión ocular en ojos de pacientes enucleados por retinoblastoma en INP.

**Metodología:** Se trata de un estudio prospectivo transversal, observacional y descriptivo. Las variables medidas fueron: edad, género, duración de la enfermedad, lateralidad, tratamiento previo, clasificación del tumor según la Clasificación Internacional del Retinoblastoma, la presión intraocular (PIO) y extensión extraocular del tumor. Las cuáles serán analizadas por el programa estadístico SPSS statistics V 17.

### **Resultados:**

Hasta la fecha se han incluido 31 pacientes de estos el 35% presentó hipertensión ocular y 41.9% presentó extensión extraocular del retinoblastoma. Sólo 11 pacientes presentaron hipertensión ocular y el 72% de ellos se asoció a extensión extraocular del tumor (lámina cribosa positiva metástasis y celulitis orbitaria aséptica) sin embargo la relación entre ambas variables no fue estadísticamente significativa (p.010), lo cual puede deberse al tamaño de la muestra.

**Palabras Claves:** Retinoblastoma, hipertensión ocular, presión intraocular (PIO), glaucoma secundario, neovascularización del iris, cierre angular, ángulo trabecular.

## **MARCO TEÓRICO:**

### **1. INTRODUCCIÓN**

El Retinoblastoma es el tumor intraocular maligno más frecuente en los niños. <sup>1</sup> En México es la segunda neoplasia maligna más frecuente en pacientes pediátricos luego de los tumores del sistema nervioso central.<sup>2</sup> En los casos abandonados o sin tratamiento, el retinoblastoma puede demostrar propagación extraocular, principalmente a través del nervio óptico y también a través de la esclera hacia la órbita. La invasión en cualquiera de estas rutas es un factor de riesgo para metástasis.

El retinoblastoma puede hacer metástasis a los ganglios linfáticos regionales, sistema nervioso central (SNC) y órganos distantes, generalmente a hueso y médula ósea. En contraste con los pacientes con retinoblastomas intraoculares, los pacientes con metástasis tienen un pobre pronóstico. El retinoblastoma metastásico es raro en los países avanzados. Sin embargo, es una causa importante de la mortalidad en los países en desarrollo con una frecuencia de 9 a 11%. <sup>1</sup>

Algunas características clínicas como el glaucoma o hipertensión ocular se han asociado con la presencia de altos factores de riesgos (AFR) de metástasis como son la invasión del nervio óptico y coroides por las células tumorales.<sup>3,4,5</sup>

## 2. FISIOLÓGÍA DEL HUMOR ACUOSO

El frágil equilibrio entre la producción y la excreción del humor acuoso es el determinante más importante para la presión intraocular. El acuoso es un líquido transparente formado por un 98% de agua, 1,4% de cloruro de sodio, sales, urea, hialuronidasa y glucosa.<sup>6</sup> En condiciones normales, el volumen de humor acuoso que se produce por minuto es de 2 mm<sup>3</sup>. Si no existe ningún tipo de alteración este se renueva por completo cada 90 minutos, aproximadamente. Su función es nutrir la córnea y el cristalino; dos estructuras avasculares.

El humor acuoso se produce por distintos tipos de mecanismos:

### · **Secreción Activa:**

El epitelio ciliar no pigmentado secreta alrededor del 80% del total del humor acuoso por un mecanismo metabólico activo dependiente de varios sistemas enzimáticos especialmente la bomba de Na/K ATPasa, que secreta iones Na dentro de la cámara posterior. La secreción de humor acuoso disminuye por la acción de factores como la hipoxia o la hipotermia, pero es independiente del nivel de la PIO.<sup>7</sup>



- **Secreción Pasiva:**

El 20% restante del humor acuoso se origina por procesos pasivos como ultrafiltración y difusión, ambos dependientes de la presión sanguínea en los capilares ciliares, de la presión oncótica del plasma y de la PIO. Así, si ésta es muy elevada la secreción de humor acuoso disminuirá.

- **Mecanismo Osmótico o de difusión:**

Este solo actuaría en situaciones especiales, por ejemplo cuando se administra un agente fuertemente osmótico, como puede ser el manitol o la urea, que al aumentar la presión osmótica de la sangre producen una reabsorción de agua desde el humor acuoso y el vítreo.

### **3. ESTRUCTURAS QUE INTERVIENEN EN EL DRENAJE DEL HUMOR ACUOSO**

- **Trabéculo o malla trabecular**

Es una estructura similar a una rejilla. Se trata de un filtro situado en el ángulo de la cámara anterior a través del cual sale el 90% del humor acuoso del ojo. Está constituida por una serie de capas superpuestas formadas por trabéculas interconectadas, pero que dejan espacios libres entre ellas para dejar pasar el humor acuoso. Contacta con la cara interna del conducto de Schlemm.<sup>7</sup> Está formada por tres porciones:

- *Trama Uveal*: Es la porción más interna y está formada por una malla en forma de cordones que se extiende desde la raíz del iris hasta la línea de Schwalbe. Los espacios intertrabeculares son relativamente grandes y ofrecen poca resistencia al paso del humor acuoso.

- *Trama Corneoescleral*: Forma la porción media y la más ancha. Se extiende desde el espolón escleral hasta la línea de Schwalbe. Los cordones forman capas y los espacios intertrabeculares son más pequeños que en la trama uveal.

- *Trama endotelial (Yuxtacanalicular)*: Es la parte exterior estrecha del trabéculo que une la trama corneoescleral con el endotelio de la pared interna del canal de Schlemm. Es muy importante debido a que ofrece la mayor proporción de resistencia normal al drenaje del humor acuoso.

#### · **Canal de Schlemm**


Es un conducto circunferencial cruzado por tabiques. La pared interna del canal está recubierta por células endoteliales irregulares que contienen invaginaciones (vacuolas gigantes). La pared externa del canal está recubierta por unas células aplanadas lisas y contiene las aberturas de los canales colectores.

### · Canales colectores

Abandonan el Canal de Schlemm indirectamente, con las venas episclerales.

### Anatomía de los canales de drenaje

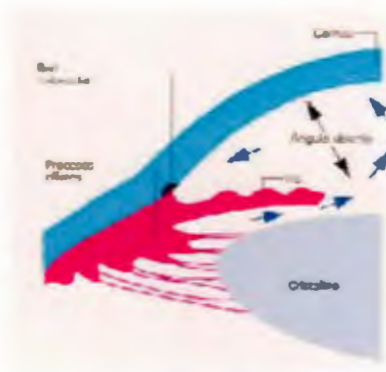
- a. Trama uveal.
- b. Trama Corneoescleral.
- c. Línea de Schwalbe.
- d. Canal de Schlemm.
- e. Canales colectores.
- f. Músculo longitudinal del cuerpo ciliar.
- g. Espolón Escleral.



Anatomía de los canales de drenaje<sup>5</sup>

## 4. CIRCULACIÓN Y ELIMINACIÓN DEL HUMOR ACUOSO

Una circulación adecuada del humor acuoso es fundamental para la función óptica. El equilibrio entre la producción y la eliminación del humor acuoso es imprescindible para que se produzca una refracción adecuada.



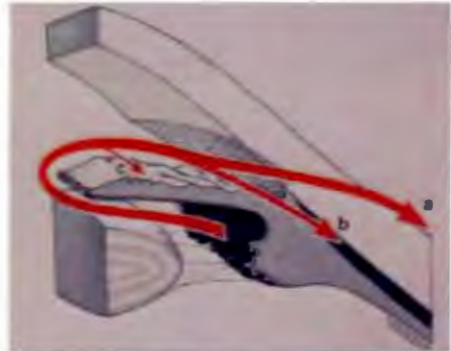
### **Anatomía de la estructura del ángulo esclerocorneal<sup>7</sup>**

El segmento anterior del globo ocular como hemos referido antes está dividido en una cámara anterior y otra posterior. La córnea forma el límite anterior de la cámara anterior. El límite posterior lo forma el iris, cuya porción central (la pupila) está abierta y comunica libremente con la cámara posterior. Ésta está limitada por la cara posterior del iris y la cara anterior del vítreo. Entre una y otra cámara se establece un circuito de flujo continuo de humor acuoso.

El humor acuoso se forma continuamente por el epitelio ciliar no pigmentado de los procesos ciliares, el líquido fluye a través de la pupila; de la cámara posterior hacia la cámara anterior y es drenado del ojo por dos vías diferentes:

· **La vía trabecular (convencional):**

Se encarga aproximadamente del drenaje del 90% del humor acuoso.<sup>7</sup> El humor acuoso fluye a través del trabéculo o malla trabecular hacia el canal de Schlemm y de ahí es evacuado por las venas episclerales.



**Circulación y eliminación del humor acuoso<sup>8</sup>**

**A) VÍA TRABECULAR CONVENCIONAL**

**B) VÍA UVEOESCLERAL**

**C) A TRAVÉS DEL IRIS**

Ésta es una vía sensible a la presión del volumen del flujo, de forma que al aumentar la presión aumenta en drenaje. El drenaje trabecular puede ser incrementado debido a fármacos (mióticos, simpaticomiméticos), trabeculoplastia por láser y trabeculotomía.

· **La vía uveoescleral (no convencional):**

Se ocupa del drenaje del 10% del humor acuoso restante. El humor acuoso pasa a través del cuerpo ciliar hacia el espacio supracoroideo y es drenado por la circulación venosa del cuerpo ciliar, la coroides y la esclerótica.

El drenaje uveoescleral disminuye por mióticos (Pilocarpina) y aumenta por ciclopléjicos (atropina), simpaticomiméticos (fenilefrina) y prostaglandinas (Latanoprost, Travopost, Bimatoprost). Cierta cantidad de humor acuoso también drena a través del iris.

La cantidad de humor acuoso producido tiende a disminuir con la edad. La PIO se determina por la velocidad de producción de humor acuoso, la resistencia encontrada por el humor acuoso a medida que fluye hacia el exterior y la presión venosa de las venas episclerales que drenan en la vena ciliar anterior; es el resultado de un conflicto de espacio entre el globo ocular y su contenido, con la consiguiente distensión del ojo.

Cuando la producción y el drenaje del humor acuoso están equilibrados, la PIO comprende unos valores de entre 10-21 mmHg y se mide en milímetros de mercurio (mmHg). Su valor medio es de unos 16 mmHg, con tendencia a aumentar con la edad. En los niños la PIO aumenta cerca de 1 mmHg cada dos años entre el nacimiento y los doce años de edad, de manera que asciende desde los 6-8 mmHg al nacer hasta los 12-15 mmHg a los doce años.<sup>7</sup>

La presión intraocular mantiene la forma del globo ocular e impide que éste se colapse. Las alteraciones del equilibrio de producción y eliminación del humor acuoso crean situaciones patológicas importantes que deben ser tenidas en cuenta. Tanto el aumento de la presión (hipertensión ocular) como la disminución (hipotonía ocular), causan problemas que repercuten directamente en la morfología y las propiedades ópticas. Las alteraciones en uno u otro



sentido pueden establecer síndromes patológicos que conduzcan a lesiones permanentes. Si se produce un desequilibrio, la PIO puede aumentar por encima de los valores normales a niveles peligrosos en los que se puede producir una compresión de la retina y el nervio óptico.

Estos síntomas pueden dar lugar a una patología ocular denominado glaucoma. Esta enfermedad si no se detecta y trata a tiempo puede llegar a producir daño irreversible y provocar ceguera. Este aumento de la PIO provoca un daño en el nervio óptico, lo que supone una pérdida progresiva de la visión periférica, se produce una pérdida de fibras nerviosas que tiene una relación directa con el aumento de la PIO.

Se aceptan dos teorías en relación con la forma en que la PIO elevada daña el nervio óptico en el glaucoma:

· **La teoría mecánica:**

Sugiere que la PIO elevada produce una compresión en las fibras de las células ganglionares que pasan por la lámina cribosa del nervio óptico.

· **La teoría vascular:**

Sugiere que la PIO elevada comprime la microcirculación produciendo una disminución en la perfusión en la cabeza del nervio óptico, lo que resulta en lesión celular y muerte.

Algunos casos de glaucoma parecen deberse exclusivamente a motivos mecánicos, en tanto que otros son exclusivamente de tipo isquémico. Lo común es que la mayor parte de los casos sea una combinación de ambos tipos.

## **5. DEFINICIÓN DE TONOMETRÍA**

La tonometría consiste en la medida indirecta de la presión intraocular (PIO) mediante el uso de un tonómetro. Un tonómetro es un dispositivo utilizado en oftalmología para medir la presión intraocular. Esta medida es indirecta porque se suele obtener ejerciendo una fuerza sobre la córnea para estimar la presión en el interior del ojo. La medida directa de la PIO solamente se puede obtener conectando el interior de la cavidad ocular con un nanómetro y, por lo tanto, no es clínicamente aplicable.<sup>6</sup>

El fundamento de la tonometría se basa en la relación existente entre la presión intraocular y en la fuerza necesaria para deformar la forma natural de la córnea hasta un punto determinado. En la práctica general la PIO se examina realizando una medición a través de la córnea, valorando en qué medida ésta se puede aplanar o indentar. La deformidad se puede producir por indentación, como en el tonómetro de Schiötz, o por aplanación, como con los tonómetros de Maklakof y de Goldmann o Perkins.



Existen diferentes técnicas para la medida de la PIO siendo las principales:

- **Tonometría de Indentación**
- **Tonometría de Aplanación (Goldmann o Perkins, Maklakof).**
- **Neumotonometría.**

La tonometría por aplanación se diferencia de la de indentación en que se produce un aplanamiento de las superficies corneales anterior y posterior y no una indentación. La ventaja de este método deriva de que normalmente el volumen de humor acuoso desplazado es muy pequeño, lo que se traduce en que no se distienden significativamente las capas oculares ni aumenta el flujo de evacuación del humor acuoso. Por eso estas dos fuentes de falseo principales de la tonometría de indentación (la rigidez ocular y el flujo compensador del humor acuoso) no se observan en la tonometría por aplanación y se considera el método estándar en nuestros días para toma PIO.

## **7. HISTORIA DE LOS TONÓMETROS PERKINS Y GOLDMAN**

Hacia 1954 se le atribuye a Hans Goldmann la invención de aplanación. Esta tonometría utiliza un instrumento denominado Goldmann; el cual es el instrumento de referencia para medir la PIO hasta nuestros días. La tonometría de aplanación de Goldmann se basa en el principio de Imbert-Fick que expresa que "La presión reinante en una esfera llena de líquido, limitada por una membrana externa muy fina puede ser medida por una presión externa, lo suficientemente importante para convertir una porción de la esfera en un plano".

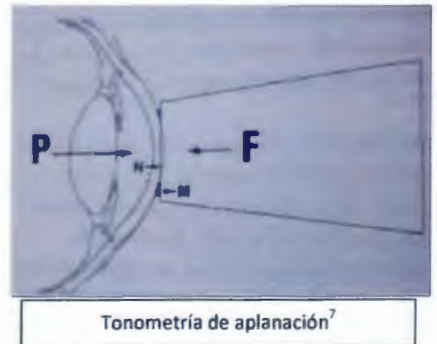
Esto se traduce en: "La presión (P) desconocida en el interior de la esfera; es una fuerza; presión externa (F) aplicada sobre una superficie medida en  $\text{mm}^2$  (S):

$$P = F/S.^9$$

Esta ecuación asume que la córnea tiene un radio de curvatura constante, la rigidez es igual en todos los ojos, el globo ocular es esférico y el humor acuoso no se mueve a cámara anterior durante la medida de presión intraocular.

## 7.2 TONOMETRÍA DE APLANACIÓN:

F, es la fuerza dada al cono de aplanación que es igual a P; que es la presión ocular, porque las fuerzas N, que es la elástica de la córnea que se opone a la aplanación y adhesión de las lágrimas entre el cono de aplanación y la córnea, como son de sentido contrario e iguales, se anulan.<sup>7</sup>



Es una técnica muy sencilla que se realiza con el paciente sentado frente a una lámpara de hendidura. No necesita de corrección posterior, lo cual permite conocer los valores de la PIO al instante y es absolutamente fiel desde el punto de vista clínico, ya que su margen de error es mínimo en la práctica clínica cuando se realiza correctamente.

El instrumento que se utiliza con más frecuencia y actualmente preferido para toma de presión intraocular es el tonómetro de aplanación de Goldman, montado en la lámpara de hendidura. El método consiste en iluminar la cabeza del biprisma del tonómetro con una luz azul obtenida con un filtro cobalto, y aplanar la córnea, después de aplicar anestesia tópica y un poco de fluoresceína a la película lagrimal. El mando redondeado con una escala graduada situado a un lado del instrumento debe girarse hasta que contacten las caras internas de los semicírculos del menisco lagrimal fluorescente. En la escala graduada del tonómetro los números 1 y 2 se encuentran separados por cinco divisiones, con lo que hay que multiplicar el número por 10 para obtener la medida correcta.

### 7.3 TONÓMETRO PERKINS

El tonómetro de Perkins es un tonómetro de mano, portátil que se basa en el principio de la tonometría de Goldmann. Es pequeño y fácil de transportar, no necesita lámpara de hendidura por lo que es muy útil para medir la PIO en pacientes encamados o anestesiados por lo que el uso correcto es indispensable para obtener buenos resultados.<sup>7</sup>



## **8. DEFINICIÓN DE HIPERTENSIÓN OCULAR**

La hipertensión ocular se define como el aumento de la presión del ojo mayor a 21mmHg (milímetros de mercurio) sin daño del nervio óptico. En cambio en el glaucoma hay aumento de la presión intraocular con datos de daño estructural del nervio óptico por oftalmoscopia y/o estudios de gabinete que los confirmen. Sin embargo, los pacientes con hipertensión ocular se consideran "sospechosos de glaucoma".<sup>5</sup>

## **9. GLAUCOMA SECUNDARIO**

En estos casos la presión ocular se eleva producto de una enfermedad subyacente. El glaucoma secundario es generalmente una afección unilateral en presencia de una causa ocular o enfermedad sistémica que pueda explicar su patogenia. Por ejemplo: inflamación, trauma, hemorragia, tumores, agentes físicos o químicos.

### **9.1. MECANISMOS DE PRODUCCIÓN DE GLAUCOMA EN EL RETINOBLASTOMA**

Aunque el retinoblastoma se puede presentar con hifema y glaucoma secundario, los mecanismos más comunes de aumento de la PIO son la neovascularización del segmento anterior (70%), cierre angular (debido a desplazamiento anterior de la lente - Diafragma iris en 27%), y la infiltración del ángulo de la cámara anterior.<sup>10</sup>

El glaucoma causado por la infiltración del ángulo (por células de retinoblastoma) puede aparecer como una uveítis no granulomatosa con marcada PIO elevada, con o sin hipopión.<sup>11</sup>

El glaucoma neovascular (GNV) es el más relacionada con el retinoblastoma. Se cree que está mediado por la producción del factor de crecimiento endotelial vascular (VEGF) producido por las células del retinoblastoma necróticas e hipóxicas.<sup>11, 12, 13, 14</sup> Además el GNV adelgaza la esclera y permite la diseminación de células del retinoblastoma a extraescleral.

15

Algunas características clínicas asociadas al retinoblastoma como: glaucoma, inflamación, hipopión, neovascularización del iris, bftalmos y ángulo cerrado pueden predecir la ocurrencia de altos factores de riesgos para metástasis<sup>16</sup> y por lo tanto la necesidad de tratamiento adicional. Algunos autores como Shields y col. recomiendan que cuando un clínico se encuentra frente a un paciente con retinoblastoma y presenta neovascularización o presión intraocular elevada la enucleación es el tratamiento de elección.<sup>17</sup>

## **9.2. EL AUMENTO DE LA PRESIÓN INTRAOCULAR COMO FACTOR DE RIESGO DE INVASIÓN DEL NERVIO ÓPTICO Y COROIDES EN NIÑOS CON RETINOBLASTOMA.**

La elevación de la PIO puede desempeñar un papel fundamental para la invasión del nervio óptico y coroides por el retinoblastoma. El mecanismo exacto no está claro, pero se podría especular que la hipertensión intraocular



puede permitir que las células del tumor invadan más fácilmente el nervio óptico y la coroides.

Los mecanismos por los cuales el aumento de la presión intraocular facilita la infiltración del tumor son:

***Infiltración coroidea:*** La membrana de Bruch demuestra una gran resistencia a la infiltración tumoral. Sin embargo, esta resistencia puede ser interrumpida por el aumento de la presión intraocular produciendo la ruptura del epitelio pigmentario de la retina y del complejo de la membrana de Bruch lo que permite el paso de las células tumorales a la coroides.<sup>3</sup>

La importancia de la participación coroidea y su efecto en el pronóstico es menos clara. Hay informes que dicen que la invasión coroidea por el tumor no contribuye a un mal pronóstico, mientras que otros afirman que la invasión a coroides puede resultar en una mortalidad con un rango de del 11% al 81%.<sup>18</sup> Su asociación con infiltración del nervio óptico aumenta significativamente la mortalidad.

***Infiltración extraescleral:*** Luego de la infiltración coroidea las células tumorales pueden seguir infiltrando el tejido escleral e invadir la órbita y convertirse en un retinoblastoma orbitario. La esclera elástica del niño responde a los aumentos de la presión intraocular con un adelgazamiento que contrarresta el aumento de presión. El glaucoma neovascular (GNV) secundario a retinoblastoma se ha asociado a adelgazamiento escleral y permitir la diseminación de células del retinoblastoma a la órbita.<sup>19</sup>

La extensión extraescleral es un factor de riesgo importante para la metástasis a distancia, debido al acceso vascular y linfáticos del tumor fuera del ojo. La supervivencia de estos pacientes es de 65 a 85% a 5 años con tratamiento de quimioterapia, radioterapia y excisión de la lesión.<sup>20</sup>

***Infiltración del nervio óptico:*** La presión intraocular elevada en estos casos induce isquemia, atrofia óptica y puede facilitar la entrada intraneural del tumor.<sup>4</sup>

## **10. CLASIFICACIÓN DE RETINOBLASTOMA Y ÉXITO TERAPÉUTICO**

El tratamiento del retinoblastoma es un reto cuyo éxito depende del uso adecuado de los métodos de tratamiento y el reconocimiento de las limitaciones relacionadas a los mismos, así como sus riesgos y efectos adversos. Los resultados del tratamiento a menudo dependen de la etapa de la enfermedad. Según la clasificación de Reese-Ellsworth de retinoblastoma, el salvamento ocular con quimio reducción (CRD) se alcanza en el 93% del grupo I, el 88% del grupo II, el 83% del grupo III, el 62% del grupo IV, y el 43% del grupo V casos.<sup>21</sup>

La Clasificación Internacional del Retinoblastoma (tabla1) es la clasificación más reciente (2003) y de acuerdo con esta, el salvamento del globo con quimio reducción se consigue en el 100% del grupo A, el 93% del grupo B, el 90% del grupo C, y el 47% del grupo D casos. El grupo E no fue incluido en estos análisis porque la mayoría de los oncólogos oculares han evitado el uso de quimio reducción para este grupo debido al riesgo esperado

de fracaso. Por lo tanto, la mayoría de los ojos con retinoblastoma grupo E se han tratado con la enucleación.<sup>22</sup>

La conducta terapéutica para los retinoblastomas del grupo E puede ser particularmente difícil. Para el retinoblastoma unilateral en estadio E o cuando el ojo opuesto tiene tumor mínimo, la enucleación es lo más practicado.<sup>23</sup>

Hay situaciones donde se desea salvamento del globo, particularmente cuando ambos ojos tienen retinoblastoma grupo C o cuando el ojo opuesto ya fue enucleado. En estos escenarios, el rescate de un globo ocular con visión potencial es muy importante. Las opciones para el manejo de estos casos incluyen quimio reducción, la radioterapia de haz externo terapéutico, o una combinación quimio reducción y radioterapia de haz externo.

En el Instituto Nacional de Pediatría, como centro de referencia nacional, recibe un gran número de pacientes con retinoblastomas de los cuales muchos se encuentran en estados avanzados y se someten a enucleación como tratamiento curativo.

Según las estadísticas de enucleación por retinoblastoma del INP: en el año 2010 se realizaron 32, en el 2011 un total de 41 y en el 2012 se realizaron 51 procedimientos por esta causa.



**Tabla 1: Clasificación Internacional de Retinoblastoma**

<b>Grupo</b>	<b>Subgrupo</b>	<b>Descripción</b>	<b>Características específicas</b>
A	A	Un tumor pequeño	Retinoblastoma $\leq 3$ mm de tamaño *
B	B	Tumor de mayor tamaño	Retinoblastoma $> 3$ mm en tamaño* o
		Mácula	Ubicación Macular ( $\leq 3$ mm de la foveola)
		Yuxtapapilar	Ubicación yuxtapapilar ( $\leq 1.5$ mm al disco óptico)
		Fluido subretiniano	Líquido subretinal $\leq 3$ mm del margen del tumor
C		Siembras focales	Retinoblastoma con
	C1		Siembras subretinianas $\leq 3$ mm del retinoblastoma
	C2		Siembras vítreas $\leq 3$ mm del retinoblastoma
	C3		Ambas siembras subretinianas y vítreas $\leq 3$ mm del retinoblastoma
D		Siembra difusa	Retinoblastoma con
	D1		Siembras subretinianas $\geq 3$ mm del retinoblastoma
	D2		Siembras vítreas $\geq 3$ mm del retinoblastoma
	D3		Ambas siembras subretinianas y vítreas $\geq 3$ mm del retinoblastoma
E	E	Retinoblastoma extensivo	Retinoblastoma extensivo ocupa 50% del globo ocular o
			Glaucoma neovascular
			Medios opacos por hemorragia en cámara anterior, vítreo, o espacio subretiniano
			Invasión preliminar del nervio óptico, coroides ( $> 2$ mm), esclera, órbita, cámara anterior

\* Se refiere a 3 mm en dimensión basal y grosor.

## 11. CRITERIOS DE ENUCLEACIÓN DEL RETINOBLASTOMA

Si existe alguna de las siguientes condiciones se debe de indicar una cirugía de enucleación inmediata:

- Pérdida de la visión
- Extensión orbitaria
- Evidencia por Imagen de aumento de grosor de nervio óptico con reforzamiento con medio de contraste
- Clasificación en estadio E
- Desprendimiento de retina total
- Tumor con base mayor de 20 mm
- Recurrencia o progresión del tumor
- Recurrencia de siembras vítreas y subretinianas
- Hemovítreo
- Rubeosis iridis
- Siembras tumorales en cámara anterior con pseudohipopion
- Ojo doloroso
- Ptisis Bulbi

El Instituto Nacional de Pediatría, es un centro de concentración de esta patología, en donde se realizan aproximadamente 40 – 50 enucleaciones por año. El promedio de edad de los niños que entran a cirugía de enucleación es de 10.3 meses para los niños con retinoblastoma bilateral y de aproximadamente 20 meses para los niños con retinoblastoma unilateral.

### **PLANTEAMIENTO DEL PROBLEMA**

Debido a la asociación del aumento de la presión intraocular o glaucoma como característica de mal pronóstico en el retinoblastoma, ha surgido la inquietud del equipo tratante de retinoblastoma del INP acerca de la frecuencia que este se presenta y las características de nuestra población.

El aumento de la PIO suele pasar clínicamente inadvertida ya que no se acompaña de dolor, ni baja visual. Su cuantificación no se realiza de manera rutinaria por lo que desconocemos la frecuencia de hipertensión ocular en niños enucleados por retinoblastoma en nuestro hospital.

### **JUSTIFICACIÓN:**

El Instituto Nacional de Pediatría es un centro de referencia nacional de retinoblastoma donde el número de enucleaciones por año es elevado. En este protocolo se recomienda la toma de presión intraocular previo a la cirugía de enucleación para documentar la frecuencia de hipertensión ocular y clasificarlos con o sin glaucoma. El conocer esto, puede determinar la revisión más detallada de la pieza histológica para poder buscar alguna característica de riesgo.

Además este estudio aportará la base de datos para impulsar proyectos de investigaciones posteriores de asociación de hipertensión intraocular con la morbilidad y mortalidad de pacientes con retinoblastoma.

**OBJETIVO GENERAL:**

- Determinar la frecuencia de hipertensión ocular en ojos que cumplen criterios para la enucleación de niños con retinoblastoma del INP.

**OBJETIVOS ESPECÍFICOS:**

- Identificar la edad, sexo, lateralidad del tumor, estadio según la clasificación internacional de retinoblastoma, duración de la enfermedad, extensión extraocular y tratamiento previo en la población sometida a enucleación por retinoblastoma.
- Cuantificar los valores de las presiones intraoculares y clasificar en normotensos o hipertensos los ojos de niños enucleados por retinoblastoma.

### **METODOLOGÍA:**

Se trata de un estudio prospectivo, transversal, observacional y descriptivo.

### **POBLACIÓN OBJETIVO**

La población de referencia serán todos los pacientes del Instituto Nacional de Pediatría con diagnóstico de retinoblastoma.

### **POBLACIÓN ELEGIBLE**

Todos los pacientes con diagnóstico de retinoblastoma programados para la cirugía de enucleación en el INP en el periodo de Agosto 2013 a Diciembre 2014.

**CRITERIOS DE INCLUSIÓN Y EXCLUSIÓN:**

**CRITERIOS DE INCLUSIÓN:**

- Pacientes de 0 a 16 años con indicación quirúrgica de enucleación por retinoblastoma en INP.

**CRITERIOS DE EXCLUSIÓN:**

- Pacientes tratados con radioterapia previo realización de enucleación.
- Pacientes con antecedentes de glaucoma congénito.
- Pacientes cuyos tutores se nieguen a la firma del consentimiento informado para la realización de la cirugía.

## **TAMAÑO DE LA MUESTRA**

Al ser un estudio descriptivo, no necesitamos efectuar un cálculo del tamaño de la muestra, si bien es mejor efectuarlo, no contamos con los reportes suficientes que nos sirvan de base para dicho cálculo, por lo que la muestra será a conveniencia.

En el Departamento de Oftalmología del INP se realizan aproximadamente 4 enucleaciones por mes y se incluirán todos los pacientes que se sometan a procedimiento de enucleación por diagnóstico de retinoblastoma durante Agosto 2013 a Diciembre 2014.



## VARIABLES

**TABLA DE DEFINICIÓN DE VARIABLES:**

<b>VARIABLE</b>	<b>DEFINICIÓN CONCEPTUAL</b>	<b>CATEGORÍA</b>	<b>ESCALA DE MEDICIÓN</b>	<b>UNIDAD DE MEDICIÓN</b>
<b>1. Edad</b>	Duración de la vida de un individuo desde su nacimiento hasta la actualidad.	Cuantitativa discreta	Calendario	Número meses o años cumplidos
<b>2. Sexo</b>	Condición orgánica masculina o femenina	Cualitativa nominal	Características fenotípicas	Masculino Femenino
<b>3. Duración de la enfermedad</b>	Tiempo que refiere el tutor del paciente que inicia la enfermedad del retinoblastoma hasta la actualidad.	Cuantitativa discreta	Calendario	Número de días, meses o años cumplidos
<b>4. Tratamiento previo</b>	Terapia médica aplicada de eliminación o reducción del tumor antes de la enucleación	Cualitativa nominal	Tratamiento estratégico basado en la lateralidad de retinoblastoma según Shields	Termoterapia Crioterapia Quimioterapia Enucleación
<b>5. Lateralidad</b>	Es la preferencia que muestran el retinoblastoma de afectar ojo derecho o izquierdo o ser bilateral	Cualitativa nominal	Lateralidad afectada	Derecho Izquierdo Bilateral
<b>6. Clasificación de la tumoración</b>	Gradación del retinoblastoma según la Clasificación Internacional Retinoblastoma.	Cualitativa nominal	Clasificación Internacional Retinoblastoma	A B C D E
<b>7. Hipertensión ocular (HTO)</b>	Valor >21 mmHg de la fuerza de resistencia de la córnea al tonómetro de Goldman.	Cualitativa nominal	Tonómetro de Perkins	Si No
<b>8. Extensión extraocular</b>	Invasión de retinoblastoma en tejidos perioculares, lámina cribosa, margen quirúrgico del nervio óptico, SNC y metástasis a distancia	Cualitativa nominal	Hallazgo histopatológico, resonancia magnética y clínico.	Sí No

## **DESCRIPCIÓN GENERAL DEL ESTUDIO**

### **FUENTES DE INFORMACIÓN Y TÉCNICA DE RECOLECCIÓN:**

Como fuentes primarias se tomarán la historia clínica del paciente y para la recolección de los datos se utilizará la hoja de recolección de datos enfocada en las variables de interés de este estudio para ser llenado por el investigador. (Ver anexo 1).

La recolección de la información se realizara en 2 tiempos. Un primer tiempo en consulta oftalmología se tomaran los datos de la edad, sexo, duración de la enfermedad y tratamientos previos aplicados. La segunda toma de datos se realizará el día del procedimiento quirúrgico, inmediatamente después de la inducción anestésica tomaremos la presión intraocular con el tonómetro de Perkins (Ver anexo 2). Previo la realización del procedimiento quirúrgico, se tomará de PIO con tonómetro Perkins, documentando la presencia de hipertensión ocular o no. Si el valor de la presión intraocular es mayor de 21 mmHg se clasifica como hipertensión ocular y valores menores a 21 mmHg como normotenso.

## **PLAN DE ANÁLISIS**

Los datos obtenidos se procesarán en una base de datos elaborada en Microsoft office Excel 2008. El análisis de los datos se realizará con el programa estadístico SPSS statistics V 17.

Las características de los pacientes se resumirán, para variables numéricas con promedio y desviación estándar si tienen distribución normal o mediana, mínimo y máximo en caso de no tenerla. Para variables cualitativas se tomará en cuenta frecuencias y porcentajes.

## **ASPECTOS ÉTICOS**

Este estudio se realizará teniendo en cuenta los principios generales de la Ética. Se mantendrá completa confidencialidad de los participantes del estudio, al igual que la privacidad y el anonimato.

La toma de presión intraocular es un estudio no invasivo que forma parte de la técnica quirúrgica de enucleación. Previo al procedimiento quirúrgico, al tutor o responsable del paciente se le presenta una hoja de consentimiento informado donde se le explica el procedimiento de toma de presión intraocular y el proyecto de investigación al cual entrarían sus datos en caso de aceptar; además de la cirugía de enucleación con sus complicaciones. Debido a lo anterior, consideramos que el consentimiento de la cirugía puede utilizarse para nuestro estudio. Sin necesidad de la elaborar uno específico.

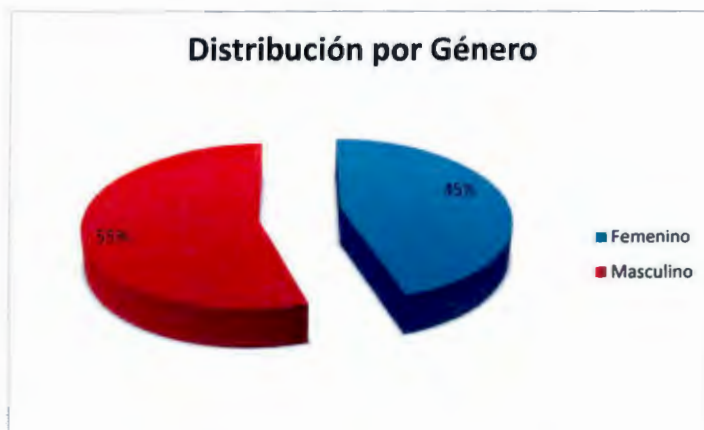## RESULTADOS:

Hasta el momento se han incluido 31 pacientes, tabla 1. El rango de edad fue de 3 a 72 meses, con una media de  $29.74 \pm 19.07$  meses. Según el género, fueron 14 mujeres (45.2%) y 17 hombres (54.8%), gráfica 1.

Tabla 1. Datos finales.

Edad (meses)	Sexo	Duración de la enfermedad (meses)	Tratamiento previo	Ojo afectado	Clasificación internacional de retinoblastoma (ojo enucleado)	PIO (ojo enucleado) Mm Hg	Hipertensión ocular	Hallazgo extraocular del tumor
37	F	9	Q	OD	E	46	Si	Celulitis aséptica orbitaria
48	M	12	Q	OD	E	40	Si	Lamina cribosa, coroides y N.O. Metastasis a SNC y hueso
6	F	3	Q	OI*	E	05	No	No
21	M	12	Q	OI*	E	10	No	No
5	F	3	Q	OD*	D	12	No	Lamina cribosa y N.O.
36	F	26	T-Q	OI*	E	24	Si	No
60	F	12	No	OI	E	35	Si	Lamina cribosa y cuerpo ciliar
9	F	1	No	OI	E	04	No	Lamina cribosa, cuerpo ciliar, cámara anterior y N.O.
26	M	14	T-Q	OD	C	09	No	No
24	F	4	T-Q	OD*	E	24	Si	Lamina cribosa y N.O.
16	M	14	No	OD	E	09	No	No
3	F	3	No	OI	E	12	No	No
24	M	4	No	OD	E	32	Si	Lamina cribosa y N.O.
66	F	66	No	OD	E	32	Si	Lamina cribosa y N.O.
64	M	6	No	OI	E	12	No	No
12	M	5	Q	OD	E	09	No	No
41	F	8	T-Q	OI	E	12	No	No
45	M	1	No	OI	E	12	No	Lamina cribosa, coroides focal y N.O. proximal
29	F	14	No	OI	E	32	Si	Lamina cribosa, coroides y esclerótica
25	M	2	No	OD	E	10	No	Lamina cribosa
45	F	25	T-Q	OI*	E	11	No	No
4	F	3	No	OD	E	22	Si	No
44	M	3	T-Q	OI*	E	44	Si	No
26	M	3	No	OI	E	08	No	Coroides y lamina cribosa
72	M	1	No	OD	E	32	Si	Coroides y lamina cribosa
27	M	12	T-Q	OD	E	10	No	No
6	M	4	No	OI	E	04	No	No
24	M	19	No	OD	E	12	No	No
22	M	2	No	OI	E	12	No	No
36	M	18	T-Q, IA	OD*	E	12	No	No
19	F	2	Q	OI*	E	11	No	No

m: meses; F:femenino; M: masculino; Q: quimioterapia; T-Q: termoquimioterapia T-Q, IA termoquimioterapia y terapia intra-arterial; \*: tumor bilateral. N.O.: nervio óptico



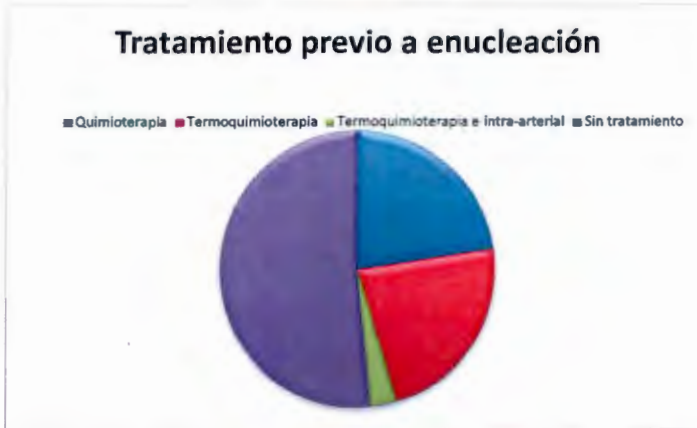
Gráfica 1

Para determinar el tiempo de evolución de la enfermedad, se cuestionó a los padres del tiempo transcurrido desde primer síntoma ocular que asociaron con la enfermedad hasta el día de la enucleación, con un rango de 1 mes a 66 meses y una media de  $10.03 \pm 12.55$  meses.

En cuanto al tratamiento previo recibido por los pacientes antes de la enucleación se encontró que un 22.6% recibió termoquimioterapia, 22.6% quimioterapia, 3.2% termoquimioterapia además de terapia intra-arterial y un 51.6% no recibió tratamiento previo a la cirugía, gráfica 2.



Gráfica 2



La lateralidad del tumor es de 15 ojos derechos (48.3%) y 16 ojos izquierdos (52.7%); del total solo 9 (29.1%) presentaban enfermedad bilateral, gráfica 3. De acuerdo con la Clasificación Internacional del Retinoblastoma 29 tumores estaban en estadio E para un 93.5%; un tumor en estadio C y D respectivamente con 3.2% para cada uno, gráfica 4.

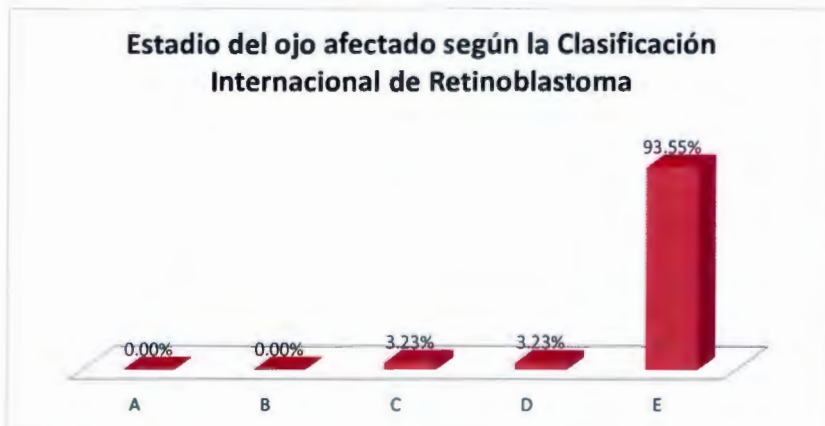


Gráfica 3

El paciente en estadio C fue enucleado debido a la reactivación del tumor con invasión del nervio óptico luego de 14 meses de tratamiento en el INP con termoterapia más 6 ciclos de quimioterapia; el departamento de oncología no estuvo de acuerdo en someter al paciente a 3 sesiones más de termoquimioterapia, por ser un tumor unilateral con mal pronóstico visual.

La enucleación de la paciente en estadio D se debió a una tumoración grande derecha con desprendimiento de retina total y siembras vítreas abundantes que no respondieron a la aplicación del primer ciclo de quimioterapia. En cambio su ojo izquierdo presentaba un tumor en estadio B con mejor pronóstico visual.

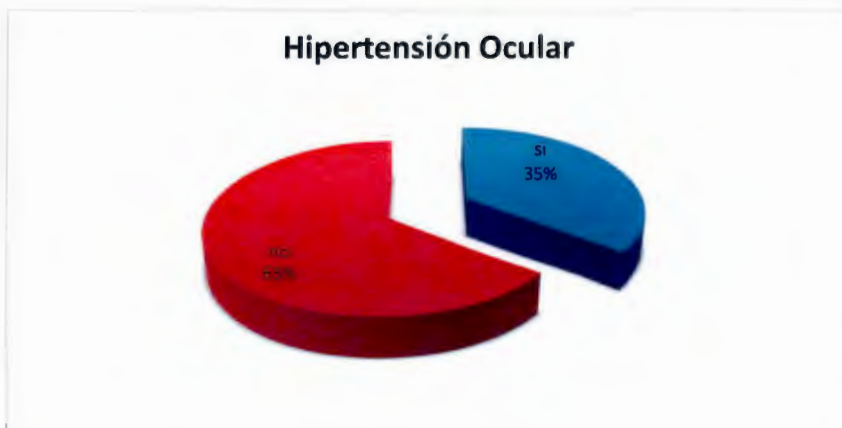
Los pacientes con estadio E que presentaron presiones intraoculares menores a 8mmHg se asociaron a desprendimiento de retina y ptisis bulbi.



Gráfica 4



La toma de presión intraocular se realizó con tonómetro de Perkins, en quirófano antes del procedimiento quirúrgico, los niveles oscilaron desde 4mmHg hasta 46 mmHg con una media de  $18.03 \pm 12.52$  mmHg. La hipertensión ocular se presentó en 11 ojos (35.5%) y se asoció en 6 casos (54.54%) a una evolución de la enfermedad mayor a 10 meses.



Gráfica 5

La extensión extraocular del tumor estuvo presente en el 41.9% (13 ojos) de la población enucleada. Estos presentaron características de extensión extraocular como invasión de lámina cribosa, un paciente adicionalmente padece de extensión a SNC y hueso por imágenes de RM y otra paciente debutó con celulitis aséptica, gráfica 6.

## Extensión Extraocular del Tumor



Gráfica 6

De los 13 casos que presentaron extensión extraocular, 8 (61.53%) se asociaron a hipertensión ocular. Por otro lado de los 11 pacientes con hipertensión ocular, el 72.73% se asoció a extensión extraocular. Sin embargo la relación entre extensión extraocular e hipertensión ocular no fue estadísticamente significativa ( $p .010$ ).

## **DISCUSIÓN:**

El retinoblastoma es el tumor intraocular más frecuente en niños y su asociación con niveles elevados de hipertensión ocular se considera de muy mal pronóstico, ya que es una condición que disminuye las barreras y facilita la invasión tumoral a tejidos oculares como el nervio óptico, la coroides y esclera. Permitiendo mayor probabilidad de metástasis regional o a distancia. Según el conceso de 2003 de la Clasificación Internacional de Retinoblastoma el glaucoma es considerado como un factor de estadio del tumor en el valor mayor de esta escala "estadio E".

Al comparar la edad de nuestros pacientes con los resultados con Kashyap y colaboradores<sup>24</sup>, Leal-Leal C<sup>2</sup> y Shields CL<sup>3</sup> encontramos que sus edades medias fueron de 2 años (24 meses) y la nuestra de 29.7 meses resultando similares.

En cuanto a la distribución por sexo diferimos con Kashyap y colaboradores<sup>24</sup>, Leal-Leal C<sup>2</sup>, siendo el sexo femenino más afectado en nuestra serie, esta incongruencia se puede deber a la pequeña muestra que obtuvimos no siendo significativa de la población de ojos con retinoblastomas del INP.

La media aritmética del tiempo de evolución de la enfermedad para nuestra serie es de 10.03 meses. En cambio Kashyap y colaboradores<sup>24</sup> obtuvieron 4.93 meses y Gupta y colaboradores<sup>23</sup> 1.5 meses. Esta diferencia se

debe a que medimos el tiempo que transcurrió desde la aparición de los síntomas hasta el momento de enucleación, sin importar que el paciente estuviera en tratamiento previo y los demás autores hasta que el paciente se presento a su centro; por otro lado los médicos de primer contacto con nuestros pacientes los refirieron tardíamente, por lo cual el tiempo de evolución en nuestra serie fue mayor.

En cuanto al tratamiento previo recibido por los pacientes diferimos de los resultados de Shields CL y colaboradores<sup>3</sup> y Gupta y colaboradores<sup>23</sup> ya que en su serie solo el 10% había sido tratado previamente a la enucleación y en la nuestra el 48% recibió tratamiento previo, debido a que en la mayoría de nuestros casos se intentó salvamento ocular.

El tumor se presenta en ojo izquierdo en un 52% en nuestra serie y coincide con los resultados de Kashyap y colaboradores<sup>2</sup>, Finger P y colaboradores<sup>1</sup>, en los cuales también se presentó más frecuente en ojo izquierdo. La presentación unilateral es más común en nuestros resultados con 61% al igual que Kashyap y colaboradores<sup>2</sup>, Finger P y colaboradores<sup>1</sup>. Más del 80% de nuestros retinoblastomas estaban en estadio E, al momento de la cirugía, como los resultados de Kaliki S y colaboradores<sup>25</sup>.

El aumento de la presión intraocular en nuestra serie es de un 35%, siendo ligeramente más elevada en comparación a los autores comparados como de Kashyap y colaboradores<sup>24</sup> de 27%; Shields CL y colaboradores<sup>3</sup> con 25.7%; pero similar a los de Gupta R y colaboradores<sup>23</sup> en 36.6%. El mayor

grado de hipertensión ocular se puede deber al mayor tiempo de evolución de la enfermedad y tumores avanzados en estadio E de nuestra población.

En cuanto a nuestros resultados de extensión extraocular (invasión a lámina cribosa, celulitis orbitaria aséptica y metástasis), fue mayor en los pacientes con hipertensión ocular con 72.73% en comparación al 35% de los pacientes sin hipertensión ocular. Este hallazgo es mayor que los reportados por Kashyap y colaboradores<sup>24</sup> los cuales reportan que 44.4% de los pacientes con aumento de presión intraocular tenían invasión post laminar del nervio óptico. Lo cual se considera una característica de alto riesgo para metástasis del SNC.

Esta es la fase inicial del estudio donde se describen las características de la población sometida a enucleación con o sin hipertensión ocular en el INP, la misma se continuará hasta obtener una muestra de pacientes que represente dicha población. En otra fase del estudio se valorará la morbimortalidad de los pacientes con hipertensión ocular o no, para determinar si el glaucoma forma parte de un factor de riesgo en pacientes mexicanos con retinoblastoma.

## **CONCLUSIÓN:**

Es el primer estudio en México que evalúa la presencia de hipertensión ocular en niños sometidos a enucleación por retinoblastoma y que tiene como objetivo determinar la frecuencia de hipertensión ocular en esta población de enfermos del Instituto Nacional de Pediatría. En esta fase inicial se identificara la población a estudiar, se determinará sus características y la frecuencia de hipertensión ocular. Más adelante se correrá la segunda fase donde se valorará la morbimortalidad de estos dos grupos de pacientes, con o sin hipertensión ocular.

Luego de obtener los resultados de este estudio concluimos:

El sexo masculino es el más afectado, el tumor presenta mayor predilección por ojo izquierdo, de preferencia se presenta de forma unilateral y en estadio E según la Clasificación Internacional de Retinoblastoma.

El promedio de evolución de la enfermedad para nuestra serie es de 10.03 meses y más del 50 % no habían recibido tratamiento previo a la enucleación.

El 35 % del total de pacientes presentó hipertensión ocular y la extensión extraocular se presentó en el 41.9%.

El 61.53% de los casos con extensión extraocular se asociaron a hipertensión ocular, mientras que el 72.73% de los casos con hipertensión se



asoció a extensión extraocular, sin embargo la relación entre ambas variables no fue estadísticamente significativa, lo cual puede deberse al tamaño de la muestra.

Esta es la fase inicial del estudio donde se describen las características de la población sometida a enucleación con o sin hipertensión ocular en el INP, la misma se continuará hasta obtener una muestra de pacientes que represente dicha población. En otra fase del estudio se valorará la morbimortalidad de los pacientes con hipertensión ocular o no, para determinar si el glaucoma forma parte de un factor de riesgo en pacientes mexicanos con retinoblastoma.

Este estudio podría definir la base para determinar si la toma de presión intraocular, procedimiento fácil y dominado por el oftalmólogo, forme parte integral de la evaluación oftalmológica de rutina en pacientes con retinoblastoma.

## **BIBLIOGRAFÍA:**

1. Finger P, Harbour J, Karcioğlu Z. Risk Factors for Metastasis in Retinoblastoma. *Survey of Ophthalmology*. 2002; 47:1-16.
2. Leal-Leal C, Flores-Rojo M, Medina-Sanson A, et al. A multicentre report from the Mexican Retinoblastoma Group. *Br J Ophthalmology*. 2004; 88:1074–7.
3. Shields CL, Shields JA, Baez KA, et al. Choroidal invasion of retinoblastoma: Metastatic potential and clinical risk factors. *Br J Ophthalmology*. 1993; 77:544–548.
4. Shields CL, Shields JA, Baez KA, et al. Optic nerve invasion of retinoblastoma. Metastatic potential and clinical risk factors. *Cancer*. 1994; 73:692–698.
5. Argento C. Aparato Visual Bases Anatómicas y Patológicas. *Oftalmología General: Introducción al Especialista*. Argentina: Corpus; 2007: 23.
6. Stamper RL, Punjabi O, Tanaka G. Intraocular Pressure: Measurement, Regulation, and Flow Relationships. In: Tasman W, Jaeger EA, eds. *Foundations of Clinical Ophthalmology*. 2012 ed. Philadelphia, Pa: Lippincott Williams & Wilkins; 2012: 2(7): 1235-1243.
7. Kanski J. J. Examen Ocular y Técnicas de Diagnóstico. En: Kanski JJ, *Oftalmología Clínica: Abordaje Sistemático*. 6ta Ed. España: Elsevier; 1, 2007: 8-9.
8. Khurana AK. *Comprehensive Ophthalmology. Anatomy and Development of the Eye*. New Delhi: New Age International; 1, 2007: 3-19.
9. Bengoa A., Gutiérrez E., Pérez E. *Atlas Urgencias en Oftalmología*. 2da Ed. Barcelona: Glosa; 1, 2007: 230.



10. Shields C.L., Mashayekhi A., Au A.K., Cysz C., Leahey A., Meadows A.T., Shields J.A. The International Classification of Retinoblastoma Predicts Chemoreduction Success. *Ophthalmology*, 2006; 113 (12): 2276-2280.
11. Shields CL, Shields JA, Shields MB, Augsburger JJ. Prevalence and mechanisms of secondary intraocular pressure elevation in eyes with intraocular tumors. *Ophthalmology*. 1987; 94(7):839—46.
12. Finger PT, Meskin SW, Wisnicki HJ, et al. High-frequency ultrasound of anterior segment retinoblastoma. *Am J Ophthalmol*. 2004; 137(5):944-6.
13. Kvanta A, Steen B, Seregard S. Expression of vascular endothelial growth factor (VEGF) in retinoblastoma but not in posterior uveal melanoma. *Exp Eye Res*. 1996; 63(5): 511-8.
14. Pe'er J, Neufeld M, Baras M, et al. Rubeosis iridis in retinoblastoma. Histologic findings and the possible role of vascular endothelial growth factor in its induction. *Ophthalmology*. 1997; 104 (8):1251-8.
15. Radcliffe N.M., Finger P.T. Eye Cancer Related Glaucoma: Current Concepts. *Survey of Ophthalmology*. 2009; 54 (1): 47-73.
16. Gündüz, K., Müftüoğlu, O., Günalp, İ., Ünal, E., & TACYILDIZ, N. Metastatic retinoblastoma: clinical features, treatment, and prognosis. *Ophthalmology*. 2006; 113(9):1558-1566.
17. Gunduz K, Gunalp I, Yalcindag N, Unal E, Tacyildiz N, Erden E, Geyik P.O. Causes of chemoreduction failure in retinoblastoma and analysis of associated factors leading to eventual treatment with external beam radiotherapy and enucleation. *Ophthalmology*. 2004; 111 (10): 1917-1924.

18. Chintagumpala M., Chevez- Barrios P., Paysse E. A.: Retinoblastoma: Review of Current Management, *the Oncologist*: 2007; 12:1237- 1246.
19. Kvant A, Steen B, Seregard S. Expression of vascular endothelial growth factor (VEGF) in retinoblastoma but not in posterior uveal melanoma. *Exp Eye Res.* 1996;63(5): 511-8
20. Gianotti Antoneli C. B., Steinhorst F., Braga Riberio K. C.: Extraocular Retinoblastoma: A 13- Year Experience, *Cancer* 2003; 98: 1292- 8. (34)
21. Ellsworth RM. The practical management of retinoblastoma. *Trans Am Ophthalmol Soc.* 1969; 67:462—534
22. Shields JA, Shields CL. *Intraocular Tumors: An Atlas and Textbook.* 2nd ed. Philadelphia: Lippincott Williams & Wilkins; 2008; p. 334–351.
23. Gupta R, Vemuganti GK, Reddy VA, et al. Histopathologic risk factors in retinoblastoma in India. *Arch Pathol Lab Med* 2009; 133:1210–1214.

**ANEXO 1**

**FRECUENCIA DE HIPERTENSIÓN OCULAR EN OJOS DE NIÑOS  
ENUCLEADOS POR RETINOBLASTOMA**

Fecha:

Nº Historia:

Edad:

Sexo: Masculino  1 Femenino  2

Duración de la enfermedad:

TRATAMIENTO PREVIO

LATERALIDAD

Clasificación internacional de retinoblastoma (CIR):

A  1 B  2 .C.  3 D  4 E  5

PIO:  mmHg.

Hipertensión ocular: Sí  1 No  2

Extensión extraocular del tumor: Sí  1 No  2

## **ANEXO 2**

### **PROCEDIMIENTO DE TOMA PIO CON TONÓMETRO DE PERKINS**

1. Comprobar que el tonómetro de Perkins esté bien calibrado y que al encenderlo tenga la correcta iluminación.
  
2. Debe preguntar al paciente antes de la toma de la PIO:
  - Si padece algún tipo de alergias medicamentosas, alimentarias o a algún tipo de colorante.
  - Si padece algún tipo de enfermedad infecto-contagiosa.
  - Si toma algún tipo de medicación y si es así de cual se trata.
  - Si ha tenido cirugías oculares previas.
  - Si lleva Lentes de Contacto.
  
3. El paciente va a ser examinado sin corrección; es decir, deberá quitarse sus gafas o lentes de contacto si las llevara.
  
4. La iluminación de la habitación estará en penumbra o muy baja.
  
5. Debemos desinfectar el cono del tonómetro con una toallita impregnada en alcohol y secarlo adecuadamente con una gasa o pañuelo desechable antes de hacer la medición (El tonómetro debe estar desinfectado en una solución emisora de cloro previamente; la limpieza con la toallita de alcohol no suprime la desinfección previa).

6. Instilar una gota de colirio anestésico con fluoresceína (Fluotest) en cada ojo realizar el procedimiento, sujetará del párpado inferior con la mano. Con la otra mano instilará el colirio en el saco conjuntival, teniendo precaución de que ninguna estructura ocular o anexos tengan contacto con el frasco. Debemos asegurarnos de que la gota del colirio caiga en el fondo de saco inferior. A continuación esperar unos 10-30 segundos antes de realizar la medición.

7. Una vez instilado el fluotest, eliminaremos el exceso de colirio limpiándolo con un pañuelo desechable sin frotar los ojos, realizándolo con pequeños toques.

8. El paciente deberá estar acostado con la espalda y la cabeza rectas. Abrirle los ojos suavemente sin realizar presión sobre el globo ocular con una mano y con la otra sujetar el tonómetro.

9. El tonómetro de Perkins se enciende girando la rueda con el que la lectura de la escala esté por encima de cero, entre 5-10 mmHg en el tonómetro. Esto se realiza porque al encender el tonómetro el cono realiza un golpe hacia delante y si este golpe se produjera directamente sobre la córnea del paciente podría llegar a producir una lesión en la córnea (úlceras, erosión etc).



10. Para tomar la PIO del Ojo Derecho (OD):

Se tomara el tonómetro con la mano derecha. Con la mano izquierda abrirá con suavidad los párpados del paciente y apoyándose sobre la órbita y nunca sobre el globo ocular (para evitar falsear la PIO aumentando la presión) a continuación apoyará el cono del tonómetro de Perkins sobre la superficie corneal.


Con el ojo derecho mirará a través de la lente de visualización del tonómetro observará dos semicírculos verdes debido a la fluoresceína. Con el dedo pulgar girará la rueda hacia arriba para que los semicírculos se aproximen y cuando borde interno de ambos este en contacto, entonces se registrará el valor de la escala que equivaldrá al valor de la PIO.

11. Para la exploración del Ojo izquierdo se seguirán los mismos pasos para la medición del ojo derecho salvo que deberá tomar el tonómetro con la mano izquierda y realizar la abertura de los párpados con la mano derecha.

12. Si el resultado de la medición de la PIO, está fuera de los rangos de normalidad (Entre 10 y 20mmHg), podrá estar indicado repetir la medición hasta en tres ocasiones en cada ojo para verificar su valor.

13. Retiramos el tonómetro del ojo y anotamos el valor de la PIO en milímetros de mercurio (mmHg) de cada ojo. Se multiplica la lectura por diez para indicar la tensión mmHg.





**Imagen** Kanski J. J. Oftalmología Clínica. 6º Edición Elsevier España, S.A. 2007.<sup>7</sup>

- a. Presión tonómetro < presión ojo
- b. Presión tonómetro > presión ojo
- c. Presión tonómetro = presión ojo

### **CALIBRACIÓN DEL TONÓMETRO DE PERKINS**

El calibrado del tonómetro de Perkins deberá comprobarse periódicamente o en cualquier momento cuando el profesional crea conveniente realizar una comprobación.

Para ello lo primero que debemos hacer es retirar el asa de batería del tonómetro presionando sobre ambos botones fiadores del mango y retirarlo del instrumento. A continuación insertaremos el prisma en el portaprismas del tonómetro.

Para ajustar la Posición cero del tonómetro, ajustamos la rueda con el pulgar de manera que la lectura de la escala esté por debajo de cero en el grosor completo de una línea de la escala, esto hace que al coger el tonómetro con la mano independientemente de su posición el prisma deberá tender a inclinarse hacia su posición trasera. Después ajustamos la lectura de la escala por encima de cero en el grosor completo de una línea de escala. El prisma deberá tender a inclinarse hacia su posición delantera independientemente de cómo sujetemos el tonómetro.

Compruebe en la posición de 2 gramos: Para realizar una comprobación aproximada, ajuste la rueda de pulgar de manera que la lectura de la escala se encuentre por debajo de la marca 2 en el grosor completo de una línea de escala. Coloque el instrumento sobre una superficie plana y horizontal con el bloque de ajuste debajo del cuerpo y con el cono del prisma hacia arriba. Coloque el plomo de 2 g. con el receso hacia abajo, centrados sobre el cono del prisma y compruebe que lleve el prisma positivamente hacia abajo hasta su posición más baja.