



UNIVERSIDAD NACIONAL AUTÓNOMA DE MÉXICO

FACULTAD DE MEDICINA
DIVISIÓN DE ESTUDIOS DE POSGRADO E INVESTIGACIÓN
SECRETARÍA DE SALUD

INSTITUTO NACIONAL DE PEDIATRÍA

TUBERCULOSIS CAVITARIA EN LACTANTE MENOR:
REPORTE DE UN CASO Y REVISIÓN DE LA LITERATURA

TRABAJO DE INVESTIGACIÓN
QUE PRESENTA LA

DRA. NANCY CAROLINA GÓNGORA BELTRÁN

PARA OBTENER EL TÍTULO DE MÉDICO ESPECIALISTA
EN

PEDIATRÍA

TUTOR DE TESIS:


DRA. VALERIA GÓMEZ TOSCANO




MÉXICO, D.F.

MARZO 2014


**TUBERCULOSIS CAVITARIA EN LACTANTE MENOR: REPORTE
DE UN CASO Y REVISIÓN DE LA LITERATURA**



**DR. ALEJANDRO SERRANO SIERRA
PROFESOR TITULAR DEL CURSO DE
ESPECIALIZACION EN PEDIATRIA**



**DRA. ROSAURA ROSAS VARGAS
DIRECTORA DE ENSEÑANZA**



**DR. LUIS MARTIN GARRIDO GARCIA
JEFE DEL DEPARTAMENTO DE PRE Y POSGRADO**



**DRA. VALERIA GÓMEZ TOSCANO
TUTOR DE TESIS**



DEDICATORIA

A Dios, por guiarme a lo largo de mi carrera, por ser mi fortaleza en los momentos de debilidad y por brindarme una vida llena de aprendizajes, experiencias y sobre todo felicidad.

A mis padres, por apoyarme en todo momento, por haberme dado la oportunidad de tener una excelente educación en el transcurso de mi vida, por todo su amor, apoyo, comprensión y sacrificios. Es por ustedes que soy lo que soy ahora.

A mi hermano, por sus consejos, apoyo, por ser un ejemplo a seguir y por creer en mí.

Arturo, por ser alguien especial en mi vida, y estar siempre ahí para mí incondicionalmente, TA.

AGRADECIMIENTOS

A mis maestros, que influyeron con sus lecciones y experiencias en formarme como una persona de bien y preparada para los retos que pone la vida, por compartir conmigo sus conocimientos y su amistad.

A mis pacientes, gracias por confiar y creer en mí.

Dra. Valeria Gómez Toscano, por su tiempo y conocimientos para la realización de este proyecto de investigación.

Al Instituto Nacional de Pediatría, por abrimme sus puertas al conocimiento, experiencia, y permitirme formar parte de esta gran familia.

INDICE

| | |
|-------------------------------|----|
| 1. RESUMEN | 6 |
| 2. INTRODUCCIÓN | 8 |
| 3. DESCRIPCIÓN DEL CASO | 10 |
| 4. DISCUSIÓN | 13 |
| 5. CONCLUSIONES | 16 |
| 6. BIBLIOGRAFÍA | 17 |

TUBERCULOSIS CAVITARIA EN LACTANTE MENOR: REPORTE DE UN CASO Y REVISIÓN DE LA LITERATURA.

RESUMEN

La tuberculosis constituye un problema de salud pública, especialmente en países en vías de desarrollo. La infección se presenta cuando el *Mycobacterium tuberculosis* ingresa al organismo, y la enfermedad generalmente surge cuando se altera el estado inmunológico ya sea por algún tipo de inmunodeficiencia o por desnutrición. El diagnóstico en los niños se basa en el antecedente de contacto directo, la prueba de la tuberculina, la radiografía de tórax y el hallazgo microbiológico del bacilo. Estos parámetros ayudan a realizar un diagnóstico precoz y tratamiento oportuno, y a disminuir con ello la morbimortalidad. Entre los niños en quienes se detecta infección por *Mycobacterium tuberculosis*, los más pequeños y aquellos con exposición reciente se encuentran en mayor riesgo de progresión a enfermedad. Ésta es precisamente la consecuencia del fracaso de las defensas locales o generales. La tuberculosis pulmonar es la forma más frecuente de presentación. Las adenopatías parahiliares constituyen la principal manifestación radiológica, aunque se puede observar cualquier imagen. Las cavitaciones pueden proceder de una neumonía caseosa o de adenopatías caseificadas, y su frecuencia en el curso de la tuberculosis primaria es escasa. Generalmente estos niños tienen síntomas inespecíficos, reciben antimicrobianos antes de su hospitalización y son diagnosticados tardíamente, lo que retrasa el inicio de los fármacos antituberculosos.

Palabras claves: Tuberculosis infantil, tuberculosis cavitaria infantil, diagnóstico de tuberculosis infantil.

ABSTRACT

Tuberculosis remains a public health problem especially in developing countries. The infection occurs when the *Mycobacterium tuberculosis* enters the body, and the disease usually appears when the immune status is altered either by some form of malnutrition or immunodeficiency. Diagnosis in children is based on a history of direct contact, tuberculin test, chest radiography and microbiological finding of the bacillus. These parameters help to make an early diagnosis and treatment, and thereby decrease morbidity and mortality. Among the children in whom *Mycobacterium tuberculosis* infection is detected, the youngest and those with recent exposure are at greater risk of disease progression. This is precisely the result of the failure of local or general defenses. Pulmonary tuberculosis is the most common presentation. The parahilar lymph nodes are the main radiological manifestation, although you can see any image. Cavitations can come from a caseous pneumonia or a caseating adenopathy and its frequency in the course of primary tuberculosis is scarce. Usually these children have nonspecific symptoms, received antimicrobials before admission and are diagnosed late, delaying the start of anti tuberculosis drugs.

Key words: Tuberculosis in children, children cavitary tuberculosis, diagnosis of childhood tuberculosis.

INTRODUCCIÓN

La tuberculosis constituye un importante problema sanitario a escala mundial. La cifra estimada de nuevos casos en 2012 fue de 8,6 millones, y 1,3 millones murieron por esta causa¹. En México en el mismo año se reportaron 16,169 casos nuevos de tuberculosis, con una incidencia de 23 por 100,000 habitantes por año, una prevalencia de 33 por 100,000 habitantes, y 2,200 muertes debidas a tuberculosis^{2,3}.

Aunque se desconoce su magnitud, se calcula que la tuberculosis infantil representa aproximadamente un 6% de todos los nuevos casos y se concentra mayoritariamente en países de morbilidad elevada. Los niños pueden presentar tuberculosis a cualquier edad, pero lo más frecuente ocurre entre 1 y 4 años. Las notificaciones de casos dependen de la intensidad de la epidemia, la estructura de edades de la población, los instrumentos de diagnóstico disponibles y la medida en que se practique sistemáticamente la localización de contactos⁴. En 2012 el número estimado de casos de tuberculosis en niños (menores de 15 años) fue de 530,000; 74,000 fallecieron por esta causa. Estas cifras representan, respectivamente, el 6% y el 8% de las cifras totales mundiales⁵.

La tuberculosis es producto de la invasión por el complejo *Mycobacterium tuberculosis* (principalmente *Mycobacterium tuberculosis*, *bovis* o *africanum*) a la vía respiratoria. En otras ocasiones puede transmitirse por vía digestiva a través de leche contaminada, lo cual provoca una infección linfohematógena (como sucede con *Mycobacterium bovis*). La invasión de la vía respiratoria se produce por inhalación de gotas de saliva (de 2-10 μm de diámetro) que se expulsan en forma de aerosol, permitiendo así el paso de micobacterias al huésped. En los alvéolos, los bacilos son fagocitados por los macrófagos alveolares, donde permanecen para replicarse cada 25 horas⁶. El progreso a enfermedad clínica se debe a alteraciones en el estado de vacunación, inmunológico, nutricional y a la edad del niño⁷. El equilibrio de éstos mantiene una adecuada respuesta celular dependiente de linfocitos T con una respuesta inmunológica que controla al germen. En los niños inmunocompetentes, esta respuesta inicia en el momento en que el macrófago alveolar y la célula dendrítica presentan el antígeno micobacteriano a los linfocitos T, y con ayuda de la IL-12, producen un clon Th1 que continúa produciendo citocinas (IL-12, TNF- β e INF- γ). Estas sustancias generan macrófagos y linfocitos T activados capaces de fagocitar y digerir a los bacilos intracelulares que los infectaron, lo cual provoca granulomas en el área de infección. Los bacilos que sobreviven a esta reacción permanecen en estado de latencia en el granuloma y producen una *infección tuberculosa*, que se caracteriza por ser asintomática e intransmisible, que deja una huella inmunológica diagnosticada por la prueba de tuberculina. La curación ocurre en el 95% de estos niños inmunocompetentes afectados^{8, 9}. Sin embargo, como algunos bacilos pueden permanecer en estado de latencia en el interior de los macrófagos en los ganglios linfáticos, existe el riesgo de reactivación en alguna etapa de la vida (*tuberculosis latente*). El 5% restante evoluciona a enfermedad pulmonar o

diseminada, sobre todo los menores de 2 años, quienes tienen mayor riesgo de presentar formas graves o extrapulmonares¹⁰

El diagnóstico de tuberculosis en los pacientes pediátricos es un reto debido a la falta de una definición de caso estándar, la dificultad para establecer un diagnóstico definitivo, la frecuencia de enfermedad extrapulmonar en niños pequeños, y en general la menor frecuencia de enfermedad en niños respecto a los adultos¹¹. Así, los niños son una población vulnerable porque generalmente el diagnóstico y el inicio del tratamiento son tardíos. A continuación se describe el caso de una paciente femenina de 5 meses de edad con tuberculosis adquirida con cavitación pulmonar y granuloma a nivel pulmonar, hepático y esplénico.

DESCRIPCIÓN DEL CASO

Lactante femenino de 5 meses de edad, originaria de Guerrero, de medio socioeconómico bajo, con antecedente de nacimiento por vía vaginal sin complicaciones. Madre sana. Padre con tuberculosis pulmonar cuyo diagnóstico se realizó mediante baciloscopia y para lo cual recibió tratamiento primario acortado estrictamente supervisado con cuádruple antifímico (rifampicina, isoniazida, pirazinamida, etambutol), por 2 meses, y continuaba con doble antifímico (isoniazida y rifampicina) hasta el ingreso de la paciente. La baciloscopia después de 1 mes de tratamiento se reportó negativa. La paciente era alimentada al seno materno hasta su valoración, y contaba con esquema de vacunación completo para la edad.

Inició su padecimiento a los 2 meses de edad con tos productiva, cianozante, disneizante y emetizante, además pérdida de 1 kg de peso en 1 mes. Se dio manejo sintomático, sin mejoría. Fue referida al Hospital General de su estado, donde se le dio tratamiento para neumonía probablemente estafilocócica con cefotaxime y dicloxacilina. Posteriormente, por antecedente de contacto con adulto bacilífero, evolución tórpida del cuadro y mala respuesta al manejo antimicrobiano, se sospechó de tuberculosis pulmonar, por lo que se realizó BAAR en jugo gástrico (con reportes negativos) e inició a los 4 meses de edad tratamiento con isoniazida 10mg/kgdía, rifampicina 15mg/kgdía, pirazinamida 25mg/kgdía y etambutol 20mg/kgdía. La paciente presentó picos febriles intermitentes no cuantificados, y a los 20 días de tratamiento presentó derrame pleural derecho. Se le realizó toracocentesis y se drenaron 15 ml de líquido serohemático, sin contar con reporte de citoquímico, citológico, ni cultivos. A los 5 meses de edad fue referida al Instituto Nacional de Pediatría para continuar abordaje y manejo.

A su ingreso se encontró a la exploración física activa, reactiva, con edad aparente menor a la cronológica. Peso 4.6 kg ($p < 2$), talla 62 cm (p_{10} - p_{25}), con desnutrición crónica agudizada moderada. Se le encontró adenopatía ganglionar cervical izquierda de aproximadamente 1 cm de diámetro, regular, no dolorosa a la palpación, móvil, tórax simétrico, campos pulmonares con hipoventilación en región basal derecha, disminución en la transmisión de los sonidos y matidez a la percusión basal derecha, ruidos cardiacos rítmicos de buena intensidad y frecuencia, sin agregados, abdomen blando, depresible, peristalsis presente sin datos de irritación peritoneal, borde hepático palpable a 4 cm por debajo del reborde costal, borde esplénico palpable a 2 cm por debajo del reborde costal, extremidades hipotróficas, íntegras, simétricas.

Se descartó VIH y el test de detección in vitro de interferón- γ frente a *Mycobacterium tuberculosis* fue negativo. Actualmente se encuentra en abordaje por probable inmunodeficiencia primaria, los estudios realizados hasta este momento se han reportado negativos. Inicialmente se solicitó radiografía de tórax, que demostró opacidad homogénea en lóbulo medio derecho (figura 1), se realizó posteriormente tomografía axial computarizada de pulmón de alta resolución

(TACAR), donde se observó extensa área de consolidación parahiliar derecha con broncograma aéreo, patrón en vidrio despulido, bronquiectasias, además de lesión quística en su interior de 4.1 mm en su eje mayor, lesión ocupante de espacio paratraqueal derecho con calcificaciones, con desplazamiento de la tráquea y compresión extrínseca del bronquio principal derecho. Atelectasia en segmento basal posterior izquierdo. Se identificaron lesiones nodulares aisladas en ambos campos pulmonares de bordes espiculados y con presencia de escasa reacción inflamatoria en la periferia. La cisura interpolar de la pleura anterior se observó desviada a la izquierda por aparente disminución de volumen de la región basal del pulmón ipsilateral (Figura 2). En la broncoscopia se observó compresión extrínseca no pulsátil en la cara lateral de tráquea en su tercio medio y granuloma caseoso en emergencia de bronquio principal derecho (Figura 3). Se realizó histopatología de líquido del aspirado broncoalveolar, el cual se encontró con inflamación crónica y células epiteliales descamadas. La tinción de Ziehl-Neelsen fue negativa. La ultrasonografía abdominal reportó hígado de tamaño y situación normal, ecogenicidad heterogénea, con parénquima de aspecto granular, con 3 imágenes redondeadas, hiperecogénicas hasta de 1.9mm de diámetro, con halo hipocogénico periférico en los segmentos III, IV y VII, sin dilatación de la vía biliar intra ni extrahepática. La vesícula biliar no fue valorable, la relación corticomedular se reportó conservada, el bazo de 66 mm con 2 imágenes redondeadas hiperecogénicas, no vascularizadas, de 5.5 mm, con halo hipocogico periférico. Se diagnosticaron, pues, granulomas hepáticos en ambos lóbulos y granulomas esplénicos (Figura 4).

La paciente presentó mejoría durante su evolución y se egresó del servicio con cuádruple tratamiento antifímico.

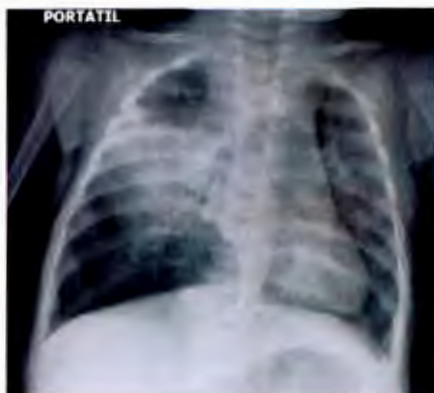

Figura 1. Radiografía de torax

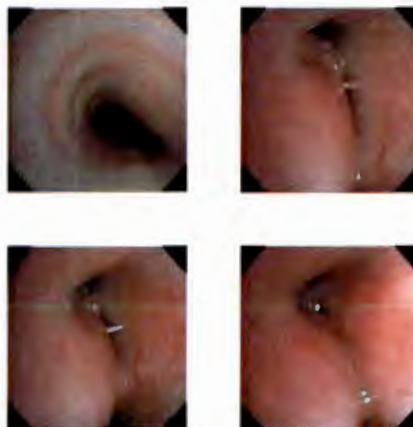

Figura 3. Broncoscopia

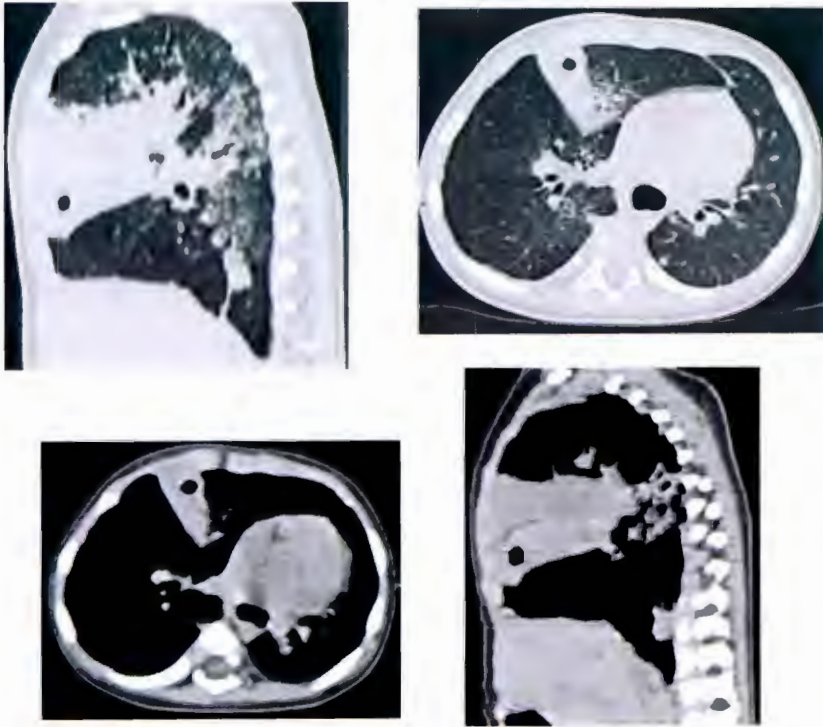


Figura 2. TACAR

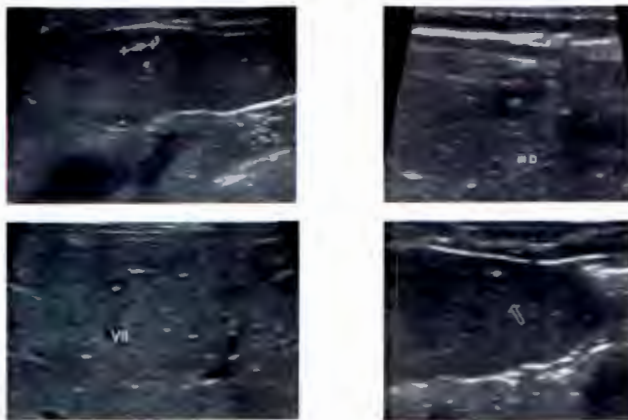


Figura 4. Ultrasonografía abdominal

DISCUSIÓN

El diagnóstico de tuberculosis infantil se basa en una suma de elementos, entre los que destacan el antecedente de contacto, un derivado proteico purificado (PPD) positivo, los estudios de imagen anormales y el hallazgo del *Mycobacterium tuberculosis* por baciloscopia o histopatología compatible¹².

El antecedente del contacto bacilífero es el dato más relevante de la historia clínica. Su importancia radica en la alta contagiosidad que presenta un adulto bacilífero con afectación pulmonar, por lo que la identificación y tratamiento de los casos índice ayuda a disminuir y controlar su incidencia en los niños¹³. Por ende, todo contacto sospechoso deberá estudiarse hasta descartar enfermedad activa. Corresponde tener en cuenta que, mientras más estrecho es el contacto entre el enfermo y el niño, mayor será el riesgo del paciente pediátrico de padecer una infección tuberculosa¹⁴. La paciente cuenta con antecedente de contacto estrecho y prolongado con su padre (a quien se le realizó el diagnóstico de tuberculosis pulmonar 3 meses después del nacimiento de la paciente y hasta entonces inició el tratamiento).

Actualmente, el método de referencia es la confirmación bacteriológica mediante cultivo del *Mycobacterium tuberculosis*, que en los niños está limitado por la naturaleza paucibacilar del padecimiento (por lo que generalmente la microscopía y los cultivos resultan negativos para bacilos ácido-alcohol resistentes), y por los bajos rendimientos obtenidos con las técnicas realizadas para obtener las muestras¹⁵. Los métodos de tinción para reconocer al *Mycobacterium tuberculosis* son el de Ziehl-Neelsen y el de auramina-rodamina¹⁶. La expectoración espontánea (baciloscopia), el método ideal para la obtención del *Mycobacterium tuberculosis* en el adulto, suele ser difícil en niños pequeños, pero existen otros métodos útiles para obtener la muestra. Entre ellos se encuentra el esputo inducido, el lavado broncoalveolar por broncoscopia y el lavado gástrico¹¹. De hecho, a la paciente en su hospitalización previa se le habían realizado 3 lavados gástricos para búsqueda de BAAR, sin embargo fueron negativos.

En pacientes sospechosos, la radiografía de tórax es la clave para el diagnóstico. La presencia de adenopatías intratorácicas o lesiones parenquimatosas que dan la apariencia clínica y radiográfica de una neumonía o atelectasia, son las lesiones más comúnmente vistas en la radiografía de tórax de los niños¹⁷. También se pueden observar otros hallazgos, sobre todo en aquellos con enfermedad tuberculosa o enfermedad tuberculosa primaria progresiva. Uno es el patrón de *consolidación*, que se localiza frecuentemente en los segmentos posteriores de los lóbulos inferiores y es secundario al escaso drenaje linfático. Las *atelectasias* son imágenes radiopacas, triangulares, que producen disminución del volumen pulmonar y desviación ipsilateral del mediastino, secundarias al crecimiento de los ganglios paratraqueales, hiliares derechos o subcarinales; comúnmente se localizan en el lóbulo medio y son unilaterales. Los *tuberculomas* son masas o nódulos formados durante el proceso de contención del bacilo por parte de la

inmunidad celular del individuo, se localizan principalmente en lóbulos superiores y la mayoría se calcifica. El *derrame pleural* es producto de la respuesta de hipersensibilidad retardada secundaria a la presencia de bacilos en la cavidad pleural, es unilateral, de moderada cantidad y sin tabicaciones; algunos autores consideran que este hallazgo es característico de tuberculosis en los adolescentes. La forma *miliar* resulta de una diseminación hematógena y se caracteriza radiológicamente por un patrón micronodular (1-3mm), localizado uniformemente en todos los segmentos pulmonares, es de bordes bien definidos y aparece 6 semanas después de la primoinfección. La *caverna* se caracteriza por una imagen localizada que disminuye la densidad pulmonar, con nivel hidroaéreo en su interior, paredes gruesas y bordes irregulares; esta complicación resulta de la incapacidad del sistema inmunitario para contener la infección, con el drenaje del material caseoso a un bronquio^{18,19}. Con respecto a este último posible hallazgo, se realizó una extensa revisión de la literatura y se encontraron reportes escasos a nivel mundial de tuberculosis cavitaria en niños, desde 1979 hasta 2010 y edades desde 3 meses hasta 7 años. Esto refleja que las cavernas como hallazgo en la tuberculosis infantil es poco frecuente^{20, 21, 22, 23, 24, 25, 26, 27, 28, 29}.

La radiografía suele no ser suficiente, por lo que la tomografía axial computada (TAC) puede ser una herramienta precisa para la identificación de lesiones no visibles en una radiografía convencional³⁰. Las imágenes más sugestivas por TACAR de tuberculosis activa en la población general son cavitaciones, nódulos centrolobulillares o la presencia de un patrón de árbol en gemación³¹. La paciente cursó con distintos patrones radiográficos, como opacidad homogénea en lóbulo medio derecho y derrame pleural derecho. Por persistencia de estos hallazgos en la radiografía de tórax, se realizó TAC de pulmón donde se detallaron los hallazgos previamente mencionados.

Actualmente existen muchas dudas en ciertos aspectos diagnósticos, como la indicación de realizar una u otra técnica para el aislamiento microbiológico (jugo gástrico versus esputo inducido), TAC de tórax o estudio endoscópico. Además, en los últimos años se han realizado modificaciones en la interpretación de las pruebas clásicas, como la prueba de tuberculina, debido a cambios epidemiológicos recientes, y se han producido algunos avances importantes, como el desarrollo de los tests de producción de interferón- γ y las técnicas de biología molecular. No obstante, los métodos disponibles siguen siendo insuficientes para asegurar un abordaje diagnóstico óptimo de esta enfermedad, sobre todo en niños pequeños y en inmunosuprimidos, donde aún hay menor experiencia³².

En resumen, puesto que la paciente persistió con sintomatología respiratoria a pesar de antibioticoterapia adecuada, además del antecedente de contacto con adulto bacilífero, era alta la posibilidad de tuberculosis pulmonar. Se descartó tuberculosis congénita porque la madre se encontraba asintomática y su radiografía de tórax fue normal. Las baciloscopias en jugo gástrico fueron negativas y el test de detección in vitro de interferón- γ frente a *Mycobacterium tuberculosis* fue negativo. Sin embargo, la TACAR, la broncoscopia y la ecografía

abdominal, fueron altamente sugestivos de tuberculosis diseminada, por lo que la paciente inició tratamiento acortado estrictamente supervisado.

CONCLUSIONES

La fisiopatología de la infección tuberculosa en los niños es distinta a los adultos. La multiplicación de bacterias es muy rápida, y debido a la inmadurez de su sistema inmune, tienen un riesgo mayor de progresar de infección a enfermedad y de presentar formas graves y diseminadas de tuberculosis. Los menores de 5 años pueden desarrollar estas formas graves con un mayor riesgo de presentar enfermedad extrapulmonar, fundamentalmente tuberculosis miliar o meníngea en menos de tres meses tras la infección³³. Un niño <1 año de edad tiene una probabilidad del 10-20% de desarrollar tuberculosis diseminada o meníngea en comparación con un niño >2 años de edad que tiene sólo una probabilidad del 0,5%¹⁴.

La importancia del presente caso radica en la rara presentación de caverna en esta edad. En la edad pediátrica es difícil realizar el diagnóstico definitivo de tuberculosis, por lo que conviene mantener una alta sospecha en los casos con alto riesgo, en donde el antecedente epidemiológico, el PPD, la búsqueda de BAAR por baciloscopia en niños mayores o lavados gástrico en los pequeños, y las imágenes radiológicas, son sumamente importantes³⁴.

BIBLIOGRAFÍA:

1. Organización Mundial de la Salud. Informe mundial sobre la tuberculosis 2013. Link: WHO/HTM/TB/2013.15
2. World Health Organization. Data and statistics. 2012.
3. SINAVE/DGE/SALUD 2014. Información preliminar.
4. Organización Mundial de la Salud. Programas y proyectos. 2012
5. Organización Mundial de la Salud. Informe mundial sobre la tuberculosis 2013. Link: WHO/HTM/TB/2013.15
6. Schluger NW, Rom WN. The host immune response to tuberculosis. *Am J Respir Crit Care Med*. 1998;157:679-91
7. Cegielski JP, McMurray DN. The relationship between malnutrition and tuberculosis: evidence from studies in humans and experimental animals. *Int Tuberc Lung Dis*. 2004;8:286-98.
8. Secretaría de salud. Guía práctica para la atención de la tuberculosis en niños, niñas y adolescentes. México 2007. Programa nacional de tuberculosis.
9. Raja A. Immunology of tuberculosis. *Indian J Med Res* 120, October 2004, pp 213-232.
10. Cruz I, Salcedo M. Tuberculosis ganglionar. Experiencia en el Instituto Nacional de Enfermedades Respiratorias. *Arch Pediatr Urug* 2011; 82(1): 18-22
11. Nelson LJ, Wells CD. Global epidemiology of childhood tuberculosis. *Int J Tuberc Lung Dis* 2004; 8:636.
12. Cruz IA, Velásquez JS. Tuberculosis infantil ¿Cómo diagnosticarla?. *Arch Argent Pediatr* 2012;110(2):144-151
13. Gutiérrez CD, Moreno MC, Araya DA, et al. Estudio del niño en contacto con paciente tuberculoso. *Rev Chil Infect* 2010; 27 (5): 423-428
14. Ministry of Health. Guidelines for Tuberculosis Control in New Zealand 2010. Wellington: Ministry of Health. Published in September 2010 by the Ministry of Health. This document is available on the Ministry of Health's website: <http://www.moh.govt.nz>
15. Perez CV. Pediatric tuberculosis: new guidelines and recommendations, *Curr Opin Pediatr* 2012, 24:319 – 328
16. Manual para el diagnóstico bacteriológico de la tuberculosis. Normas y guía técnica. Parte 1 Baciloscopía. OPS/OMS. 2008.
17. Mejía RO. Presentación clínica y radiológica de la tuberculosis pediátrica clinical. *Rev med hondur*, vol. 78, no. 1, 2010.
18. Domínguez DF, Fernández B, Pérez DM, et al. Clínica y radiología de la tuberculosis torácica. *An. Sist. Sanit. Navar*. 2007; 30 (Supl. 2): 33-48.
19. Juárez BM, Zaragoza BK, Criales CJ. Tuberculosis pulmonar. *Anales de Radiología México* 2009;4:319-329.

-
20. Cázares GL, Huerta RJ, Barragán JR, et al. Manejo de la enfermedad cavitaria pulmonar en tres niños. *Rev Mex Pediatr* 2010; 77(1); 17-21
 21. González N, Pawluk V. Tuberculosis cavitaria en niños menores de 5 años. *Arch Argent Pediatr*. v.105 n.2 buenos aires mar./abr. 2007
 22. Casanova BM, Meléndez BE, Simón EG, et al. Tuberculosis cavitaria en el niño. A propósito de una observación. *Vox Paediatrica*, 11,1 (15-18), 2003
 23. Dala SE, Cleaves TF, Velásquez GO. Tuberculosis Cavitaria en un lactante con Meningitis. Reporte de un caso. *Revista Medica Hondurena* - vol. 57 - 1989
 24. Claro M, Alabart N, Fattore M, et al. Tuberculosis pulmonar cavitaria en huésped inmunocompetente. *Arch Argent Pediatr* 2000;98(6):393
 25. Maniar B. Caviting pulmonary tuberculosis below age of 2 year. *Indian pediatrics* 1994;31:181-190
 26. Hest VR, De Vries G, Morbano G, et al. Cavitation tuberculosis in an infant: case report and literatura review. *Pediatr Infect Dis J* 2004; 23(7):667-70
 27. Teeratakulpisam J, Lumbigamon P, Pairojkul S. et al. Cavitory tuberculosis in a Young infant. *Pediatr Infect Dis J* 1994; 13(6):545-546
 28. Harris Vj, Schauf V, Duda F, et al. Fatal tuberculosis in young children. *Pediatr* 1979;63(6):912-914
 29. Vidal LM, De la Vega JF, Baquero AF, et al. Tuberculosis cavitaria en la edad pediátrica. *An Esp Pediatr* 1997; 47: 531-534.
 30. Shingadia D, Novelli V. Diagnosis and treatment of tuberculosis in children. *Lancet Infect Dis*. 2003 Oct;3(10):624-32.
 31. López LA, Garnica TF, López MM. Diagnóstico de tuberculosis pulmonar en pediatría. *Rev Méd-Cient "Luz Vida"*. 2012;3(1):42-47.
 32. Moreno PD, Andrés MA, Altet GN, et al. Diagnóstico de la tuberculosis en la edad pediátrica. Documento de consenso de la Sociedad Española de Infectología Pediátrica (SEIP) y la Sociedad Española de Neumología Pediátrica (SENP). *An Pediatr (Barc)*. 2010;73(3):143.e1-143.e14
 33. Herranz M, Bernaola E. Características de la enfermedad tuberculosa en la infancia. *Anales Sis San Navarra* v.30 supl.2 Pamplona 2007
 34. Miranda GG, Díaz JP, Arancibia PH, et al. Manifestaciones radiográficas de la tuberculosis pulmonar. *Rev. chil. radiol*. v.10 n.4 santiago 2004