



UNIVERSIDAD NACIONAL AUTONOMA DE MEXICO

**FACULTAD DE MEDICINA
DIVISION DE ESTUDIOS DE POSTGRADO E INVESTIGACION
SECRETARIA DE SALUD
INSTITUTO NACIONAL DE PEDIATRIA**

**CONEXIONES ATRIOVENTRICULARES CRUZADAS
(CRISS-CROSS)
INFORME DE SEIS CASOS Y REVISION DE LA LITERATURA**

**TRABAJO DE REVISION
QUE PRESENTA:**

MA. DOLORES GOMEZ MENDOZA

PARA OBTENER EL DIPLOMA DE SUBESPECIALISTA EN:

CARDIOLOGIA PEDIATRICA




MEXICO, D. F.

MAYO 2000

INDICE

	Página
HOJA DE AUTORIZACIÓN	1
INTRODUCCIÓN	2
ANTECEDENTES	6
JUSTIFICACIÓN	6
OBJETIVOS	7
MATERIAL Y METODOS	7
RESULTADOS Y CUADROS	8
DISCUSIÓN	15
BIBLIOGRAFÍA	19

CONEXIONES ATRIOVENTRICULARES CRUZADAS
(CRISS - CROSS)
INFORME DE SEIS CASOS Y REVISION DE LA LITERATURA



DR. PEDRO A. SANCHEZ MARQUEZ
DIRECTOR DE ENSEÑANZA DEL INSTITUTO NACIONAL DE PEDIATRIA



DR. LUIS HESHIKI N.
JEFE DEL DEPARTAMENTO DE PRE Y POSGRADO



DRA. LAURA CAMACHO REYES
MEDICO ADSCRITO AL SERVICIO DE CARDIOLOGÍA



DR. HECTOR OSNAYA MARTÍNEZ
JEFE DE SERVICIO DE CARDIOLOGÍA

1.1. TITULO

***CONEXIONES ATRIOVENTRICULARES
CRUZADAS (CRISS-CROSS) INFORME DE SEIS
CASOS Y REVISION DE LA LITERATURA.***

TESIS: DRA. MA. DOLORES GOMEZ MENDOZA.

***ASESORES: DRA. LAURA CAMACHO REYES.
DR. LUIS MUÑOZ CASTELLANOS.***

***JEFE DE SERVICIO DE CARDIOLOGIA:
DR. HECTOR OSNAYA MARTINEZ.***

1.2. INTRODUCCION

Esta tesis tiene por objeto aportar información sobre los corazones con relaciones atrioventriculares cruzadas, que han recibido la designación de “criss-cross” por Anderson y col. (1) Se trata de un estudio descriptivo y observacional de seis casos de criss-cross en el Instituto Nacional de Pediatría entre enero de 1978 y diciembre de 1998.

Se analizaron la historia clínica y la angiografía en los seis casos y ecocardiograma en dos de los casos.

La información obtenida se comparo con lo descrito en la literatura.

2.1. ANTECEDENTES

La cardiopatía congénita denominada por Anderson y colaboradores ¹ como criss-cross, se caracteriza por el entrecruzamiento de las relaciones atrioventriculares en las que las posiciones de los ventrículos no concuerdan con la de los atrios, que indican el situs del corazón.

Inicialmente esta malformación no fue descrita como criss-cross. Lev y Rowlatt ² en 1961 informaron dos casos y Van Praagh ³ uno en 1966.

Se han señalado dos variantes anatómicas de esta malformación; en una la conexión atrioventricular es concordante con relación atrioventricular discordante y en otra, la conexión atrioventricular es discordante con relación atrioventricular igualmente discordante. ^{4,5}

En esta patología el tabique interventricular adopta una posición horizontal y al estar cruzadas las vías de entrada de ambos ventrículos, la válvula tricúspide ocupa un plano anterior con respecto a la

válvula mitral, que se encuentra en un plano posterior.^{5,6}

El cuadro clínico de los corazones con criss-cross varía considerablemente, dependiendo del tipo de conexiones atrioventriculares y ventrículoarteriales con las que se asocie. En casos de discordancia ventrículoarterial, es decir de transposición de grandes arterias, o de doble salida de ventrículo derecho con arteria pulmonar de calibre normal; o de tronco común, el problema fundamental es la insuficiencia cardiaca. Por el contrario, en las conexiones ventrículoarteriales, sean concordantes o discordantes, pero acompañadas de estenosis o atresia pulmonar, el comportamiento clínico se caracteriza por hipoxia.^{7,8,9}

Los estudios electrocardiográficos o radiológicos de tórax no han sido útiles para orientar el diagnóstico. Pueden sugerir respectivamente crecimiento ventricular derecho y cardiomegalia: el flujo pulmonar puede estar aumentado o disminuido, lo que depende del grado de estenosis pulmonar.^{2,4,5,9}

El ecocardiograma ha sido el mejor método de diagnóstico como estudio no invasivo ¹⁰. Danielson y col. ¹¹ en 1979 publicaron un caso de criss-cross con diagnosticado solo con estudio ecocardiográfico y corroborado por angiocardiograma..

La angiografía es un método invasivo que también permite realizar el diagnóstico como lo señaló Anderson en 1974. ¹ La inyección de sustancia opaca en las aurículas muestra el tipo de conexiones atrioventriculares y ventriculoarteriales, además de revelar la posición recíproca de los ventrículos: superior e izquierdo el derecho e inferior y derecho el izquierdo. ^{1,2,4,5,7,12}

Las variaciones anatómicas de esta cardiopatía han hecho necesario individualizar el tratamiento quirúrgico, tomando en cuenta el tipo de conexiones atrioventriculares, el de las conexiones ventriculoarteriales y además, los defectos septales o valvulares asociados. ¹¹

Anderson propuso una explicación embriológica consistente en una rotación del corazón sobre su eje

longitudinal en sentido anteroposterior que ocurre después de haberse establecido las conexiones atrioventriculares.¹³

2.2. JUSTIFICACION

En el Instituto Nacional de Pediatría no existe revisión previa de esta malformación caracterizada por conexiones atrioventriculares cruzadas descrita en la literatura como criss-cross.

Se estudiaron seis casos, cifra que supera a las pequeñas series publicadas por otros autores, excepto la serie de Héry y colaboradores en Montreal, quienes estudiaron 17 casos.¹⁰

3. OBJETIVOS

-Conocer las características anatómicas de seis casos de criss-cross.

-Describir las características clínicas de estos pacientes.

-Correlacionar los datos clínicos, electrocardiográficos y hemodinámicos de esta malformación.

4. MATERIAL Y METODOS

En este trabajo se incluyen seis casos de conexiones atrioventriculares cruzadas (criss-cross) concordantes y discordantes.

En cada uno de los casos se analiza el situs visceral, la conexión atrioventricular, la conexión ventriculoarterial y las malformaciones asociadas.

CUADRO I
HALLAZGOS CLINICOS Y DE GABINETE EN
PACIENTE CONEXIONES ATRIOVENTRICULARES CRUZADAS.
INSTITUTO NACIONAL DE PEDIATRIA.

HALLAZGO	CASO 1 BSH	CASO 2 PSJA	CASO 3 CRJ	CASO 4 HAN	CASO 5 AMG	CASO 6 RNJC
Edad	2m..	4m.	1°.7m.	18d.	3m.	6m.
Sexo	M	M	F	M	M	M
Cianosis	Si	no	No	no	si	Si
Insuficiencia Cardiac	Si	no	Si	si	si	No
Exploracion fisica (soplo)	Holostótico 2EII G2/6 2r único	holostótico 4EID g2/6 2r acentuado	Sistótico 4EID G2/6 2r acentuado	sistótico en 2°. y 4EII 2r acentuado	holostótico 4EII G3/6 2r acentuado	Sistótico eyectivo 2EII G2/6 2r unico
ECG crecimiento	Hipertrofia de ventriculo derecho	auricula izq. y ventriculo derecho	Ventriculo derecho	auricula derecha y ventriculo derecho	hipertrofia biventricular	Ventriculo derecho
RX crecimiento	Levocardia cardiomegalia GI flujo pulmonar disminuido	Dextrocardia cardiomegalia GI flujo pulmonar aumentado	Dextrocardia cardiomegalia G III flujo pulmonar aumentado	Levocardia cardiomegalia GIV flujo pulmonar aumentado	Levocardia cardiomegalia GII congestion venocapilar	Levocardia cardiomegalia GI flujo pulmonar disminuido

CUADRO II
HALLAZGOS ANGIOGRAFICOS DE PACIENTES CON CONEXIONES
ATRIOVENTRICULARES CRUZADAS. INSTITUTO NACIONAL DE
PEDIATRIA.

PACIENTE	SITUS	CONEXIÓN AV	CONEXIÓN VA	MALFORMACIÓN ASOCIADA
BSH (1)	Solitus	Concordante	Atresia pulmonar, colaterales aorto-pulmonares	CIV infundibular
PSJA (2)	Solitus (dextrocardia)	Concordante	Concordante	CIV infundibular
CRJ (3)	Inversus	Concordante	Concordante	CIV infundibular, CIA
HAN (4)	Solitus	Concordante	Concordante	CIA, CIV, PCA, coartación aórtica ligera
AMG (5)	Solitus	Discordante	Concordante	CIV membranosa, ventrículo derecho hipoplásico, estenosis mitral
RNJC (6)	Solitus	Discordante	Doble salida de ventrículo derecho, aorta ant. pulmonar posterior	Estenosis pulmonar, CIV, PCA

PCA= Persistencia de conducto arterioso

CIA= Comunicación interauricular

CIV= Comunicación interventricular

* En todos los pacientes el ventrículo derecho se encontró superior y horizontal al izquierdo..

CUADRO III
DIAGNOSTICO Y EVOLUCION DE PACIENTES CON CONEXIONES
ATRIOVENTRICULARES CRUZADAS

PACIENTE	DIAGNOSTICO	TRATAMIENTO	EVOLUCION
BSH (1) 2m.	Solitus Criss-cross concordante Atresia pulmonar, colaterales aorto- pulmonares, CIV		Fallecio
PSJA (2) 4m.	Dextrocardia, Solitus Criss-cross concordante CIV	Tx Anticongestivo Seguimiento por consulta externa.	No regreso a la Consulta.
CRJ (3) 1^a.7m.	Situs Inversus Criss-cross concordante CIV, CIA.	Constricción de arteria pulmonar. Control por consulta Externa.	Pendiente cirugía correctiva, Ultimo Ecocardiograma, CIV y CIA de 9 mm.
HAN(4) 18d.	Solitus Criss-cross concordante, CIA, CIV, Co.Ao. ligera, PCA	Cierre de Conducto arterioso, Co Ao. En vigilancia. Tx anticongestivo. Control por consulta externa.	CoAo. Sin repercusión. Gradiente de 25 mm Hg. Actualmente. Cierre espontaneo de CIV, CIA.
AMG (5) 3m.	Solitus Criss-cross discordante, Ventrículo derecho hipoplásico, estenosis mitral, CIV.	Septostomía quirúrgica.	Fallecio
RNJC (6) 6m.	Solitus Criss-cross discordante. DSVD, Estenosis pulmonar, CIV, PCA.		Fallecio.

*CIV Comunicación interventricular.

*CIA Comunicación interauricular.

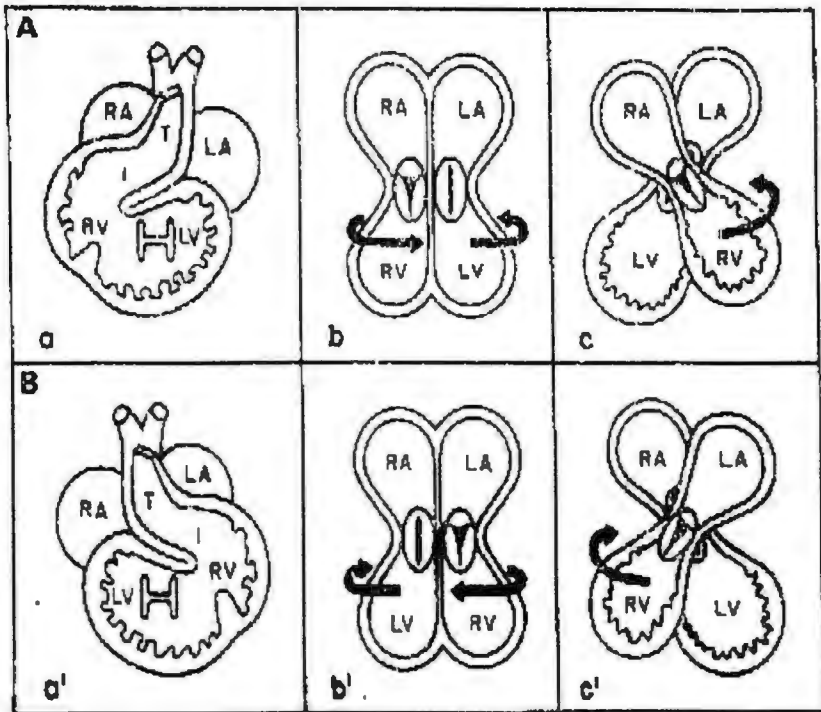
*CoAo. Coartación aórtica.

*PCA persistencia de conducto arterioso.

*DSVD Doble salida ventricular derecha.

DIAGRAMA DE CONEXIONES ATRIOVENTRICULARES CRUZADAS (CRISS-CROSS).

Esquema autorizado por Dr. Luis Muñoz
Castellanos. *Am. Herat J.* 1980;99:163.



Diagrams of morphogenesis of crossed atrioventricular connections. A D-loop (a) establishes concordant atrioventricular connections (b) before the abnormal rotation of both ventricles (c). Below an L-loop (a') which originates discordant atrioventricular connections (b') before the abnormal rotation of the ventricles (c').

RA= morphological right atrium; LA= morphological left atrium; RV= morphological right ventricle; LV= morphological left ventricle; I= infundibulum; T= truncus.

9. RESULTADOS

De seis pacientes estudiados, cinco eran del sexo masculino y uno del sexo femenino. El diagnóstico en cinco fue en etapa de lactante menor y uno en etapa de lactante mayor. Tres presentaron cianosis desde el nacimiento y cuatro tuvieron insuficiencia cardiaca. (CUADRO I)

El situs fue solitus en cinco pacientes (uno con dextrocardia) e inversus en uno.

La conexión atrioventricular fue concordante en cuatro y discordante en dos pacientes. En todos el ventrículo izquierdo tuvo ubicación inferior en relación al ventrículo derecho; el tabique interventricular mostró una porción horizontal. La válvula tricúspide fue anterior y la mitral posterior.

La conexión ventriculoarterial fue concordante en cuatro; en un caso se observó ausencia de conexión del ventrículo derecho con la arteria pulmonar (atresia pulmonar) y colaterales aortopulmonares; en uno doble

salida ventricular derecha (DSVD) con aorta anterior y pulmonar posterior con estenosis pulmonar .

De las anomalías asociadas los seis pacientes tenían comunicación interventricular (CIV)), dos comunicación interauricular (CIA), dos persistencia de conducto arterioso (PCA) , uno pseudocoartación aórtica y uno ventrículo derecho hipoplásico. (CUADRO II)

En los cuatro pacientes con conexión atrioventricular concordante; se ausculto en dos una variedad de soplo sistólico en segundo y cuarto espacio intercostal izquierdo y en otros dos una variedad de soplo sistólico en segundo y cuarto espacio intercostal derecho (dextrocardia, situs inversus). El segundo ruido fue único en dos y acentuado en dos.

Electrocardiográficamente uno presentó crecimiento atrial derecho y uno izquierdo; los cuatro presentaron crecimiento ventricular derecho.

Radiologicamente dos casos presentaron levocardia y dos dextrocardia; la cardiomegalia fue, GI en uno, GII en dos y GIV en uno.

De los dos pacientes con conexión atrioventricular discordante, se auscultó en uno soplo holosistólico en el cuarto espacio intercostal izquierdo y un segundo ruido acentuado; el segundo paciente tenía un soplo sistólico expulsivo en el segundo espacio intercostal izquierdo y un segundo ruido único.

Electrocardiográficamente uno presentó hipertrofia biventricular y otro hipertrofia ventricular derecha.

Radiologicamente los dos tenían levocardia y el grado de cardiomegalia fue G I y II respectivamente. (CUADRO I)

Cinco de los pacientes desarrollaron hipertensión arterial pulmonar severa; otro presentó hipoflujo pulmonar.

El diagnóstico se realizó por ecocardiografía en dos pacientes y se confirmó en los seis por angiografía. Tres pacientes fueron sometidos a cirugía, efectuándose a cada uno: cierre de conducto arterioso, constricción de arteria pulmonar y septostomía atrial.

Tres pacientes fallecieron; uno de ellos en el postoperatorio a la cirugía (septostomía) y los otros dos posterior al diagnóstico.

Dos pacientes continúan en control por la consulta externa; uno en espera de corrección total y el otro presentó obliteración espontánea de las comunicaciones interauricular e interventricular. (CUADRO III)

10. DISCUSION

EMBRIOLOGIA

El problema de las conexiones atrioventriculares cruzadas ocurre independientemente del proceso o fase de septación del tubo cardiaco primitivo. No obstante que las conexiones entre aurículas y ventrículos son concordantes en la mayor parte de los casos de esta malformación, la posición de cada ventrículo es anormal, es decir el ventrículo derecho se sitúa a la izquierda y por encima del ventrículo izquierdo y el ventrículo izquierdo se ubica a la derecha y por debajo del ventrículo derecho, lo que explica que el tabique interventricular adquiera una posición horizontal. En otras palabras, la incurvación del asa bulboventricular se acompaña de un giro adicional por el cual el ventrículo derecho y el izquierdo toman posiciones anormales. Si además la septación es anormal, se asociarán defectos como la comunicación interventricular

o la interauricular, además de la relación defectuosa señalada.

Asimismo se pueden agregar defectos de conexión ventriculoarterial, tales como transposición de grandes arterias, o como doble salida de ventrículo derecho, que a su vez pueden cursar con partición igual o desigual de las grandes arterias, o con vía única de salida, es decir, tronco arterial común persistente.

Por otra parte la revisión de la literatura del tema indica que el defecto que acompaña invariablemente a la malformación criss-cross, es la comunicación interventricular infundibular. Aunque en una serie se ha señalado que puede ser membranosa⁴ o incluso multiple.⁷

ANATOMIA

El defecto agregado al problema de criss-cross en la serie estudiada fue comunicación interventricular presente en los seis casos. En cinco casos el defecto fue infundibular y en un caso perimembranoso, aun cuando se ha

señalado que lo más frecuente es de tipo infundibular. En un caso la comunicación interventricular se cerró espontáneamente junto con una comunicación interauricular, hecho que no se ha descrito anteriormente de acuerdo a la literatura revisada.

Otras asociaciones son; persistencia de conducto arterioso como en dos de los casos, y coartación aórtica como en un caso. Estenosis pulmonar y atresia pulmonar como en dos de los casos, ventrículo derecho hipoplásico como en un caso y anomalías coronarias, como en un caso que tenía ostium único.

Aun cuando cuatro pacientes tenían una conexión atrioventricular concordante y dos discordante, su expresión clínica fue de lo más variado, debido a las asociaciones y al mismo tiempo, al situs. Efectivamente hubo casos con atresia pulmonar, estenosis pulmonar, estenosis mitral, ventrículo derecho hipoplásico, PCA, CIA, coartación aórtica y todos tenían comunicación interventricular. Los eventos clínicos importantes fueron cianosis

desarrollada en tres de los casos e insuficiencia cardiaca en los otros tres casos.

Electrocardiograficamente todos mostraron crecimiento e hipertrofia de ventrículo derecho, aun en situs inversus y dextrocardia.

Radiologicamente el flujo pulmonar fue aumentado en cuatro casos debido a la asociación con defectos septales y conducto arterioso persistente y disminuido en dos por atresia o estenosis pulmonar.

El criss-cross es una patología poco frecuente, con manifestaciones clínicas multiples que dependen de las lesiones asociadas. Actualmente es posible su diagnóstico por ecocardiografía, y su corrección quirúrgica, la cual depende de las lesiones asociadas.

11. BIBLIOGRAFIA

- 1.-Anderson R H, Shinebourne EA, Gerlis L M. Criss-cross atrioventricular relationships producing paradoxical atrioventricular concordance or discordance, *Circulation* 1974;50:176**
- 2.-Lev, M., and Rowlatt, U. F.: *The pathologic anatomy of mixed levocardia. A review of thirteen cases of atrial or ventricular inversion with or without corrected transposition, Am. J. Cardiol* 9:216, 1961.**
- 3.- Van Praagh R, and Van Praagh S. *Isolated ventricular inversion. A consideration of the morphogenesis definition and diagnosis of nontransposed and transposed great arteries, Am. J. Cardiol* 1966;17:395**
- 4.-Anderson KR, Lie JT, Sieg K, Hagler DJ, Ritter DG, Davis G D. *A Criss- Cross Heart. Detailed anatomic description and discussion of morphogenesis. Mayo Clin. Proc* 1977;52:569-75**

11.BIBLIOGRAFIA

5.-Attíe F, Muñoz Castellanos L, Ovseyevitz J, Flores Delgado I. Crossed atrioventricular connections. Am Heart J. 1980;99:163-72

6.-Sieg K, Hagler DJ, McGoom DC, Maloney JD, Seward JB. straddling right atrioventricular valve in criss-cross atrioventricular relationship. Mayo Clin Proc 1977;52:561-68

7.-Cabrera A, Alvarez J, Abad I, Vázquez C, Pastor E. Criss-cross con dextrocardia y concordancia atrioventricular. An Esp Pediatr 1983;18 (1):68-71

8.-Otero Coto E, Wilkinson J L, Dickinson DF, Rofilanchas JJ. Gross distortion of atrioventricular and ventriculo arterial relations associated with left juxtaposition of atrial appendages. Bizarre form of atrioventricular criss-cross. British Heart Journal, 1979;41:486-92

11.BIBLIOGRAFIA

9.-Tadavarthy SM, Fromanek A, Castañeda-Zuñiga W, Moller JH, Edwards JE, Amplatz K. The three types of criss-cross heart: a simple rotational anomaly. Brit J. Radiol 1981;54:736-41

10.-Héry E, Jiménez M, Didier D, van Doesburg N. Echocardiographic and angiographic findings in superior-inferior cardiac ventricles. Am J. Cardiol 1989;63:1385-89

11.-Danielson GK, Tabry IF, Ritter DC, Fulton RE. Surgical repair of criss-cross heart with straddling atrioventricular valve. J. Thorac Cardiovasc Surg 1995;77 (6):847-51

12.-Nagatsu M, Harada Y, Takeuchi T, Goto ., Ota Y. Can concordant criss-cross heart be ameliorated by hemodynamic changes? Ann Thorac Surg 1995;60:699-701

11.BIBLIOGRAFIA

13.-Shinebourne E, Macartney FJ, Anderson RH. Secuential chamber localization-ligica approach to diagnosis in congenital heart disease. Br H J 1976;38:327-40