



UNIVERSIDAD NACIONAL AUTONOMA DE MEXICO

FACULTAD DE MEDICINA
DIVISION DE POSGRADO E INVESTIGACION
SECRETARIA DE SALUD
INSTITUTO NACIONAL DE PEDIATRIA

MALFORMACIONES RENALES ASOCIADAS A MALFORMACIONES DE OIDO. REVISION DE LA LITERATURA

TESIS

PARA OBTENER EL DIPLOMA DE
ESPECIALISTA EN PEDIATRIA

PRESENTA:
DR. ELIAS DUCK HERNANDEZ

TUTOR DE TESIS:
DR. CARLOS RAMOS HERRERA


CO TUTOR:
DR. IGNACIO MORA

MEXICO D.F. FEBRERO 2008



**MALFORMACIONES RENALES ASOCIADAS CON MALFORMACIONES DE
OIDO. REVISION DE LA LITERATURA.**

HOJA DE FIRMAS



**DR. GUILLERMO SOLOMON SANTIBAÑEZ
PROFESOR TITULAR DEL CURSO DE PEDIATRIA**



**DR. JOSE N. REYNES MANZUR.
DIRECTOR DE ENSEÑANZA.**



**DRA. MIRELLA VAZQUEZ RIVERA.
DEPARTAMENTO DE PRE Y POST GRADO.**



**DR. CARLOS RAMOS HERRERA.
TUTOR DE TESIS.**



**DR. IGNACIO MORA MAGAÑA.
CO TUTOR DE TESIS.**



**Encomiéndate a Dios de todo corazón, que muchas veces suele llover
sus misericordias en el tiempo que están más secas las esperanzas.**

Miguel de Cervantes Saavedra.

A Dios... por rodearme de tan maravillosas personas, por estar siempre conmigo.

A mis padres... por ser el ejemplo y apoyo en toda ocasión, por su orientación, amor y comprensión.

A mi hermana... por su apoyo, tolerancia y cuidados en mis post guardias.

A Mis padrinos y a Mi pediatra, personas especiales que me apoyaron, aconsejaron y guiaron. Un gran ejemplo.

A mis profesores... por su enseñanza personal y profesional.

A ese grupo especial de personas que hicieron de la residencia una grata experiencia de vida, un momento inolvidable, a mis amigos.

INDICE

	PAGINA
MARCO TEORICO.....	5
ESTRATEGIA DE BUSQUEDA DE LA INFORMACION.....	14
REPORTE DE LA LITERATURA	15
RESULTADOS	18
ANEXOS.....	21
BIBLIOGRAFIA.....	27

MALFORMACIONES RENALES ASOCIADAS CON MALFORMACIONES DE OÍDO. REVISIÓN DE LA LITERATURA.

MARCO TEÓRICO.

Los apéndices preauriculares son anomalías aisladas relativamente comunes, y en general, son solo de importancia cosmética, pero en ocasiones se asocian a malformaciones en cara, oído, riñones y alteraciones auditivas. (1). Oídos hipoplásicos y malformados, son componentes comunes en síndromes con malformaciones, incluyendo las cromosomopatías (2). Las malformaciones de oído se presentan con gran variabilidad, desde hipoplasia con mínimas malformaciones estructurales hasta la malformación total de oído o su ausencia (anotia) (3).

La prevalencia de las malformaciones de oído reportada en la literatura es variable y puede ser tan baja como del 0.5 al 1 % o hasta del 6% dependiendo de la fuente consultada y población estudiada (1,2,3,4,5). Los senos preauriculares ocurren aproximadamente en el 1% de la raza blanca, 5% en la raza negra y 10% en raza oriental y son heredados de forma dominante incompleta (4).

Estas malformaciones, uni o bilaterales, se caracterizan por modificaciones y/o desarrollo incompleto del pabellón auricular, conducto

auditivo externo, oído medio y, a veces, se combina con malformaciones del oído interno.

Tienen una incidencia de 1 por cada 10 000 nacimientos, son más frecuentes en el varón y en forma bilateral. Debemos también mencionar que la atresia aural congénita puede asociarse a otras anomalías en otros sistemas orgánicos, ya sea por trastornos genéticos, cromosómicos o teratógenos ambientales (6).

Las malformaciones del oído, se pueden clasificar según Altman, en:

1. Malformaciones menores del pabellón y conducto auditivo externo.
2. Malformaciones moderadas del oído externo y oído medio.
3. Malformaciones graves del oído externo y oído medio.
4. Síndromes disgenésicos asociados.

En el primer grupo el pabellón auricular puede ser normal, o bien, presentar modificaciones leves o parciales en cuanto a relieves, especialmente el trago y hélix, y que además puede asociarse, o no, con modificaciones del conducto auditivo externo en cuanto a su diámetro y orientación. La membrana timpánica y la cadena osicular generalmente no presentan alteraciones.

El segundo grupo comprende deformidades del pabellón, representadas por microtias que pueden ser del grado I, II y III, del conducto auditivo externo que puede ser hipoplásico o aplásico, o terminar en fondo de saco,

coexistiendo o no con trayectos fistulosos que conducen a una membrana timpánica rudimentaria. Esto generalmente coexiste con hipoplasia del hueso timpanal. La neumatización de la mastoides puede ser normal, escleroneúmica, esclerosa o ausente, con antro mínimo o inexistente. Las anomalías osiculares son más frecuentes y graves, a menudo hipoplásicos deformados, anquilosados o formar una sola pieza entre el martillo y el yunque o estar fijados a la pared del receso epitimpánico. El yunque puede estar en discontinuidad con el estribo, éste puede faltar en parte o estar anquilosado a la platina o ser dehiscente.

El tercer grupo incluye una marcada alteración del pabellón hasta quedar limitada a un rodete cutáneo cartilaginoso o la presencia única del lóbul. La anotia es rara. El CAE es aplásico.

El último grupo representado por el 15 % aproximadamente del grupo asociado a síndromes disgenésicos, como son:

- Disostosis Mandibulofacial o Síndrome de Treacher Collins.
- Disostosis Acrofacial o Síndrome de Nager.
- Displasia Oculoauriculovertebral o Síndrome de Goldenhar.
- Disostosis Craneofacial o Síndrome de Crouzon.
- Acrocefalosindactilia o Síndrome de Apert.

Desde el punto de vista semiológico, es importante determinar por medio de la inspección en el momento del nacimiento, si la malformación auricular es

uni o bilateral, apreciar la ubicación del pabellón que puede implantarse anterior o inferiormente, además la forma del mismo, que puede variar desde microtia, hasta el hallazgo de solo el lóbulo, o un rodete cutáneo o la anotia. A veces coexisten con fistulas periauriculares. El CAE puede presentarse con una estenosis (grupo 1) hasta la agenesia (grupo 3 y 4), en ocasiones puede observarse un meato auditivo que termina en fondo de saco. También deben observarse las mastoides, ya que su punta y cara externa nos orientan en cuanto al desarrollo del oído medio.

El examen funcional de la audición debe investigarse en forma temprana, tanto en las malformaciones unilaterales, como las bilaterales. La audiometría por respuestas evocadas es la regla, y debe realizarse en los 3 primeros meses de vida. Como sabemos, la vía acústica se mieliniza y los centros de audición y lenguaje maduran en los 3 primeros meses de vida como respuesta a estímulos acústicos, de allí que sin estimulación temprana no hay posibilidades de desarrollo neurológico de estos centros. Generalmente los grupos 2, 3 y 4 cursan con hipoacusias conductivas entre 50 y 70 dB, y además pueden coexistir con malformaciones del oído interno, que se traducen en hipoacusias mixtas, con pérdidas auditivas mayores, entre 80 y 90 dB. La audiometría subjetiva por juego y la timpanometría se emplean después de los 3 años. El examen radiológico consiste en solicitar posiciones de Schuller, Chausse III y Stenvers para evaluar el estado de la neumatización de la mastoides, posición del seno lateral y fosa cerebral media, antro mastoideo, cavidad timpánica y la presencia de huesecillos, desarrollo del hueso timpanal, ubicación del cóndilo del maxilar inferior, desarrollo del oído interno, etc.

La tomografía computada hipocicloidal del hueso temporal informa sobre el estado del oído medio, oído interno y mastoides. Estos estudios deben ser solicitados recién después de los 3 años ya que a esa edad la mastoides se encuentra neumatizada. Además deben realizarse estudios genéticos y descartar malformaciones en otros sistemas (6).

Las malformaciones del conducto auditivo o auriculares mas comunes en los recién nacidos son los apéndices preauriculares y la microtia.

Los apéndices preauriculares son anomalías congénitas del pabellón auricular que se presentan con relativa frecuencia, consisten en simples prominencias de piel excesiva hasta amplias y complejas malformaciones de piel y cartílago (7). Entre sus causas están:

- Familiar (tendencia hereditaria a tener este rasgo facial)
- Algunos síndromes genéticos tienen estos apéndices u hoyuelos como una de sus características
- Conducto de los senos paranasales (conexión anormal entre la piel y el tejido subyacente)

En cuanto a la microtia su frecuencia de presentación varía de acuerdo a la extensión de la deformidad. Se presentan anormalidades graves en aproximadamente 1:7000 a 1:8000 nacimientos vivos, aunque existen reportes de que varía en determinados grupos étnicos ej. Entre los japoneses ocurre en 1:900 a 1200 nacimientos. Se han postulado factores hereditarios y factores

específicos. Hay interrelaciones morfológicas, anatómicas y genéticas entre las orejas micróticas, en jareta o en asa, que demuestran que esas deformaciones están relacionadas y pueden ser hereditarias. Algunos de carácter dominante, como las fistulas preauriculares y la combinación de fistulas, apéndices preauriculares, oreja excavada y sordera (8).

Las deformaciones auriculares se encuentran en las familias que presentan síndromes como: disostosis mandibulo-facial (Sx. Treacher Collins), fistulas del paladar (con una frecuencia de malformación auricular asociada de 10%) y microsomnia craneofacial en 25%. A pesar que estudios más recientes han reportado aberraciones cromosómicas, se sabe que la etiología es multifactorial, con sólo 5.7% de riesgo de presentación. Es un hecho bien conocido la sordera y microtia ocasionales como consecuencia de rubéola sufrida durante el primer trimestre del embarazo. De igual forma, ciertas drogas administradas durante ese mismo lapso pueden causar las mismas anomalías, principalmente la ingestión de talidomida (8).

Una teoría clásica refiere que las anormalidades del desarrollo de la oreja son consideradas consecuencia de la isquemia hística resultante de la obliteración de la arteria estapediana. La microtia es casi el doble más frecuente en los hombres que en las mujeres; la relación oreja derecha-izquierda-bilateral es de 5:3:1 (8).

CLASIFICACIÓN.

Numerosos esquemas de clasificación se han propuesto para la microtia. Existen cinco grados para las deformidades auriculares externas, con relación a la escala descendente de gravedad, que son aceptadas internacionalmente

- I. Anotia
- II. Microtia (hipoplasia completa) (Ver imagen no 1 en anexo.)
 - a. Con atresia del conducto auditivo externo
 - b. Sin atresia del conducto auditivo externo
- III. Hipoplasia del tercio medio de la oreja (Ver imagen no. 2 en anexo.)
- IV. Hipoplasia del tercio superior de la oreja (Ver imagen no.3 en anexo.)
 - a. Oreja constreñida (oreja en copa o asa)
 - b. Criptotia
 - c. Hipoplasia del tercio superior completo
- V. Orejas prominentes

Todas estas pueden presentarse en forma unilateral o bilateral

En la literatura internacional se describe una frecuencia de Anomalías Congénitas Renales del 10% de la población general, entre ellas, las displasias e hipoplasias renales son responsables del 20% de los casos

Entre las malformaciones renales mas comunes presentadas en pacientes sin diagnostico sindromatico tenemos las siguientes: agenesia renal congénita, puede ser lateral (izquierda o derecha) con una frecuencia de 1:1000 o bilateral con frecuencia de 0.3:1000; la *agenesia renal congénita bilateral* es incompatible con la vida. Riñón en herradura con frecuencia de 1:600; Duplicación de vías urinarias superiores, La duplicación de la parte abdominal del uréter y de la pelvis renal son frecuentes, no así riñones supernumerarios.

Estas patologías congénitas están íntimamente relacionadas con una yema ureteral anómala (*casi siempre bífida*).

En 1957 Wilson noto y describió la asociación entre malformaciones de oído y enfermedad renal a pesar de los reportes de dicha asociación, su significancia clínica no es clara (4), motivo por el cual durante años, en la practica medica se ha realizado un abordaje mediante métodos de imagen, en este caso ultrasonidos, cistouretrografias, e incluso tomografias, en busca de malformaciones renales a todo paciente que se presenta con algún tipo de malformación en oído, ya sea interno, medio o externo, y cualquiera que esta sea. Así pues, en los últimos años, hay controversia en la literatura sobre este tema, misma que expongo a continuación.

Entre las malformaciones más comunes relacionadas con malformaciones de oído encontradas, tenemos: labio paladar hendido, defectos cardiacos, alteraciones oculares, alteraciones en extremidades, alteraciones renales, holoprosencefalia, atresia esofágica o anal (1).

La asociación entre las malformaciones de oído y las renales se han descrito desde 1957, aun no ha sido determinada dicha relación, hereditaria o no. Los apéndices preauriculares, protuberancias en helix o trago, son los hallazgos más comunes en el periodo neonatal y se consideran de poca importancia clínica. Sin embargo, hay estudios que demuestran que la incidencia de malformaciones de oído o conducto auditivo o alteraciones en audición sensorial con malformaciones renales se encuentra incrementada (9). Con respecto a la asociación entre las anomalías del oído externo y las malformaciones renales hay un consenso general en la necesidad de descartar malformaciones renales, algunos expertos recomiendan que no hay necesidad de realizar ultrasonido renal si no hay otras asociaciones o dismorfias (10).

Debido a estudios recientes donde se reporta una prevalencia del 8.6% de malformaciones en el tracto urinario en los niños con apéndices preauriculares y se ha recomendado por la misma razón la realización de un ultrasonido renal rutinario en este tipo de niños, (1,9)

ESTRATEGIA DE BUSQUEDA.

Se buscó en PubMed (<http://www.pubmed.com>) con las palabras: (microtia, ear, malformation, renal malformation, kidney malformation, ear abnormalities). En Imbiomed (<http://www.imbiomed.com>) con las palabras microtia, ear, malformation, renal malformation, kidney malformation, ear abnormalities. Solamente se obtuvieron 6 artículos que incluían dicha asociación y que son los que se refieren en este documento.

Se presenta en el anexo el cuadro numero 1, el cual resume los resultados de los diferentes estudios existentes que muestran la relación entre malformaciones de oído y riñón.

Alexander et al, describen que 4.3% de sus pacientes con malformación de oído tienen una anomalía renal significativa por ultrasonograma (reporta hidronefrosis secundaria a reflujo vesicoureteral, agenesia de riñón izquierdo, y displasia de arteria renal derecha) motivo por el cual dicho autor recomienda el uso de ultrasonografía para descartar anomalías renales en pacientes con malformaciones de oído. (4)

Kohelet realizó la búsqueda intencionada de malformaciones renales en pacientes con asociación de malformaciones de oído en 17 632 recién nacidos, encontrando 37 pacientes con malformaciones renales (0.2%) mediante ultrasonido. De estos pacientes solo 12 presentaron anomalías en el oído, tendiendo como presentación atresia (1 paciente) aurícula accesorio (1

paciente) displasia auricular (2 pacientes) y apéndices preauriculares (12 pacientes). Encontrando predominio de alteraciones en lado izquierdo con 51% y derecho con 23% bilateral 16%. Las malformaciones renales encontradas en dichos pacientes son reflujo vesicoureteral, obstrucción ureteropielica, y riñón en herradura. Así pues, Kohelet reporta una incidencia del 8.6% de malformaciones renales en los pacientes con malformaciones de oído, por lo que sugiere el uso de ultrasonido para la detección de dichas malformaciones (9).

Sin embargo también se han encontrado en la literatura estudios que muestran una muy discreta relación entre las malformaciones del oído y malformaciones de las vías urinarias. Por ejemplo el estudio de Kugelman, en el cual encuentra una prevalencia de 2.2% de malformaciones renales en pacientes con malformaciones de oído, comparándola con un 3.1% en pacientes sanos. Afirmando así que no encuentra una asociación significativa. En su estudio, también reportan la lateralidad de las malformaciones de oído, encontrando para los apéndices preauriculares 41% izquierdos, 48% derechos y 10 % bilateral así como para los hoyuelos auriculares 30% derechas 30 % izquierdos y 40% bilaterales. Y encuentran una prevalencia familiar del 2.7%. (2). En un estudio previo del mismo autor, donde realizo ultrasonido a 26 niños con apéndices auriculares, reporto no haber encontrado alteraciones renales asociadas por medio del ultrasonido (11).

La prevalencia de malformaciones en el tracto urinario reportada por diagnóstico prenatal va desde el 0.25 al 1.43% para anomalías significativas y entre el 0.18 y el 8.1% para anomalías menores (1,9)

Hay reportes de asociación entre anomalías de oído y del tracto urinario, pero solo con anomalías mayores (5). Frías concluye recientemente después de una revisión de la literatura que la asociación reportada entre anomalías aisladas de oído y malformaciones renales es esporádica (12) por lo que no está indicada la realización de un estudio de imagen de los riñones en niño con anomalías en oído, a menos que estas formen parte de un síndrome o asociación con múltiples anomalías congénitas, (1,12)

Wang y sus colaboradores realizaron un estudio retrospectivo en el cual delinearon las características del niño con malformaciones en oído que sugerían alteraciones renales. (1,5) Estos autores sugieren la realización de ultrasonido renal a pacientes con apéndices y hoyuelos preauriculares solo cuando se acompañan por otras malformaciones o dismorfias, cuando existe historia familiar de sordera, malformaciones renales o de oído y diabetes gestacional (5).

Se ha reportado una prevalencia de anomalías en el tracto urinario de 8.6%, que no es estadísticamente diferente a la encontrada en la población general en la cual puede ser hasta del 8.1% en el periodo prenatal y de 4.6% en el periodo neonatal (1). En cuanto a la prevalencia de malformaciones

renales asociadas a la presencia de malformaciones de oído encontramos hasta un 11% (2) en la literatura. En nuestro medio, un estudio realizado por Llano-Rivas y cols., en el INP solo para microtia-atresia reporto una prevalencia del 1.4% entre asociación de microtia-atresia y alteraciones renales (3). Hay reportes de malformaciones renales en el 2.2 al 8.6% en pacientes con apéndices y hoyuelos preauriculares (10). En el estudio de Mishra et al, en el cual encontraron una prevalencia de 8.8% de malformaciones renales en pacientes con apéndices preauriculares, (3 pacientes de 34) (13). En cuanto a la prevalencia en la lateralidad de las malformaciones de oído, encontraron que eran, 41% derecha, 35% izquierda y 24% bilaterales (13).

El estudio de Kugelman por ejemplo, el cual reporta que las alteraciones del tracto urinario no están asociadas con los los apéndices preauriculares, por lo que no recomiendan el uso de ultrasonografía renal como rutina en los pacientes con estas alteraciones (1). Kugelman et al reporta una incidencia de apéndices y hoyuelos preauriculares del 6.2 por 1000 en su estudio, concluyendo que el ultrasonido renal no esta recomendado por rutina en los niños con dichas alteraciones (14).

RESULTADOS.

En un periodo de 10 años se reportaron 172 aperturas de expedientes con los diagnósticos microtia, atresia de conducto auditivo externo, apéndices preauriculares, Espectro Facio-Auriculo-Vertebral (EFAV), fistula preauricular, arcos o remanentes braquiales, aplasia de pabellón auricular, malformaciones de oído externo, atresia de conducto auditivo, de los cuales solo se realizaron 123.

De acuerdo a su lateralidad tenemos afección derecha 77 pacientes (62.6%), izquierda 33 pacientes (26.8%) bilateral 13 pacientes (10.5%).

De acuerdo al sexo de los pacientes tenemos 73 (40.65%) pacientes del sexo masculino y 50 (59,35%) del femenino (Ver figura 1 en el anexo).

La edad promedio de los pacientes al momento de la realización de su expediente es de 3 años de edad con 2 meses.

En cuanto a las malformaciones renales asociadas a malformaciones de oído tenemos 8 pacientes, de los cuales solamente a uno se le realizó seguimiento mediante ultrasonido, encontrando al año del diagnóstico un ultrasonido reportado como normal, en el cuadro 3 se enumeran los pacientes de esta serie.

En general tenemos 8 pacientes con malformación renal lo cual es el 6.5% de la muestra. Si excluimos al que se le dio seguimiento y reporte normal, sería pues el 5.6% de la muestra total de 123 pacientes

Así pues tenemos 5 pacientes con microtia y reporte de alteraciones renales, de los cuales solamente 1 presentó ultrasonido de seguimiento encontrándose normal al año del diagnóstico. Tomando los 4 pacientes, estos representan el 5.2% del total de la muestra y si tomamos solamente 7 por el reporte normal en el seguimiento del paciente esto sería entonces el 4.2% de nuestra muestra de 123 pacientes.

De los pacientes afectados 3 tenían diagnóstico de EFAV, lo que representa el 15% de la muestra ya que solo se presentaron 20 pacientes con este diagnóstico.

CONCLUSIONES.

La mayoría de los autores no justifican la realización de ultrasonido renal, en pacientes con malformaciones de oído, mientras que por otra parte, otros sí lo recomiendan para demostrar anomalías significativas que requieran manejo; esto solo refleja que existen controversia dada la gran variación en los resultados de los estudios donde se busca la asociación de anomalías renales en niños con malformaciones de oído, por lo que recomendar una conducta sería muy aventurado e incluso irresponsable.

La frecuencia de anomalías renales en nuestro estudio se encuentra en el rango reportado por otros estudios. Dado que no existe suficiente evidencia de la necesidad de realizar ultrasonido en niños con microtia, es necesario evaluar el costo beneficio de la realización de dicho estudio.

Creemos necesario la realización de un estudio prospectivo en el que se tomen en cuenta variables tales como "grado" de la microtia, anomalías faciales asociadas, presencia de sordera, etc.. que nos puedan ayudar a decidir en que pacientes si y en quienes no esta justificada la realización de estudios de extensión para descartar anomalías renales.

CUADRO 1. MALFORMACIONES RENALES ASOCIADAS CON MALFORMACIONES DE OIDO.

Autor	Malformación oíca.	% malformaciones renales	Limitación del estudio
Alexander K.C. Leung et al 1992 Canada	69 niños con senos preauriculares	4.3% (3 pacientes de 69) resultaron con una anomalía significativa.	El estudio solo busca senos preauriculares y no apéndices. No utiliza controles
A Kugelman et al 1997 Israel	26 pacientes. Con apéndices preauriculares (24) y con hoyuelos (2).	No se encontraron malformaciones.	Muestra pequeña y sin controles.
Louanne Hudgins et al, 1992 USA	30 niños con malformaciones aisladas de oído (microtia, apéndices, hoyuelos, etc.)	No se encontraron malformaciones	Muestra pequeña y sin controles
David Kohelet et al 2000 Israel	Casos: 70 niños con apéndices preauriculares aislados. Control: 69 niños sin apéndices preauriculares.	6/70 (8.6%, 95% IC 2.2-12.4)) del grupo de casos presentaron anomalías en el ultrasonido. No se mostró anomalías en el grupo control (95% IC 0% a 3.6%) p<0.02.	Incluye solo apéndices preauriculares. No reportan malformaciones renales en el grupo control, lo que no concuerda con lo reportado en la población normal.
A Kugelman et al 2002 Israel	Casos: 92 niños con apéndices u hoyuelos preauriculares aislados. Control: 95 pacientes sanos.	2/92 (2.1%) del grupo de casos presentó anomalías renales en el ultrasonido, mientras que en el control 4/95 (4.2%:)	La variabilidad en las edades de los sujetos estudiados al momento de la revisión puede influir en los resultados.
D Mishra et al, 2003 India	Casos: 34 pacientes con apéndices preauriculares aislados. Control: 34 niños sin alteraciones.	3/34 (9%, 95% de IC 0.6-8.1) del grupo de casos presento alteraciones en el tracto urinario (hidronefrosis). Ninguno del grupo control presento alteraciones. (95% IC 0% a 3.5% . p < 0.05	Incluye solo apéndices preauriculares. No reportan malformaciones renales en el grupo control, lo que no concuerda con lo reportado en la población normal. La muestra es pequeña. La muestra es pequeña.

CUADRO 2. RELACION DE MALFORMACIONES DE OIDO Y EL DIAGNOSTICO DE MALFORMACION RENAL DIAGNOSTICADA POR ULTRASONIDO.

Sexo	Edad	Malformación	Dx por USG
Masculino	8 ^a 5m	Microtia izquierda	Dilatación del sistema colector derecho
Masculino	7 ^a 2m	Microtia izquierda	Quiste en polo inferior del riñón derecho, mega uréter
Masculino	2m	Microtia derecha	Pielectasia en riñón izquierdo
Masculino	13 ^a 11m	Microtia izquierda	Pielectasia bilateral
Masculino	3 m	Microtia bilateral	Pielectasia en riñón izquierdo, reportada al momento del diagnostico y en un usg de control. En segundo control reportado como normal
Masculino	2m	EFAV afección oído derecho	Microlitiasis
Femenino	2 ^a 1m	EFAV afección oído izquierdo	Pielectasia leve bilateral
Femenino	A 1 m	EFAV afección bilateral	Riñón en herradura con dilatación de la pelvis renal

Datos obtenidos en los expedientes clínicos de los 123 pacientes con diagnostico de malformaciones de oído. Consulta Externa de Pediatría, INP, SS.

FIGURA 1. LATERALIDAD DE LAS MALFORMACIONES DE OIDO.

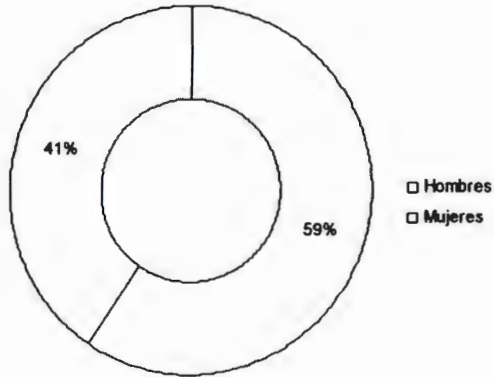


FIGURA 2. PREDOMINIO DE SEXO EN LAS MALFORMACIONES DE OIDO.

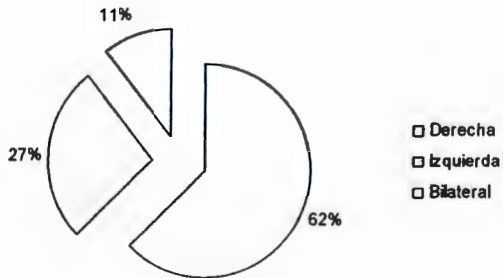


IMAGEN 1.

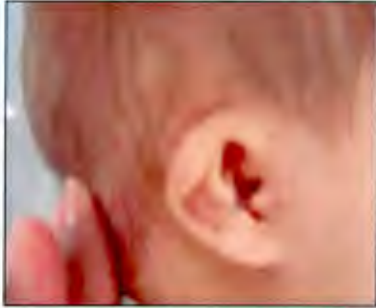
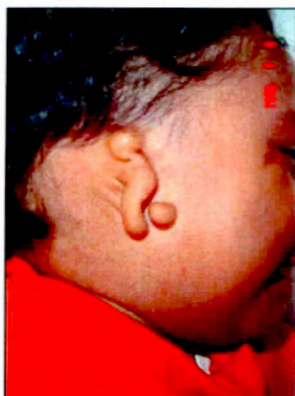
IMAGEN 2.



IMAGEN 3.



* Fotografias de pacientes atendidos por los autores en la Consulta Externa de Pediatría, INP, SS.

BIBLIOGRAFIA.

1. Alexander K, Leung C, Lane W, Robson M Association of preauricular sinuses and renal anomalies. *Urology* 1992;40(3):259-261.
- 2.. Kugelman A, Tubi A, Bader D , Chemo M, Dabbah H. Preauricular tags an pits in the newborn; the role of renal ultrasonography. *J Pediatr* 2002 Sep;141(3):388-91.
3. Harris J, Kallen B. Robert E. The epidemiology of anotia and microtia. *J Med Genet* 1996,33:809-813.
4. Llano-Rivas I, Gonzalez-del-Angel A, Del Castillo V, Reyes R, Carnevale A. Microtia: A clinical an genetic study at the Nacional Institute of Pediatrics in Mexico city. *Arch Med Res* 1999 (30).
5. Wang RY, Earl DL, Ruder RO, Graham JM, Syndromic ear anomalies and renal ultrasounds. *Pediatrics* 2001;108:E32
6. Kohelet D, Arbel E. A prospective search for urinayr tract abnormalities in infants with isolated preauciular tags. *Pediatircs* 2000;105:61e
7. Arora R, Pryce R. Is ultrasonography required to rule out renal malformations in babies with isolated preauricular tags? *Arch Dis Chil.* 1004;89; 492-493.
8. Kugelman A, Hadad B, Ben-David J, Podoshin L, Borochowitz Z, Bader D. Preauricular tags and pits in the newborn; the role of hearing test. *Acta paediatr* 1997;86(2):170-172

9. Frias JL, carey JC. Mild errors of morphogenesis. Advances in pediatrics. St Louis: Mosby. Primera edicion.1996. p 46-8
10. <http://www.paideianet.com.ar/apendices.htm>
11. <http://www.emedicine.com/PED/topic3003.htm>
12. http://www.cpnlac.org/temas_cpnl/Tema_Hidronefr.htm