



**UNIVERSIDAD NACIONAL AUTÓNOMA DE
MÉXICO**

**FACULTAD DE MEDICINA DIVISIÓN DE ESTUDIOS DE
POSGRADO E INVESTIGACIÓN SECRETARÍA DE SALUD**

INSTITUTO NACIONAL DE PEDIATRIA

**“CHOQUE SÉPTICO POR *RAOUTELLA PLANTICOLA*
MULTI-DROGORESISTENTE EN UNA PACIENTE CON
LEUCEMIA AGUDA MIELOBLÁSTICA. REPORTE DE CASO
CLÍNICO Y REVISIÓN DE LA LITERATURA.”**

TESIS

PARA OBTENER EL TITULO DE

MÉDICO PEDIATRA


PRESENTA:

DRA. IRMA HUALTAL CHONG BENITEZ



TUTOR: DR. NAPOLEÓN GONZALEZ SALDAÑA

**"CHOQUE SÉPTICO POR RAOUTELLA PLANTICOLA
MULTI-DROGORESISTENTE EN UNA PACIENTE CON
LEUCEMIA AGUDA MIELOBLÁSTICA. REPORTE DE CASO
CLÍNICO Y REVISIÓN DE LA LITERATURA."**



**DR. ALEJANDRO SERRANO SIERRA
PROFESOR TITULAR DEL CURSO DE ESPECIALIZACION**



**DRA. ROSAURA ROSAS VARGAS
DIRECTORA DE ENSEÑANZA**



**DR. MANUEL ENRIQUE FLORES LANDERO
JEFE DEL DEPARTAMENTO DE PRE Y POSGRADO**



**DR. NAPOLEON GONZÁLEZ SALDAÑA
TUTOR DE TESIS**



AGRADECIMIENTOS:

A mi padre Roberto que fue mi apoyo incondicional y me acompaña en cada momento de mi vida.

A mi madre y mi abuela por su paciencia y preocupación, por sus palabras de aliento y cariño.

A mi familia por alentarme a cada momento.

A mis profesores que tanto me enseñaron a lo largo de este camino.

Especial agradecimiento al Dr. Napoleón González Saldaña por creen en mi.

A Carlo por su cariño y apoyo incondicional.

Índice

	Página
1. Portada.....	1
2. Resumen.....	5
3. Introducción	6
4. Caso clínico	6
5. Anexos	9
6. Discusión	12
7. Conclusiones	12
8. Discusión	10
9. Conclusiones	10
10. Bibliografía	13

Choque séptico por *Raoutella planticola* multi-drogoresistente en una paciente con leucemia aguda mieloblástica. Reporte de caso clínico y revisión de la literatura.

Resumen

Raoutella planticola es un bacilo Gram negativo, encapsulado, aerobio, no móvil, comúnmente encontrado en ambientes acuáticos. Es un microorganismo difícil de aislar en el laboratorio y comúnmente es confundida con otras especies de *Klebsiella*. Se tienen registrados 18 casos de infección en humanos por *R. planticola* en la literatura, de los cuales tres corresponden a infecciones asociadas a tejidos blandos, dos a infecciones asociadas a catéter, solo se ha realizado un reporte en niños. En el reporte presente se describe el caso de una paciente de 8 años 3 meses de edad con diagnóstico de leucemia mieloide aguda e infección del tracto sanguíneo asociada a la atención en salud por *R. planticola* multi-drogo-resistente.

Palabras clave. *Raoutella planticola*, *Klebsiella planticola*, infección del tracto sanguíneo, *Klebsiella trevisiani*.

ABSTRACT

Raoutella planticola is a Gram negative, encapsulated, aerobic, non-mobile bacilli commonly found in aquatic environments. It is a difficult microorganism isolated in the laboratory and commonly is confused with other species of *Klebsiella*. It had recorded 18 cases of human infection by *R. planticola* in the literature, of which three are associated with soft tissue infections, two catheter associated infections, and there has been a single report on children. In this report the case of a patient of 8 years 3 months of age with acute myeloid leukemia and blood tract infection associated with health care by *R. planticola* multi- drug resistant described.

Keywords: *Raoutella planticola*, *Klebsiella planticola*, Blood system Infection, *Klebsiella trevisiani*

Introducción.

Raoutella planticola es una bacteria aerobia con morfología de bacilo Gram negativo, no móvil, encapsulada perteneciente a la familia de las enterobacterias, la cual se encuentra relacionada filogenéticamente con el género *Klebsiella*. Comúnmente se encuentra en agua, suelo y ambientes acuáticos. Fue descrita por primera vez como *Klebsiella planticola* por Bagley en 1918¹; posteriormente en 1983 fue nombrada como *Klebsiella trevisanii*². En 1986, se demostró la relación filogenética estrecha con la especie *Klebsiella* debido a una similitud extensa en sus secuencias de DNA³. En 2001, Drancurt reconoció a esta bacteria dentro de un nuevo género, en base al análisis la subunidad 16S del rRNA y bajo una secuencia de análisis de rpoB propuso el nombre de *Raoutella planticola*^{4,5,6}.

Inicialmente se consideró una bacteria comensal de organismos y elementos del medio ambiente acuático, sin embargo en 1984 vez se reportó por primera en la literatura una infección por *R. planticola* en humanos en un paciente con diagnóstico de sepsis admitido a una unidad de terapia intensiva en un hospital de Francia⁷. Posteriormente se publicaron dos casos de infección del tracto sanguíneo por *R. planticola*, uno de ellos en un paciente con endocarditis posterior a un reemplazo de válvula mitral y el segundo caso en un paciente con neumonía secundaria a cirugía de coronarias⁸. Actualmente se han documentado en la literatura en la literatura 19 casos de infección por *R. planticola* con diferentes diagnósticos infecciosos, dos de ellos corresponden a pacientes pediátricos⁹. (Tabla 1)

CASO CLINICO

Paciente femenino de 8 años y 3 meses de edad que presentó cuadro de tres meses de evolución caracterizado por fiebre intermitente, astenia, adinamia, hiporexia y pérdida de peso. El 04 de abril del 2014 fue hospitalizada en Hospital Infantil Teletón de Oncología con el probable diagnóstico de leucemia aguda mieloblástica. A su ingreso se detecta síndrome hemorrágico, anémico e infiltrativo. El 10 de abril 2014 se diagnostica leucemia mieloblástica aguda M4 por resultado de Aspirado de Medula Ósea. Se inicia profilaxis antibiótica con Cefepime, Trimetoprim Sulfametoxazol y Voriconazol, además se le instala un catéter puerto subclavio izquierdo.

En mayo del 2014 la paciente comienza con dolor abdominal intenso así como datos de dificultad respiratoria, con neutropenia profunda y presencia de picos febriles de hasta 39°C en repetidas ocasiones relacionados con datos de respuesta inflamatoria sistémica, enteritis neutropénica confirmada por ultrasonido abdominal, además se detecta neumotórax, motivo por el cual ingresa por primera vez a terapia intensiva. Requiere infusión de cristaloides por mala perfusión tisular. Se inicia tratamiento antibiótico a base de Meropenem, Vancomicina, continuando profilaxis con

Voriconazol,

Trimetoprim

Sulfametoxazol y se suspende Cefepime profiláctico, se coloca sello pleural, persistiendo con picos febriles de alto grado. En hemocultivo periférico se reporta bacilos Gram negativos identificados como *R. planticola* con sensibilidad reportada únicamente a Amikacina y Tigeciclina (ver tabla 2), por lo cual se decide manejo antibiótico con Ciprofloxacino y Amikacina, se realiza Tomografía axial computada (TAC) de tórax donde se reportan infiltrados pulmonares como probable foco infeccioso por lo cual se agrega

Linezolid al tratamiento, presentando mejoría clínica parcial y disminución de reactantes de fase aguda. Se inicia quimioterapia a base de arabinósido citosina (Ara-C), se suspende Voriconazol para evitar toxicidad hepática y se inicia Caspofungina como profilaxis antifúngica. Le fue instalado un nuevo catéter central de inserción periférica para inicio de soporte nutricional parenteral posterior a lo cual la paciente inicia con dolor leve a moderado en sitio de inserción del catéter posterior a las 24hr de su instalación. Recibió 10 días de tratamiento antibiótico y fue egresada a hospitalización. La paciente inicia con flebitis en el sitio de inserción de catéter, fiebre de 39°C, choque séptico (hipotensión, oliguria, taquicardia); se inició tratamiento con cristaloides con mejoría parcial del estado hemodinámico, se realizó toma de hemocultivos y se retiró catéter. Posteriormente la paciente presenta datos de dificultad respiratoria con estertores crepitantes e hipoventilación basal izquierda. Se reporta en hemocultivos central y periférico *R. planticola* sensible a amikacina, tigeciclina, cloramfenicol y colistina. Se inicia manejo antibiótico con linezolid, tigeciclina, y amikacina, y reingresa a terapia intensiva con el diagnóstico de choque séptico por *R. planticola*, insuficiencia respiratoria aguda, neutropenia profunda y prolongada, flebitis de brazo izquierdo y neumonía asociada a la atención en salud. Continúa con hipotensión persistente a pesar de manejo con cristaloides además presenta datos de bajo gasto e hipoperfusión por lo cual se inicia manejo con inotrópico. Se TAC, donde se evidencia sinusitis crónica, edema pulmonar, hemotórax izquierdo y duodenitis. Se reporta hemocultivo central y periférico positivo para *R. planticola* sensible a ertapenem, amikacina, tigeciclina, y colistina. Se diagnostica bacteriemia asociada a catéter puerto por *R. planticola* y se realiza el retiro de catéter puerto, cuyo cultivo presenta más de 100 Unidades Formadoras de Colonias (UFC) de *R. planticola*. Posteriormente presenta infección de piel y tejidos blandos en sitio de retiro de catéter. Se coloca catéter femoral sin complicaciones, y continúa cursando con sepsis grave y depresión miocárdica.

Se inicia tratamiento antibiótico con Colistina e Imipenem y se suspende tigeciclina y amikacina. Se identifica absceso en región de hemitórax izquierdo, con aumento de volumen, hiperemia, presencia de flictenas en sitio de sonda pleural. El servicio de cirugía realiza punción del absceso torácico guiado por ultrasonido (USG) obteniendo 10 ml de líquido hemático. El cultivo del absceso desarrolló *R. planticola* sensible a meropenem, amikacina, tigeciclina y colistina; el cultivo de secreción de herida quirúrgica fue positivo para *R. planticola* sensible a amikacina y tigeciclina, además se identifica bacilos Gram negativos, lactosa positivos en líquido pleural. La paciente persiste con choque séptico refractario a aminas, síndrome de distrés respiratorio agudo (SDRA), disfunción orgánica múltiple (SDOM), sepsis asociada a catéter puerto, al momento en su quinto día en terapia intensiva se inicia apoyo con ventilación mecánica y soporte vasopresor.

La paciente desarrolla neumonía lobar izquierda asociada a la atención en salud. Así mismo, presenta incremento en la extensión de infección de piel y tejidos blandos en región pectoral izquierda, la cual compromete hombro izquierdo y se limita en la línea axilar anterior a nivel de cuarta vértebra torácica (T4), se identifica trayecto fistuloso de 4 cm de profundidad dentro de la herida quirúrgica. Se agrega manejo antibiótico con vancomicina y se continúa colistina e imipenem-cilastatina. Persiste con cultivos de secreción de herida quirúrgica positivos para *R. planticola* sensible a tigeciclina, cloramfenicol y colistina.

La paciente ingresa a quirófano para toracotomía posterolateral izquierda con pleurotomía, decorticación, pleurodesis química y toracentesis guiada por ultrasonido (Fig. 1). Durante

el mismo tiempo quirúrgico se realiza aseo de herida, bridolisis, punción de absceso guiada por obteniéndose 35 ml de líquido sero-hemático. Se informa desarrollo en cultivo de punción de *R. planticola*.

Clínicamente a la auscultación pulmonar la paciente presenta estertores gruesos diseminados, con predominio en hemitórax izquierdo. Se realiza TAC de tórax en la cual se observa en cuadrante superior de tórax anterior celulitis, consolidación pulmonar y atelectasia bilaterales, áreas de necrosis pulmonar izquierda y paquipleuritis izquierda (Fig. 2). Posterior a 31 días de manejo antibiótico con colistina e imipenemcilastatina se decide inicio de sinergia antibiótica a base de tigeciclina. Y se suspende vancomicina para evitar resistencia a la última opción terapéutica, y tratar de erradicar por completo los diferentes resistotipos documentados de *R. planticola*.

Dos meses posteriores a su ingreso a terapia intensiva la paciente presenta mejoría clínica, reportándose cultivos negativos. Se suspende manejo antibiótico posterior a 52 días de colistina e imipenem-cilastatina, y 24 días de Tigeciclina. La paciente presenta recuperación hematológica con neutrófilos totales (NT) mayores a 1000, además se registran reactantes de fase aguda en niveles normales, es egresada del servicio de terapia intensiva.

La susceptibilidad antibiótica reveló distintos resistotipos en especímenes recolectados de un mismo sitio, así como del mismo tipo de tejido cultivado, y en la misma fecha de recolección.

ANEXOS

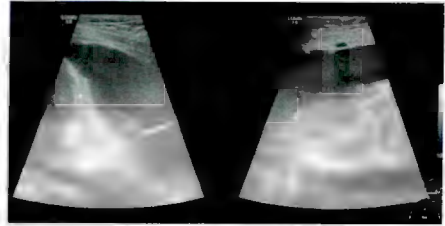


Fig. 1. USG de tórax donde se muestra toracentesis guiada por ultrasonido y pleurodesis química.

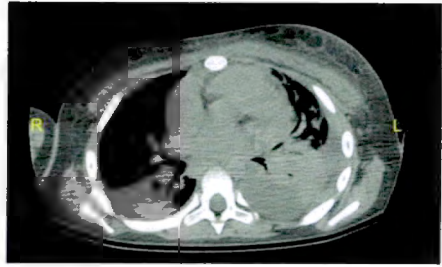


Fig. 2. TAC de tórax con áreas sugestivas de celulitis de pared torácica, consolidación pulmonar y atelectasia bilaterales, áreas de necrosis pulmonar izquierda y paquipleuritis izquierda.

Tabla 1. Reportes clínicos de infección por *R. planticola* en humanos.

Referencia	Lugar	Edad	Cuadro Clínico	Comorbilidades	Procedimiento Invasivos	Tratamiento	Desenlace
Freney J et al. (1984) ⁷	Francia	47 M	Sepsis	Endocarditis Bacteriana	Reemplazo de válvula mitral	Cefotaxime Tobramicina	Curación
Freney J et al (1986) ⁸	Francia	57 M	Bacteriemia	Enfermedad Arterial Coronaria	Bypass dearteria coronaria	Ceftriaxona	Curación
Alves MS et al. (2007) (10)	Brasil	45 M	Pancreatitis	Neumonía Alcoholismo	N/A	Imipenem Amikacina	Curación
Castañeira M et al. (2009) ¹¹	E.U.	83 F	Neumonía	Infección de vías urinarias (E. Coli)	N/A	Carbapenem	Muerte
Castañeira M et al. (2009) ¹¹	E.U.	64 M	Absceso perianal/Sepsis	Leucemia Linfoblástica PreB	Debridación	Imipenem Doxiciclina	Muerte
Wolcott R. et al (2010) ¹²	E.U.	66 H	Sitio quirúrgico/ Fractura	Reducción abierta y fijación	N/A	Ertapenem	Curación
O' Conell K. et al (2010) ¹³	U.K.	30 H	Celulitis	Lesión Traumática Por martillo	N/A	Ciprofloxacino	Curación
Yokota et al. (2012) ¹⁴	Japón	65 M	Colangitis	Adenocarcinoma Apócrino metastásico de cuello	CEPRE	Cefoperazona Sulbactam Meropenem Piperacilina- Tazobactam	Curación
Teo I et al. (2012) ¹⁵	U.K.	62 F	Colecistitis	Enfermedad Celíaca/ Hernia hiatal	N/A	Amoxicilina Ac Clavulánico	Curación
Kim Si K et al. (2012) ¹⁶	Corea	62 H	Fascitis necrosante	Traumatismo con abrasión abdominal/ DM2/ cardiopatía	Drenaje y degradación	Ceftriaxona Levofloxacino Tigeciclina	Curación
Jae H et al. (2012) ¹⁷	Corea	75 H	Colangitis	Ca. Cabeza de páncreas	CPRE (drenaje biliar percutáneo transhepático)	Cefotaxime Metronidazol	Muerte
Amy Y.H. et al. (2012) ¹⁸	Canadá	59 H	Bacteriemia	Carcinoma pancreático	CPRE	Piperacilina Tazobactam	Curación
Olson DS Jr. et al. (2013) ¹⁹	E.U.	89 H	Cistitis	N/A	N/A	Ciprofloxacino	Curación
Puerta S. et al. (2013) ²⁰	España	63 H	Bacteriemia Gastroenteritis (2 ^{da} pescado mal cocido)	Hipercolesterolemia Hipertrofia prostática Adenoma pituitario posterior	N/A	Cefotaxime	Curación
Bokhary Nada et al. (2013) ²¹	Arabia Saudita	15 Meses F	Infección Asociada A catéter	Quieste meconial / ileo meconial/ peritonitis/ ileostomía	Cierre de ileostomía y reparación de hernia incisional/ Catéter yugular	Ampicilina Gentamicina Metronidazol	Curación
Tseng SP et al. (2014) ²²	Taiwán	77 M	Neumonía y choque	Ca pulmonar de células no pequeñas	N/A	Meropenem Colistina	Muerte
Tseng SP et al. (2014) ²²	Taiwán	57 M	Infección asociada a catéter puerto	Ca pulmonar de células no pequeñas	Colocacion de catéter puerto	Ceftazidime Levofloxacino gentamicina	Curación
Phillip W. Et al (2014) ²³	Francia	56 M	Colangitis	Ca pulmonar de células no pequeñas metastasico	N/A	Ceftriaxona Ciprofloxacino	Curacion

Tabla 2. Reporte de sensibilidades de *R. Planticola* en muestras de sitios infección.

FECHA	ESPECIMEN	ORGANISMO	AMP (MIC)	ASB (MIC)	PPT (MIC)	CFX (MIC)	CPM (MIC)	AZT (MIC)	MER (MIC)	ETP (MIC)	AMI (MIC)	GEN (MIC)	CIP (MIC)	SMX (MIC)	TIG (MIC)	COL (MIC)
03/06/2014	HEMOCULTIVO PERIFERICO	<i>R. planticola</i>	R ≥32	R ≥32	R ≥128	R ≥64	R ≥64	R ≥64	R ≥8	R 4	S 8	R ≥16	R ≥4	R ≥320	S 1	NR NR
07/06/2014	HEMOCULTIVO PERIFERICO	<i>R. planticola</i>	R ≥32	R ≥32	R ≥128	R ≥64	R ≥64	R ≥64	R ≥8	R 4	S 4	R ≥16	R ≥4	R ≥320	S ≤0.5	NR NR
10/06/2014	HEMOCULTIVO CENTRAL	<i>R. planticola</i>	R ≥32	R ≥32	R ≥128	R ≥64	R ≥64	R ≥64	R ≥8	I 2	S 4	R ≥16	R ≥4	R ≥320	S ≤0.5	S ≤0.5
10/06/2014	HEMOCULTIVO PERIFERICO	<i>R. planticola</i>	R ≥32	R ≥32	R ≥128	R ≥64	R ≥64	R ≥64	R ≥8	I 2	S ≤2	R ≥16	R ≥4	R ≥320	S ≤0.5	S ≤0.5
13/06/2014	PUNTA DE CATETER	<i>R. planticola</i> (1er Resistotipo)	R ≥32	R ≥32	R ≥128	R ≥64	R ≥64	R ≥64	R ≥8	R ≥4	S 4	R ≥16	R ≥4	R ≥320	S ≤0.5	S 4
		<i>R. planticola</i> (2o resistotipo)	R ≥32	R ≥32	R ≥128	R ≥64	R ≥64	R ≥64	R ≥8	R ≥4	S 4	R ≥16	R ≥4	R ≥320	S ≤0.5	S ≤0.5
13/06/2014	HEMOCULTIVO CENTRAL	<i>R. planticola</i>	R ≥32	R ≥32	R ≥128	R ≥64	R ≥64	R ≥64	R 2	S 1	S 4	R ≥16	R ≥4	R ≥320	S 1	S ≤0.5
16/06/2014	HERIDA	<i>R. planticola</i>	R ≥32	R ≥32	R ≥128	R ≥64	R ≥64	R ≥64	R 2	S 1	S 16	R ≥16	R ≥4	R ≥320	S ≤0.5	S NA
16/06/2014	ABSCESO	<i>R. planticola</i> (1er Resistotipo)	R ≥32	R ≥32	I 32	R ≥64	R ≥64	R ≥64	R 2	S 1	S 8	R ≥16	R ≥4	R ≥320	S ≤0.5	S ≥0.5
		<i>R. planticola</i> (2o resistotipo)	R ≥32	R ≥32	R ≥128	R ≥64	R ≥64	R ≥64	R ≥8	R 4	S 8	R ≥16	R ≥4	R ≥320	S ≤0.5	S ≥0.5
20/06/2014	ABSCESO	<i>R. planticola</i> (1er Resistotipo)	R ≥32	R ≥32	I 32	R ≥64	R ≥64	R ≥64	R ≥8	S 1	S 8	R ≥16	R ≥4	R ≥320	S ≤0.5	S ≤0.5
		<i>R. planticola</i> (2o resistotipo)	R ≥32	S 4	S ≤4	R ≥64	S ≤1	S ≤1	I 1	S ≤0.2	S ≤2	S ≤1	I 2	R ≥320	S ≤0.5	S ≤0.5
23/06/2014	LÍQUIDO PLEURAL	<i>R. planticola</i> (1er Resistotipo)	R ≥32	R ≥32	R ≥128	R ≥64	R ≥64	R ≥64	R ≥8	R 4	S 8	R ≥16	R ≥4	R ≥320	S 0.5	S ≤0.5
		<i>R. planticola</i> (2o resistotipo)	R ≥32	R ≥32	R ≥128	R ≥64	R ≥64	R ≥64	R ≥8	S 1	S 4	R ≥16	R ≥4	R ≥320	S 2	S ≤0.5
30/06/2014	LÍQUIDO PLEURAL	<i>R. planticola</i> (1er Resistotipo)	R ≥32	R ≥32	I 64	R ≥64	R ≥64	R ≥64	S ≤0.5	S 0.5	S 4	R ≥16	R ≥4	R ≥320	S 1	S 0.5
		<i>R. planticola</i> (2o resistotipo)	R ≥32	R ≥32	I 64	R ≥64	R ≥64	R ≥64	S ≤0.5	S 0.5	S 4	R ≥16	R ≥4	R ≥320	S 0.5	S 0.5
		<i>R. planticola</i> (3er Resistotipo)	R ≥32	R ≥32	R ≥128	R ≥64	R ≥64	R ≥64	S ≤0.5	S 0.5	S 4	R ≥16	R ≥4	R ≥320	S 1	S 0.5
08/07/2014	HERIDA	<i>R. planticola</i>	R ≥32	R ≥32	R ≥128	R ≥64	R ≥64	R ≥64	R ≥8	R 8	R ≥64	R ≥16	R ≥4	R ≥320	S 1	S ≤0.5

MIC: Concentración mínima inhibitoria; *R. planticola*: *Rautella planticola*; AMP: Ampicilina; ASB: Ampicilina/Sulbactam; PPT: Piperacilina/Tazobactam; CFX: Cefoxitina; CMP: Cefepime; AZT: Aztreonam; MER: Meropenem; ETP: Ertapenem; AMI: Amikacina; GEN: Gentamicina; CIP: Ciprofloxacino; SMX: Trimetoprim/Sulfametoxazol; TIG: Tigecilina; COL: Colistina; R: Resistente; I: Intermedio; S: Sensible; NR: No realizado.

El presente caso de infección por *R. planticola* corresponde a una infección del tracto sanguíneo asociada a la atención en salud, no se presentaron casos adicionales, así como tampoco se encontró la fuente intrahospitalaria de infección. Si bien la paciente contaba con múltiples factores de riesgo para desarrollar una infección severa a cualquier nivel, principalmente la presencia de neutropenia profunda y prolongada, las intervenciones quirúrgicas realizadas para colocación de catéter pudieron haber condicionado el momento en el que se inoculó el microorganismo.

El tratamiento antibiótico fue ajustado en base a las sensibilidades recabadas con cada cultivo obtenido, lo cual dio como resultado la erradicación de dicha bacteria tanto en tejidos blandos como a nivel sistémico, sin embargo se contaba con pocas opciones terapéuticas debido al espectro de resistencia de la bacteria. El mayor daño ocasionado en nuestra paciente fue a nivel pulmonar, ya que se produjo fibrosis del tejido, disminuyendo así la capacidad funcional pulmonar de la paciente. Posterior a 52 días de tratamiento antibiótico y cuidados intensivos, se pudieron obtener resultados de cultivos negativos para *R. planticola*.

La complejidad del caso se debe a la variabilidad en los resistotipos encontrados en todas las muestras de cultivos recolectadas de distintos tipos de tejido (ver tabla 2). Se identificó *R. planticola* en los cultivos antes mencionados mediante el sistema automático VITEK-2 con un 98% de probabilidad de identificación bioquímica del microorganismo, con AST-N127 para microorganismos Gram negativos, sin embargo la concentración bacteriana pudiera llegar a afectar el reporte de sensibilidad como sucede sobre todo en los cocos Gram positivos. Sin embargo los resistotipos mostrados presentan variaciones significativas en cuanto al antibiograma lo cual nos indica que pudiera tratarse de mecanismos de resistencia adquiridos rápidamente por *R. planticola* en el transcurso del tratamiento, se propone en casos futuros realizar campos pulsados para realizar la identificación genética de los distintos mecanismos de resistencia, ya que en este caso se sospecha de una gran capacidad de mutación de dicha bacteria.

CONCLUSIONES

Se concluye que *R. planticola* puede ser un reservorio importante de múltiples genes antimicrobianos resistentes lo cual hace más fácil la adquisición de multidrogo-resistencias a través de mecanismos mediados cromosómicamente.

Bibliografia

1. Bagley, S. T., Seidler, R. J. & Brenner, D. J. *Klebsiella planticola* sp. Nov.: "A new species of Enterobacteriaceae found primarily in nonclinical environments". *Curr Microbiol* 1981; 6, 105–109.
2. Ferragut C, Izard D, Gavini F, Kersters K, De Ley J, Leclerc H. "Klebsiella trevisanii: a new species from water and soil". *Int J Sys Bacteriol* 1983; 33: 133–142.
3. Gavini F, Izard D, Grimont PAD, Beji A, Ageron E, Leclerc H. "Priority of *Klebsiella planticola* over *Klebsiella trevisanii*"; *Int J Sys Bacteriol* 1986; 36: 486.
4. D. Monnet and J. Freney, "Method for differentiating *Klebsiella planticola* and *Klebsiella terrigena* from other *Klebsiella* species," *Journal of Clinical Microbiology*, 1994; vol. 32, no. 4, pp. 1121–1122.
5. Drancourt, M., Bollet, C., Carta, A. & Rousselier, P. "Phylogenetic analyses of *Klebsiella* species delineate *Klebsiella* and *Raoultella* gen. Nov., with description of *Raoultella ornithinolytica* comb. Nov., *Raoultella terrigena* comb. Nov. and *Raoultella planticola* comb. Nov". *Int J Syst Evol Microbiol*, 2001; 51, 925–932.
6. Farmer, J. J., III, Davis, B. R., Hickman-Brenner, F. W., McWhorter, A., Huntley-Carter, G. P., Asbury, M. A., Riddle, C., Wathen-Grady, H. G., Elias, C. & other authors. "Biochemical identification of new species and biotypes of Enterobacteriaceae isolated from clinical specimens". *J Clin Microbiol*, 1985; 21, 46–76.
7. Freney J, Fleurette J, Gruer LD, Desmonceaux M, Gavini F, Leclerc H. "Klebsiella trevisanii colonization and septicaemia". *Lancet* 1984; 8382: 909.
8. Freney J, Gavini F, Alexandre H, Madier S, Izard D, Leclerc H, Fleurette J. "Nosocomial infection and colonization by *Klebsiella trevisanii*". *J Clin Microbiol* 1986; 23: 948–950.
9. Podschun R, Ullmann U. "Incidence of *Klebsiella* species in surface waters and their expression of virulence factors". *Applied and environmental microbiology* 2014; 80: 18. 1–4.
10. Alves, M. S., Riley, L. W. & Moreira, B. M. "A case of severe pancreatitis complicated by *Raoultella planticola* infection". *J Med Microbiol*. 2007 May;56(Pt 5):696-8.
11. Castanheira M, Deshpande LM, DiPersio JR, Kang J, Weinstein RN, Jones RN. "First descriptions of blaKPC in *Raoultella* spp. (*R. planticola* and *R. ornithinolytica*): report from the SENTRY antimicrobial surveillance program". *J Clin Microbiol* 2009; 47: 4129–4130.
12. R. Wolcott and S. E. Dowd, "Molecular diagnosis of *Raoultella planticola* infection of a surgical site," *Journal of Wound Care*, vol. 19, no. 8, pp. 329–332, 2010.
13. O'Connell K, Kelly J, Niñain U. "A rare case of soft tissue infection caused by *Raoultella planticola*". *Case Rep Med* 2010; Article ID 134086
14. K. Yokota, H. Gomi, Y. Muira, K. Sugano, and Y. Morisawa, "Cholangitis with septic shock caused by *Raoultella planticola*," *Journal of Medical Microbiology*, vol. 61, pp. 446–449, 2012
15. Teo I, Wild J, Ray S, Chadwick D. "A rare case of cholecystitis caused by *Raoultella planticola*". *Case Rep Med* 2012; Article ID 601641.
16. Kim SH, Roh KH, Yoon YK, Kang DO, Lee DW, Kim MJ, Sohn JW. "Necrotizing fasciitis involving the chest and abdominal wall caused by *Raoultella planticola*". *BMC Infect Dis* 2012; 12: 59.
17. Jae HL, Won SC, Seung HK, Dae WY, Ja SK, Jai HC. "A case of severe cholangitis caused by *Raoultella planticola* in a patient with pancreatic cancer". *Infect Chemother* 2012; 44: 210–212.
18. Hu AY, Leslie KA, Baskette J, Elsayed S. "Raoultella planticola bacteraemia". *J Med Microbiol* 2012; 61: 1488–1489.
19. Olson Jr DS, Asare K, Lyons M, Hoffinger DM. "A novel case of *Raoultella planticola* urinary tract infection" *Infection* 2013; 41: 259–261.
20. Puerta SF, Miralles FL, Sanchez MVS, Bernal MRL, Gomez RH. "Raoultella planticola bacteraemia secondary to gastroenteritis". *Clin Microbiol Infect* 2013; 19: E236–E237.

21. Bokhary Nada, MDA, and Mufti Areej, MD , "Raoultella planticola, a central venous line exit site infection"; Journal of Taibah University Medical Sciences ; (9(2)), 158–160 ; 2014
22. Tseng SP, Wang JT, Liang CY, Lee PS, Chen YC, Lu PL. "First report of bla (IMP8) in *Raoultella planticola*". Antimicrob Agents Chemother 2014;58:593-5.
23. Philip W Lam BScPhm MD, Irving E Salit BSc FRCPC MD. "*Raoultella Planticola* bacteremia following consumption of seafood". Can J Infect Dis Med Microbiol Vol 25 July/August 2014; E83-E84