



UNIVERSIDAD NACIONAL AUTÓNOMA DE MÉXICO

**FACULTAD DE MEDICINA
DIVISIÓN DE ESTUDIOS DE POSTGRADO E INVESTIGACIÓN
SECRETARÍA DE SALUD
INSTITUTO NACIONAL DE PEDIATRÍA**

**HEMICEREBELITIS POST INFECCIOSA AGUDA:
PRESENTACIÓN DE CASO, REVISIÓN SISTEMATIZADA DE LA
LITERATURA Y PROPUESTA SOBRE SUS PROBABLES
MECANISMOS FISIOPATOLÓGICOS**

T E S I S

QUE PARA OBTENER EL DIPLOMA DE ESPECIALISTA EN:

NEUROLOGÍA PEDIÁTRICA

PRESENTA:

MIRIAM EDITH JIMÉNEZ GONZÁLEZ

ASESOR: DR. GUILLERMO DÁVILA GUTIÉRREZ

ASESOR METODOLÓGICO: M. EN C. IGNACIO MORA MAGAÑA



MÉXICO

2007

HEMICEREBELITIS POST INFECCIOSA AGUDA: PRESENTACIÓN
DE UN CASO, REVISIÓN SISTEMATIZADA DE LA LITERATURA Y
PROPUESTAS SOBRE SUS PROBABLES MECANISMOS
FISIOPATOLÓGICOS.



DR. JOSÉ NICOLÁS REYNÉS MANZUR.
DIRECTOR DE ENSEÑANZA.



DRA. MIRELLA VAZQUEZ RIVERA.
JEFE DEL DEPARTAMENTO DE PRE Y POSGRADO.



DRA. MATILDE RUIZ GARCIA.
JEFE DE SERVICIO DE NEUROLOGIA PEDIÁTRICA



DR. GUILLERMO DÁVILA GUTIÉRREZ.
TUTOR DEL TRABAJO DE INVESTIGACIÓN.



DR. IGNACIO MORA MAGAÑA
ASESOR METOLÓGICO.

3 DE JULIO DE 2007.

DEDICATORIAS

DIOS, GRACIAS POR DARMER LA VIDA, POR QUE A CADA MOMENTO ME HAS DADO NUEVAS FUERZAS Y ME HA HECHO SABER QUE A TU LADO NADA ME FALTA.

A MI FAMILIA, EN ESPECIAL A MI HERMANA MARI POR DAR TODO Y SIEMPRE.

MAX, GRACIAS POR TU AMOR, COMPRENSIÓN, APOYO, PACIENCIA Y OPTIMISMO. TE AMO.

DR. RIGOBERTO MARTÍNEZ B. AMIGO Y MAESTRO, GRACIAS POR SU TIEMPO, SUS CONSEJOS, SU FORTALEZA Y SABIDURIA.

A MIS MAESTROS EN LA NEUROLOGÍA

DRA. VIOLETA MEDINA CRESPO Y DR. GUILLERMO DÁVILA GUTIÉRREZ DE QUIENES HE APRENDIDO QUE EL EJEMPLO ES UNA VALIOSA FORMA DE ENSEÑAR... GRACIAS POR SU AMISTAD Y SU TIEMPO.

DR. JUAN VALADEZ R. QUIEN COMPARTE DÍA A DÍA SUS BASTOS CONOCIMIENTOS EN NEUROCIENCIAS Y APORTO UNA PIEZA FUNDAMENTAL EN ESTA PROPUESTA, GRACIAS.

A MIS AMIGOS, EN ESPECIAL A LA DRA. CLAUDIA GARRIDO GALINDO. NEUMÓLOGA PEDIATRA, CON QUIEN COMPARTO EL PRIVILEGIO DE SER FELICES AL VER A UN NIÑO SONREIR Y A LOS PAPÁS DICRIENDO GRACIAS.

DR. IGNACIO MORA POR EL APOYO PARA LA REALIZACIÓN DE ESTA TESIS.

AGRADECIMIENTOS

AL INSTITUTO NACIONAL DE PEDIATRÍA COMO MI ALMA MATER, POR FORMARME COMO LA PREFOSIONAL QUE SOY, POR DARME DURANTE 6 AÑOS LA OPORTUNIDAD DE ESTAR EN CONTACTO CON LO MÁS VALIOSO DEL CONOCIMIENTO EN PEDIATRIA: EL NIÑO.

A LA DIRECCION DE ENSEÑANZA: DR. JOSÉ N. REYNÉS MANZUR, DRA. ROSAURA ROSAS VARGAS Y DRA. MIREYA VÁZQUEZ RIVERA, POR PROPONERME LLEVAR A TESIS ESTE CASO Y DEL CUAL HAN DERIVADO UN SIN FIN DE EXPERIENCIAS Y SE HA CONVIRTIDO EN BASE PARA NUEVOS PROYECTOS.

A LA DRA. MATILDE RUÍZ GARCÍA, JEFE DE SERVICIO Y PROFESOR TITULAR DEL CURSO DE NEUROLOGÍA PEDIÁTRICA, POR TODO GRACIAS.

A TODO EL EQUIPO DEL CENTRO DE INFORMACIÓN Y DOCUMENTACIÓN DEL INP, EN ESPECIAL A LA LIC. CECILIA SOLÍS.

ÍNDICE

	Páginas
Resumen	1
I. Introducción	2
II. Objetivos	5
III. Material y Métodos	6
Criterios para la valoración de los estudios de esta revisión	
Tipos de Resultado	
Estrategias de búsqueda	
Métodos de la revisión	
IV. Resultados	14
V. Presentación del caso	20
VI. Discusión	23
1. De la Revisión sistematizada	
2. Del caso respecto a la revisión sistematizada	
3. De la hemicerebelitis y sus diagnósticos diferenciales	
4. Del planteamiento del problema y la propuesta sobre posibles mecanismos fisiopatológicos.	
5. Propuesta sobre las fases de la enfermedad	
VII. Conclusiones	54
VIII. Bibliografía	58
IX. Cuadros	62
X. Esquemas	73
XI. Imágenes	75
XII. Glosario.....	77

RESUMEN

Antecedentes: La cerebelitis es un síndrome de disfunción cerebelosa aguda bilateral. En 1995 lester y colaboradores, presentaron el primer caso de hemicerebelitis, sólo hay 8 casos reportados mundialmente, ninguno explica la fisiopatología. **Objetivo:** Analizar la hemicerebelitis como entidad patológica. **Material y métodos:** presentamos un nuevo caso e hicimos la revisión sistematizada de la literatura. **Resultados:** Femenino de 6 años, tuvo cefalea de 2 días de evolución y faringoamigdalitis, 6 días después presentó síndrome cerebeloso unilateral; éste se corroboró por exploración física, sin demostrar alteración del alerta, crisis convulsivas o hipertensión intracraneana. Los estudios de laboratorio descartaron proceso infeccioso. TAC cerebral: lesión hipodensa en hemisferio cerebeloso; IRM cerebral inicial ponderada en T2 hiperintensidad en corteza hemicerebelosa derecha, con efecto de masa sobre 4to ventrículo. IRM cerebral de control, atrofia de corteza cerebelosa unilateral derecha. Revisión sistematizada: 6 casos, mujeres, edad entre 4 y 13 años, previamente sanas, con infección de vías aéreas superiores que 1 a 3 semanas después tuvieron síndrome cerebeloso unilateral; ninguna con infección demostrada en sistema nervioso; todas tienen IRM T2 con hiperintensidad en corteza cerebelosa unilateral e IRM de control atrofia cerebelosa unilateral; en general con remisión completa del cuadro. **Discusión:** Los diagnósticos diferenciales incluyen: evento vascular cerebral, tumores y ataxia aguda infantil. Proponemos como mecanismo fisiopatológico la glia de Bergmann, blanco de lesión para o post-infeccioso; la unilateralidad a mayor densidad glial en el hemisferio cerebeloso dominante. **Conclusión:** sugerimos la existencia de fases en la hemicerebelitis, su posible sustento anatomoclínico y estrategias para el abordaje diagnóstico.

I. INTRODUCCIÓN

Las lesiones de cerebelo son de etiología infecciosa, tóxica, vascular, desmielinizante degenerativa o neoplásica¹, las manifestaciones clínicas (mismas que reflejan el involucro de ambos hemisferios -sustancia gris y blanca-y vermis), suelen ser bilaterales y simétricas si se trata de etiología infecciosa, unilateral si se debe a proceso vascular o neoplásico^{2,3}.

Para definir la hemocerebelitis es preciso recordar el origen de la palabra: hemi, forma prefija del griego que significa semi o la mitad de, cerebelitis del latín cerebellum, cerebelo y el sufijo itis, inflamación, inflamación del cerebelo⁴.

Se define la cerebelitis como un síndrome de disfunción cerebelosa aguda bilateral, secundaria a edema del cerebelo de etiología infecciosa, post o para infecciosa o postvacunal⁵. El término ataxia aguda de la infancia (**AAI**) fue empleado ya en 1891 como "ataxia aguda de Leyden", según lo describe Horowitz¹, a referir de Stumpf⁶, la descripción inicial de cerebelitis la realizó Batten en 1907, como encefalitis del cerebelo, siendo el primero en precisar que existen diferentes tipos de ataxia aguda infantil y los clasificaba como, cuadros agudos y cuadros progresivos¹. Desde entonces se han utilizado de manera indistinta AAI, ataxia aguda cerebelos (**AAC**) y cerebelitis, para referirse a la misma patología. Puede aparecer a cualquier edad, siendo más frecuente en niños de 1 a 7 años de edad^{3,7}. Sin predominio en el género, aunque Gieron-Korthals reportó una proporción hombre: mujer de 1:1.9⁸. La manifestación clínica principal de la cerebelitis, es un desarrollo súbito de ataxia e incoordinación, que ocurre en un paciente sano, 2 a 3 semanas después de una enfermedad infecciosa frecuentemente viral. Se relaciona con múltiples gérmenes que afectan de manera directa o indirecta al cerebelo¹. Puede ser secundaria a enfermedades exantemáticas, principalmente varicela y en menor medida rubéola, asociado con otras infecciones virales como poliovirus tipo I, influenza A, influenza B, parotiditis, virus Epstein Barr, parvovirus B19 y hepatitis A, echovirus tipo 9, coxsaque virus tipo B; y relacionado con otro tipo de gérmenes como *Micoplasma pneumoniae*,

Legionella, *Neisseria meningitidis*; o post vacunal. La duración del cuadro es variable desde 3 semanas hasta 6 meses^{2,9}. Respecto a la patogénesis de la ataxia aguda cerebelosa, es probable que sea secundaria a la lesión directa del cerebelo por algún virus, o bien que resulte de la respuesta autoinmune contra el cuerpo neuronal (pericarión) o el compartimiento axo-dendrítico, siendo hasta el momento desconocida la anatomía patológica¹. El diagnóstico se hace en base a los datos de historia clínica y exploración física compatible con síndrome cerebeloso.

Los estudios de imagen a pacientes con AA, por tomografía axial computarizada cerebral (**TAC**) en su mayoría son normales, algunos pueden mostrar datos de edema hemisférico bilateral con involucro del vermis. Por imagen de resonancia magnética (**IRM**) cerebral puede ser normal o presentar edema del parénquima, asociado a un aumento transitorio de señal en la corteza cerebelosa usualmente bilateral y/o de tallo cerebral^{1,7}, también se han descrito lesiones simétricas subcorticales hiperintensas en T2¹; en la etapa tardía puede haber integridad de la anatomía del cerebelo, aun que se ha reportado en algunos casos con atrofia severa y datos neurológicos residuales^{2,10}. Sin que existan estudios que permitan conocer en que porcentaje se presentan las lesiones por imagen tanto en TAC como en IRM, ya que no efectuaron ambos estudios es forma sistemática.

Por el curso autolimitado frecuentemente no amerita tratamiento farmacológico, sin embargo considerando su probable etiología auto inmune sin embargo, se han empleado esteroides, especialmente en los que la inflamación del cerebelo es tal que condiciona herniación de amígdalas cerebelosas o hidrocefalia obstructiva¹¹ y en aquellos que no tienen buena respuesta les han administrado inmunoglobulina¹. Cerca del 50% se recuperan en el plazo de 1 semana y dos tercios de los pacientes se recuperan por completo en el plazo de 2 meses, mayoría de los pacientes (91%) se recuperan completamente sin dejar secuelas⁵. Se han documentado casos asociados a hidrocefalia y herniación de amígdalas cerebelosas condicionando un curso muy grave e incluso fatal de la enfermedad^{12,13,14}.

En 1995, cuando lester y colaboradores¹⁵, reportaron por primera vez un caso de hemocerebelitis, cuyo cuadro clínico correspondía a un síndrome cerebeloso unilateral y los hallazgos por resonancia magnética con una característica lesión que se localiza únicamente de la corteza cerebelosa en un hemisferio, ipsilateral a las manifestaciones clínicas. Se le ha considerado un proceso "post infeccioso agudo", lo cual esta relacionado con la infección de vías aéreas superiores que le precede y el intervalo muy corto entre ésta infección y el desarrollo del cuadro clínico. Se han informado 8 casos a nivel mundial ^{15,16, 17, 18, 19,20,21,22}. Además al buscar casos similares en adultos, no se ha encontrado reporte alguno.

Hasta el momento no se precisa el mecanismo fisiopatológico, que explique el por que de la afección tan localizada, de la unilateralidad del mismo, ni un análisis global de los casos.

El nuestro es el caso número 9 a nivel mundial, primero en nuestro país.

II. OBJETIVOS

Revisar la literatura mundial sobre hemicerebelitis post infecciosa aguda en niños.

Reportar el caso de una paciente con diagnóstico de hemicerebelitis post infecciosa aguda.

III. MATERIAL Y MÉTODOS

Criterios Para la Valoración de los Estudios de esta Revisión

Tipos de Estudios

Se incluyeron los reportes de caso, series de casos y estudios de cohorte.

Tipos de Participantes

Humanos, hombres y mujeres, en edad pediátrica (de 0 a 18 años), con diagnóstico de hemocerebelitis post infecciosa aguda, definida como aquel padecimiento caracterizado por la presencia de síndrome cerebeloso unilateral y que cuenten con IRM cerebral en T2 de lesión caracterizada por hiperintensidad localizada en corteza cerebelosa unilateral y reforzamiento de ésta con gadolinio.

Tipos de Pruebas Diagnósticas

Se incluyeron los reportes que mencionaran el cuadro clínico. Se incluyeron los artículos en los que se realizó estudio de imagen por resonancia magnética o se reportó el resultado de la misma.

Tipos de medidas de resultado

Medidas Primarias

Edad y sexo.

Antecedente de infección de vías aéreas superiores (**IVAS**).

Antecedente de rash o enfermedad exantemática.

Antecedente de vacunación.

Síndrome cerebeloso.

Manifestaciones neurológicas asociadas al síndrome cerebeloso unilateral.

Lateralidad dominante.

Exámenes de Laboratorio.

Biopsia de la lesión.

Imagen de resonancia magnética cerebral.

Las anteriores medidas de resultado primarias, se definen de la siguiente forma:

Antecedente de infección de vías aéreas superiores el cual se hubiera presentado hasta 30 días antes del inicio de la hemicerebelitis post infecciosa aguda.

Antecedente de rash o enfermedad exantemática, la cual se hubiera presentado hasta 90 días antes del inicio de la hemicerebelitis post infecciosa aguda.

Antecedente de vacunación, la cual se hubiera presentado hasta 90 días antes del inicio de la hemicerebelitis post infecciosa aguda.

Síndrome cerebeloso manifestado por bipedestación con amplia base de sustentación, latero pulsión de la marcha unilateral, nistagmo, dismetría, disartria, temblor de intención final, descomposición del movimiento, disdiadococinesia, adiadococinesia, hipotonía muscular, falta de control en la musculatura antagonista unilateral.

Manifestaciones neurológicas asociadas al síndrome cerebeloso: Síndrome de hipertensión intracraneana caracterizado por cefalea universal, opresiva, intensa, progresiva, acompañada de vómito con o sin náuseas, en fondo de ojo con o sin edema de papila; Paresia o parálisis de algún par craneal; crisis convulsivas, tipo parcial simple o compleja o generalizadas; síndrome piramidal con afección unilateral, contralateral al síndrome cerebeloso; alteración del estado de alerta: letargo, obnubilación, estupor o coma.

Lateralidad dominante como el lado (derecho o izquierdo) preferente para el paciente al realizar las actividades. Su relación con el lado afectado por el síndrome cerebeloso.

Exámenes de laboratorio

a. Realizados en muestras séricas: en los que se describa los resultados de biometría hemática, cultivos bacterianos, cultivos virales, serología con determinación de inmunoglobulina M (**IgM**) e inmunoglobulina G (**IgG**) para virus -

virus Epstein Barr (**VEB**), Herpes virus (**HSV**), Panenterovirus, y otros, pruebas inmunológicas: determinación de complemento, anticuerpos antinucleares, anticuerpos contra neutrófilo, proteína c reactiva, anticuerpos antifosfolípido.

b. Realizados en muestras de líquido cefalorraquídeo (**LCR**): en los que se describa los resultados de citológico y citoquímico, tinción de gram, coagulación, cultivos bacterianos, cultivos virales, serología con determinación de IgM e IgG para virus (VEB, HSV, Panenterovirus), tinta china, cultivos en medio de Löwenstein-Jensen.

Biopsia de la lesión, tomada en etapa aguda de la enfermedad, por cualquier método, a la que se le haya realizado estudios de microscopia electrónica, inmunohistoquímica, cultivos bacterianos o virales.

Imagen de resonancia magnética cerebral

a. En la etapa aguda del padecimiento, que muestre en T2 hiperintensidad localizada en corteza cerebelosa unilateral con o sin reforzamiento de ésta con gadolinio ipsilateral al lado de las manifestaciones clínicas.

b. En la etapa de recuperación o con paciente asintomático o con síntomas residuales, que muestre cerebelo normal o atrofia localizada en corteza cerebelosa unilateral en el sitio donde se presentó la lesión inicial.

Medidas Secundarias

Tratamientos previos antes del inicio de la hemicerebelitis post infecciosa guda.

Hallazgos en TAC cerebral en fase simple y/o con contraste.

Realización de estudios de neurofisiología: electroencefalograma, potenciales evocados auditivos de tallo cerebral, potenciales evocados visuales, potenciales evocados somato sensoriales, electronistagmografía.

Tiempo de la etapa aguda del síndrome cerebeloso.

Tiempo de recuperación del síndrome cerebeloso.

Evolución del padecimiento en etapa aguda.

Evolución del padecimiento en etapa de recuperación.

Tratamientos previos al inicio de la hemicerebelitis post infecciosa aguda, en aquellas pacientes que presentaron infección de vías aéreas superiores o infección a cualquier nivel que haya ocurrido 30 días antes del padecimiento y que hubieran recibido tratamiento analgésico, anti-inflamatorio, antibiótico y/o antiviral.

Realización de TAC, la cual hubiera tenido algún hallazgo en cerebelo, en virtud que no es de elección para el estudio del contenido de la fosa posterior del cráneo.

Realización de exámenes de neurofisiología: electroencefalograma (**EEG**), potenciales evocados auditivos de tallo cerebral (**PEATC**), evocados visuales (**PEV**), somato sensoriales (**PESS**), electronistagmografía (**ENG**), los cuales se hubieran efectuado tanto en etapa aguda como en etapa de recuperación.

Tiempo de la etapa aguda del síndrome cerebeloso unilateral, definido como el tiempo transcurrido entre el inicio de los signos y síntomas hasta una fase de limitación en la progresión de dicho cuadro.

Tiempo de recuperación del síndrome cerebeloso, tiempo transcurrido desde la fase de limitación de progresión en el cuadro hasta una fase donde el paciente esté asintomático o con déficit neurológico mínimo (no incapacitante).

Evolución del padecimiento en etapa aguda:

a. Satisfactoria, cuando el paciente muestra las manifestaciones clínicas propias de la hemicerebelitis post infecciosa aguda y/o manifestaciones neurológicas asociadas al síndrome que no ponen en peligro la vida del paciente, hasta su recuperación.

b. No Satisfactoria, cuando el paciente muestra las manifestaciones clínicas propias de la hemicerebelitis post infecciosa aguda y/o manifestaciones neurológicas asociadas al síndrome que ponen en peligro la vida del paciente.

Evolución del padecimiento en etapa de recuperación:

a. Satisfactoria, cuando el paciente muestra autolimitación, desaparición paulatina de las manifestaciones clínicas propias de la hemicerebelitis post infecciosa aguda y/o manifestaciones neurológicas asociadas al síndrome cerebeloso, sin que quede déficit neurológico que limite la integridad funcional del individuo.

b. No Satisfactoria, cuando el paciente no muestra autolimitación, desaparición paulatina de las manifestaciones clínicas propias de la hemicerebelitis y/o manifestaciones neurológicas asociadas al síndrome cerebelitis, que a pesar de la auto limitación le quede déficit neurológico que limite la integridad funcional del individuo.

ESTRATEGIAS DE BÚSQUEDA

La estrategia incluyó la búsqueda electrónica consultando las siguientes bases:

PUB MED, consultada el 31 de marzo de 2007, en la dirección electrónica es: <http://www.ncbi.nlm.nih.gov/entrez/query.fcgi?CMD=search&DB=pubmed>, utilizando las siguientes palabras de texto clave o Medical subject heading (**MeSh**): hemicerebellitis, cerebellitis, hemicerebellitis and post infectious and acute. En pacientes de 0 a 18 años, sin que se aplicara restricción de idioma o de fecha de publicación.

MED LINE, consultada el 31 de marzo de 2007, cuya página web es:

http://www.nlm.nih.gov/medlineplus/spanish/ency/encyclopedia_H-Hf.htm y

<http://search.nlm.nih.gov>

<http://search.nlm.nih.gov/homepage2/query?PARAMETER=hemicerebellitis+and+infectious>.

Página actualizada para la búsqueda de 1966 a 1996, 06 de febrero de 2007.

Página actualizada para la búsqueda de 1997 a la fecha, 29 de marzo de 2007.

Utilizando los siguientes MeSh o palabras de texto clave: hemicerebellitis, cerebellitis, hemicerebellitis and infectious. Sin que se aplicara restricción de idioma o de fecha de publicación, desde 1966.

OVID, consultada el 31 de marzo de 2007, cuya página web es:

<http://gateway.ovid.com/ovidweb.cgi>

Utilizando los siguientes MeSh o palabras de texto clave: hemicerebelitis, hemicerebelitis and post infecciosa, hemicerebelitis y aguda, cerebelitis y unilateral y post infecciosa, hemicerebellitis and infectious, cerebellitis and acute, cerebellitis and infectious.

SCIELO, consultada el 31 de marzo de 2007, cuya página web es:

<http://www.scielo.org.mx/scielo.php>

Bajo las dos interfases de búsqueda, una para títulos en revistas (bajo el rubro Seriadas, por lista alfabética, por lista de materias, por título) y otra para artículos (bajo el rubro Artículos por índice de materia, por búsqueda de artículo).

Utilizando los siguientes MeSh o palabras de texto clave: hemicerebelitis, hemicerebelitis and post infecciosa, cerebelitis and unilateral, ataxia and unilateral and aguda.

ARTEMISA, consultada el 2 de abril de 2007, cuya página web:

<http://bvs.insp.mx>, [artemisa @nsp.mx](mailto:artemisa@nsp.mx)

En los discos del 1 al 13 (2005).

Utilizando los siguientes MeSh o palabras de texto clave: hemicerebelitis, hemicerebelitis and post infecciosa, cerebelitis and unilateral, ataxia and unilateral and aguda.

LILACS, consultada el 31 de marzo de 2007, cuya página web es (actualizada a 27 de marzo de 2007):

<http://bases.bireme.br/cgi-bin/wxislind.exe/iah/online/>

Utilizando los siguientes MeSh o palabras de texto clave: hemicerebelitis, hemicerebelitis and post infecciosa, cerebelitis and unilateral, ataxia and unilateral and aguda.

The British Library consultada el 31 de marzo de 2007, cuya página web es:

<http://direct.bl.uk/bld/SearchResults.do>

Utilizando los siguientes MeSh o palabras de texto clave: hemicerebellitis, hemicerebellitis and infectious.

WHOLIS consultada el 31 de marzo de 2007, cuya página web es (actualizada a 27 de marzo de 2007):

<http://bases.bireme.br/cgi-bin/wxislind.exe/iah/online/>

Utilizando los siguientes MeSh o palabras de texto clave: hemicerebelitis, hemicerebelitis and post infecciosa, cerebelitis and unilateral, ataxia and unilateral and aguda.

Med Carib, consultada el 31 de marzo de 2007, cuya página web es (actualizada a 27 de marzo de 2007):

<http://bases.bireme.br/cgi-bin/wxislind.exe/iah/online/>

Utilizando los siguientes MeSh o palabras de texto clave: hemicerebelitis, hemicerebelitis and post infecciosa, cerebelitis and unilateral, ataxia and unilateral and aguda.

EMBASE consultada el 18 de abril de 2007, cuya página web es:

<http://www.embase.com/>

Utilizando los siguientes MeSh o palabras de texto clave: hemicerebelitis, hemicerebelitis and post infecciosa, cerebelitis and unilateral, ataxia and unilateral and aguda.

MÉTODOS DE LA REVISIÓN

Dos revisores (MJ y GD) evaluaron de forma independiente la elegibilidad de los estudios para su inclusión, las diferencias sobre la inclusión de los ensayos según su calidad se resolvió después con el tercer autor (IM).

Se utilizó un formulario de obtención de datos para ayudar a la extracción de la información y los datos pertinentes de cada estudio incluido. Dos autores de la revisión extrajeron los datos por separado, los compararon y resolvieron las diferencias por consenso. Cualquier disconformidad entre MJ y GD fue resuelta mediante la consulta con el tercer revisor (IM).

IV. RESULTADOS

DESCRIPCIÓN DE LOS ESTUDIOS

De la búsqueda resultaron 24 referencias, obteniendo 14 casos, 10 reportes de caso y 2 series de caso (cada una con 2 pacientes), como potencialmente elegibles. 6 estudios (7 pacientes) fueron excluidos para la revisión.

Estudios Excluidos

Sawashi Y 1999²³, Kubota H 2001²⁴, Jabbour 2003¹⁸, Mendoca JL 2005²¹, Madrid 2006⁴ (caso no. 2, de una serie de 2 casos), Melek 2006¹⁹, total 7 casos: se excluyeron por que los pacientes no presentaron cuadro clínico de síndrome cerebeloso unilateral, el diagnóstico se realizó por los hallazgos de imagen (que corresponden con el resto de los casos).

Los detalles se presentan en el cuadro: "Características de los estudios excluidos".

Estudios Incluidos

Se incluyeron 7 estudios, 6 reportes de caso y el caso No.1 de una serie de 2 casos, para un total de 7 pacientes. Los reportes provienen de diferentes centros de atención en el mundo:

- * Iester A 1995¹⁵, Departament of Neuroradiology, Gaslini Institute, Génova Italia. Un paciente. (Ver cuadro 1a).
- * Usano A 2000¹⁶, Unidad de Neuropediatría, Hospital Móstoles y Hospital San Rafael, Madrid España. Un paciente. (Ver cuadro 1b).
- * Sekhara T 2001¹⁷, Neurología del Hospital Universitario de Niños de la Reina Fabiola, Bruselas. Bélgica. Un paciente. (Ver cuadro 1c).

- * Omeis I 2002²⁵, Department of Surgery (Division of Neurosurgery), Department of Radiology (Division of Neuroradiology) University of Vermont College of Medicine, Burlington USA. (Ver cuadro 1d).
- * García-Carzola A 2004¹⁹, Unidad de Neurología Pediátrica, Hospital Sant Joan de Déu, Barcelona España. Un paciente. (Ver cuadro 1e).
- * Martínez-León MI 2005²⁰, Radiología pediátrica Hospital Materno-Infantil Carlos Haya, Neurocirugía Hospital Regional Universitario Carlos Haya, Málaga España. Un paciente. (Ver cuadro 1f).
- * Madrid MA 2006⁴, Unidad de Neuropediatría. Hospital Materno-Infantil. Complejo Hospitalario Carlos Haya, Málaga España. (De dos pacientes, el caso no.1)

Inicialmente había 7 pacientes elegibles, se observó que uno de ellos se publicó en dos ocasiones inicialmente por la Dra. Martínez-León²⁰ y en un segundo momento por el Dr. Madrid⁴ en una serie de dos casos: el caso no.1, se estableció contacto vía Internet con la Dra. Martínez-León para aclarar dicho punto, por lo que para fines del presente trabajo se analizará el caso bajo la autoría de la Dra. Martínez León. *Por lo que el total de casos fue de 6.*

Resultados de la Revisión

Medidas de Resultado primarias

1. Edad y sexo, todas las pacientes son femeninas, las edades oscilan entre 4 a 7 meses y 16 años, con una media de 6.1 años. (Ver cuadro 2).
2. Todas fueron precedidas de infección de vías aéreas superiores probablemente viral, entre 1 y 2 semanas previas al desarrollo de la sintomatología propia de la hemisferitis. (Ver cuadro 2).

3. Ninguno menciona si las pacientes habían presentado rash, sólo Usano A¹⁶ refiere que la paciente había presentado varicela 2 años. (Ver cuadro 2).

4. Sólo un caso¹² menciona explícitamente no haber tenido antecedente de vacunación, en el resto no se refiere dicho antecedente. Sólo uno refiere que hubo antecedente de TCE²⁰, el resto no mencionan el dato. (Ver cuadro 2).

5. Todos los pacientes presentaron síndrome cerebeloso unilateral y en 5 casos ocurrió del lado derecho. (Ver cuadro 2).

6. Las manifestaciones neurológicas asociadas al síndrome cerebeloso unilateral se presentaron por orden de frecuencia de la siguiente manera: paresia/ parálisis de un par craneal 4 de 6 casos^{15,19,20,21}, alteración del estado de alerta 3 de 6^{19,20,25}, cefalea 2 de 6^{20,25}, sólo uno tuvo crisis convulsivas¹⁹. (Ver cuadro 2).

7. Sólo un caso¹⁷ refiere la lateralidad dominante de la paciente y no corresponde la lateralidad con el lado del hemisferio afectado. (Ver cuadro 1c).

8. Exámenes de Laboratorio

a. La biometría hemática, reportó el valor numérico en dos casos^{19,20}, se analizó respecto a los valores para la edad²⁶ y el caso de García mostró leucopenia y linfopenia grado I¹⁹. (Ver cuadro 1e).

b. El estudio del líquido cefalorraquídeo se realizó en 5 de 6 pacientes, 2 mostraron pleocitosis: uno¹¹ de 16 leu/mm³ con predominio de mononuclear sin especificar el porcentaje y otro²⁰ de más de 200leu/mm³, dos mostraron proteinorraquia menor a 100mg/dL^{15,20}, el resto fue normal. (Ver cuadro 3).

c. Las determinaciones séricas en busca de un agente etiológico (considerando diferentes agentes: virales, bacterianos, micobacterias) en general son negativas (Ver cuadro 3).

d. Las determinaciones en LCR en busca de agente infeccioso se realizaron en cuatro de cinco, García-Carzola¹⁹ específica que realizó prueba para HSV y fue negativo, los otros menciona negativos para virus neurotrópicos pero no precisan el tipo de virus o cultivos que se buscaron (Ver cuadro 3).

e. Las determinaciones inmunológicas sólo se práctico en 2 de 6 fueron negativas o dentro de parámetros normales^{15,17}. (Ver cuadro 3).

9. A ninguno se le practicó biopsia de la lesión.

10. En todos los casos se realizó IRM, con los siguientes resultados:

a. En etapa aguda muestran un dato característico: en T2 hiperintensidad localizada a la corteza cerebelosa unilateral, con efecto de masa tres casos^{15,20,25} uno con reforzamiento con gadolinio¹⁶, predomina el lado derecho en 5 de 6 pacientes^{15,16,19,20,25}. (Ver cuadro 4).

b. La IRM de control, realizada en 5 de 6 pacientes, efectuadas 4 en un promedio de tiempo de 1.6 meses después del cuadro inicial y 2 no refieren el tiempo posterior en el que se tomaron^{19,25}, 4 de 5 muestran atrofia cerebelosa unilateral, e ipsilateral a la lesión^{15,17,19,20} y el otro no refiere. (Ver cuadro 4).

Medidas de resultado secundarias:

1. Tratamientos previos al inicio de la hemicerebelitis: tres casos recibieron antibióticos^{19,20,25}, en dos no se especifican dosis ni tiempo de administración, sólo el caso de Martínez León²⁰ menciona el tipo (Amoxicilina – clavulanato) aunque tampoco dice dosis ni tiempo de administración. (Ver cuadro 5).

2. Se les realizó TAC en cinco de seis casos, cuatro fueron normales^{15,16,17,19} una refiere hipodensidad en hemisferio afectado que produce desplazamiento contralateral del tronco y deformación del 4to ventrículo y deformación de la cisterna cuadrigémina²⁰. (Ver cuadro 4).

3. Se tienen registros de electroencefalograma en 2 de 6^{15,19}, en uno se especifican los resultados, sin que éstos tengan correlación clínica¹⁵. (Ver cuadro 3).

4. A ninguno se le realizó potenciales evocados visuales, auditivos, somato sensoriales o electronistagmografía. (Ver cuadro 3).

4. Tiempo de la etapa aguda del síndrome cerebeloso ocurrió: tres casos^{15,16,19} en menos de 30 días y los otros 3 casos^{17,20,25} no refieren. (Ver cuadro 5).

5. Tiempo de recuperación del síndrome cerebeloso en 3 casos fue de 1 a 9 meses, con media de 3.7 meses, en tres casos no se especificó^{16,17,19}. (Ver cuadro 5).

6. Evolución del padecimiento en etapa aguda, en todos los casos fue satisfactoria. (Ver cuadro 5).

7. Evolución del padecimiento en etapa tardía, todos presentaron evolución satisfactoria. (Ver cuadro 5).

8. Tratamiento, sólo dos^{20,25} recibieron tratamiento, el caso de Martínez-León 2005 con dexametasona 1mg/kg/dí, por 1 semana²⁰ y en el de Omeis fue quirúrgico descompresivo y esteroides pero no se especifica tipo, dosis, ni tiempo²⁵. (Ver cuadro 5).

ANÁLISIS DE SUBGRUPOS

Se integraron 3 subgrupos:

- a) Los que recibieron tratamiento antes de la hemicerebelitis.
- b) Los que recibieron tratamiento para la hemicerebelitis.
- c) Aquellos en los que la lesión cerebelosa tenía efecto de masa.

a) Los pacientes que recibieron tratamiento previo al desarrollo de la hemicerebelitis, lo integraron tres casos^{19,20,25}, los 3 recibieron antibióticos pero sólo el caso de Martínez especifica el tipo, sin precisar dosis ni tiempo de administración, sin embargo, no se reporta diferencia respecto al desarrollo del cuadro clínico, evolución, tiempo de resolución del padecimiento o síntomas residuales respecto al resto de casos. (Ver cuadro 5).

b) Los que recibieron tratamiento para la hemicerebelitis, fueron 2: los casos de Omeis y Martínez, ambos con esteroides. No especifican dosis de los mismos, ni tiempo de administración y en el primero la prescripción fue asociada además al tratamiento quirúrgico de descompresión²⁵, no hay diferencia respecto a la evolución ni en tiempo de resolución del padecimiento respecto al resto de casos. (Ver cuadro 1d y 1f).

c) El subgrupo que la lesión tuvo efecto de masa, se constituye por tres casos^{15,20,25}, que en relación al desarrollo del cuadro clínico, evolución, tiempo de resolución del padecimiento o síntomas residuales, se comparó con los otros casos sin observar diferencia alguna. (Ver cuadros 4 y 5).

V. PRESENTACIÓN DEL CASO

Paciente femenino, escolar de 6 años, inició con cefalea (universal, opresiva, no asociada a náusea o vómito, sin fotofobia ni fonofobia) de 2 días de evolución, acudió con médico, le diagnosticó faringoamigdalitis, le indicó y administró paracetamol 10mg/kgdo 3 dosis por día y amoxicilina 35mg/kgkdí (la cual sólo recibió por 3 días). Seis días posteriores persistió la cefalea hasta ser incapacitante, presentó ataxia troncal y de la marcha con lateralización a la derecha y hemiparesia corporal derecha, motivo por el cual acudió a nuestra Institución. La exploración física mostró: frecuencia cardíaca 110 por minuto (x'), frecuencia respiratoria 20x', temperatura 36.8°C, somatometría peso 20kg (p50), talla 110cm (p25); sin evidencia de infección de vías aéreas superiores, ni a otro nivel, hipotonía e hiporreflexia hemicorporal derecha, dismetría ipsilateral, nistagmo a la derecha, lograba bipedestación con amplia base de sustentación y a la marcha ataxia con lateropulsión derecha, Romberg no valorable ya que al estar en bipedestación tenía lateropulsión derecha, sin alteración del estado de alerta, ni crisis convulsivas.

Evolucionó a la mejoría con sin tratamiento autolimitación de los síntomas a los 7 días y remisión del cuadro en 40 días, dejando únicamente dificultad para la memoria de trabajo y cálculo de operaciones matemáticas básicas (sin que tenga una valoración neuropsicológica formal), lo cual persistió hasta 3 meses, posteriormente asintomática. A dos años de evolución paciente sin síntomas cerebelosos, ni alteraciones cognitivas.

Exámenes de Laboratorio:

Biometría hemática: Hemoglobina 14.7g/dL, hematocrito 41.2%, volumen corpuscular medio 80.6 fL, concentración media de hemoglobina corpuscular 35.7 g/dL, leucocitos 5000 -neutrófilos 46%, linfocitos 40%, monocitos 11.6% (monocitos respecto a valores para la edad²⁶, eosinófilos 1.4%-, plaquetas

365,000. Tiempos de coagulación: Tp 12.8", 86%, tpt 12", velocidad de sedimentación globular 23.

Pruebas de función hepática: transaminasa glutámico oxaloacética 31UI/L, transaminasa glutámico pirúvico 21 UI/L, gama glutamil transaminasa 15UI/L, bilirrubina directa 0.05, bilirrubina indirecta 0.59. Proteínas totales 6.6mg/dL, albúmina 3.8mg/dL, globulina 2.85, Na 141meq/L, k 4.1meq/L, glucosa 99mg/dL.

Examen general de orina: amarillo claro, pH 7.0, densidad 1.010, nitritos negativos, Leu 3, bacterias abundantes, resto negativo.

Urocultivo: Negativo

Hemocultivo Negativo

Determinaciones séricas y en LCR de IgM e IgG, para virus Epstein Barr, Herpes Simple y Panenterovirus negativos.

Líquido cefalorraquídeo:

Citología: negativo para neoplasia, abundantes células mononucleares inflamatorias de núcleos hiper cromáticos.

Citoquímico: características macroscópicas: agua de roca, sin película; microscópicas: glucosa 40mg/dL (sérica 99mg/dL), células 43: Mo 100%, proteínas 24mg/dL.

Cultivo bacteriano: negativo. Tinción de gram negativo. Coaglutinación negativa.

Estudios de Neurofisiología:

Potenciales evocados auditivos de tallo cerebral, normal bilateral.

Potenciales evocados visuales, normal bilateral

Potenciales evocados somatosensoriales, normales.

Exámenes de Gabinete:

TAC cerebral, en fase simple mostró imagen hipodensa en hemisferio cerebeloso derecho, difusa, con efecto de masa, con compresión al cuarto ventrículo de

derecha a izquierda, sin datos de hidrocefalia. TAC cerebral con contraste, no se encontró que dicha lesión presentará reforzamiento. Realizadas a las 24 horas de inicio del padecimiento. (Imagen 1,2)

IRM cerebral:

Fase aguda, a los 9 días de inicio del padecimiento, paciente sintomática: Imagen en corte axial ponderada en T1 con imagen hipointensa en hemisferio cerebeloso derecho que hace efecto de masa y desplaza el 4to ventrículo de derecha a izquierda sin obliterarlo; en corte coronal ponderado en T2 con hiperintensidad localizada a corteza hemicerebelosa derecha, respeta vermis y hemisferio cerebeloso contralateral, en corte axial imagen hiperintensa localizada a corteza cerebelosa derecha, con efecto de masa sobre cuarto ventrículo el cual se ve deforme con compresión de derecha a izquierda, sin involucro de otras estructuras, con reforzamiento con gadolinio, sin datos de hidrocefalia (Imágenes 3,4 y 5).

Fase tardía, la primera realizada a los 3 meses de inicio del padecimiento, con paciente asintomática, mostró atrofia de corteza cerebelosa derecha, sin otro hallazgo relevante (Imágenes 6 y 7). La segunda realizada a 2 años de la presentación de la hemicerebelitis, IRM en corte axial y coronal, atrofia del hemisferio cerebeloso derecho (la cual no es progresiva respecto a la realizada a los 3 meses), con desplazamiento de la línea media por el reacomodo de estructuras del hemisferio izquierdo; en corte sagital con descenso de la amígdala derecha, paciente neurológicamente asintomática (Imágenes 8,9 y 10).

VI. DISCUSIÓN

1. De la Revisión Sistematizada de la Literatura

Al realizar la revisión sistematizada e iniciar el análisis de datos, resulta difícil lograr empatar la información debido a la heterogeneidad de la misma, ya que: a) no se utiliza la misma semiología neurológica, b) no especifican la temporalidad de los signos y síntomas o bien sí éste dato no interrogo. Por ser la AAI, la patología mas parecida a la hemicerebelitis es importante establecer antecedente de vacunación o rash, mismo que tampoco se describe. De suma importancia es saber si el síndrome cerebeloso se esta presentando uni o bilateral y se asocia o no a otro signo neurológico. Otro de los aspectos en los que la mayoría de autores no son explícitos es en el resultado de exámenes paraclínicos: laboratorio, gabinete y neuroimagen, debido a que en la mayoría de casos lo refieren como "normal", sin dar una descripción específica del mismo. Al describir la evolución, no detallan los tiempos, redactando sólo como "pocos días antes" o "en las siguientes semanas" (sic), sin que esto pueda resultar de utilidad para el análisis objetivo de la enfermedad. Y esta misma tendencia se vio reflejada cuando describen los tratamientos, en el que no mencionan nombre, dosis, tipo y tiempo de administración.

Es relevante el que se hayan publicado los casos, a pesar de las deficiencias mencionadas ya que cada uno aporta información muy valiosa, iniciando con lester quien fue el primero en publicar un caso "poco común", es muy probable que existan otros casos que hayan quedado sin publicar y que seguramente aportaran información muy importante.

2. Del caso respecto a la revisión sistematizada

Presenta características de edad y sexo similares a las descritas. Al igual que los otros 6 casos tiene antecedente de infección de vías aéreas superiores que

precedió al cuadro de hemicerebelitis, la cual se desarrolló entre 1 y 2 semanas previas.

Al igual que el resto de los casos no tuvo antecedente de rash, enfermedad exantemática reciente o vacunación.

Presentó síndrome cerebeloso unilateral. En las manifestaciones neurológicas asociadas a diferencia lo referido por otros autores^{15,19,20,25}, esta paciente no tuvo compromiso de par craneal.

La relación del síndrome cerebeloso con la lateralidad dominante no se pudo establecer ya que sólo Sekhara¹⁷ reporta que la paciente era diestra y la lesión se localizó a hemisferio izquierdo, en el caso de nuestra paciente es diestra y el hemisferio afectado es derecho.

A la par de la mayoría de los casos la biometría hemática fue normal; el LCR no mostró proteinorraquia a diferencia de los casos de García y Martínez^{19,20}. En las determinaciones séricas para la identificación del agente infeccioso como en el grueso de los casos anteriores no se aisló agente bacteriano o viral. (Ver cuadro 3).

En las IRM cerebral, también presentó la lesión en T2, con hiperintensidad en corteza hemicerebelosa, con efecto de masa como en cuatro de los casos^{15,20,25}. Corresponde como en la mayoría de los casos, a la afectación del hemisferio derecho. No tuvo hidrocefalia. (Ver cuadro 4).

Al igual que en los otros seis casos, tampoco se le realizó biopsia de la lesión.

Respecto a las medidas de valoración secundaria.

Como en el caso de Martínez León, también a nuestro paciente se le dio amoxicilina, pero en dosis y tiempo insuficiente²⁰. También tuvo TAC anormal mostrando hipodensidad en hemisferio afectado, que se asemeja con lo reportado en este anterior²⁰. (Ver cuadro 1f).

Este es el primer caso al que se le realizó potenciales evocados visuales, auditivos, somato sensoriales: fueron normales. No se le hizo ENG.

No recibió tratamiento para la hemicerebelitis, a pesar de tener lesión que hacia efecto de masa, no ameritó descompresión quirúrgica como en el caso de Omeis 2002²⁵.

En cuanto al tiempo de evolución etapa aguda y al de recuperación se comporto igual que todos los casos. (Ver cuadro 5).

Finalmente la evolución del padecimiento en etapa aguda dos de seis^{15,23} fue no satisfactoria, todos los casos en etapa tardía tuvieron evolución satisfactoria. (Ver cuadro 5).

3. De la hemicerebelitis y sus diagnósticos diferenciales

Por localización clínica e imagen unilateral de lesión característica en la hemicerebelitis, es preciso hacer diagnóstico diferencial con dos entidades: evento vascular cerebral (**EVC**) y tumores. Sin embargo por lo poco frecuente del cuadro es necesario puntualizar algunos puntos de concordancia y/o diferencia con la entidad más parecida a la hemicerebelitis: ataxia aguda infantil.

Para hablar de EVC, es necesario recordar la irrigación del cerebelo. En el cerebelo se diferencian tres superficies: tentorial o superior (que se relaciona con la tienda del cerebelo), petrosa (que se relaciona por delante con el peñasco del temporal) y la occipital o posterior (que se relaciona con la escama del occipital). En general la arteria cerebelosa superior (**ACS**) vasculariza la superficie tentorial del cerebelo y vermis superior, rama de la arteria basilar o vertebrobasilar, la arteria postero inferior (**ACPI**) vasculariza la superficie inferior y posterior del cerebelo y vermis inferior y la arteria cerebelosa antero inferior (**ACAI**) tiene el área de vascularización más pequeña: la superficie petrosa, estas dos últimas también con origen en la arteria basilar o vertebrobasilar. La ACPI se anastomosa con la ACS y la ACAI sobre los hemisferios cerebeloso y vermis. La región central del vermis y los hemisferios representa un área limítrofe con contribuciones variables de los tres vasos ²⁷ (Figura 1).

Los EVC son eventos poco comunes en niños, su incidencia se ha estimado en 2.5 por 100,000 por año²⁸, sin embargo debido al relativamente elevado número de enfermedades que contribuyen al desarrollo en determinados grupos étnicos, tales como la enfermedad drepanocítica en la población afro-norteamericana en los Estados Unidos, el predominio del EVC pediátrico varía según la región en cada país²⁹. Como ya se mencionó la corteza de cerebelo es irrigada por tres de las arterias cerebelosas más importantes, para que un EVC por localización tuviera características similares a la hemisferitis, debería incluir los territorios de la ACAI, ACPI y ACS, o bien desde su origen la arteria basilar o vertebro-basilar. En adultos los EVC en cerebelo son 85% isquémicos y 15% hemorrágicos³⁰. La incidencia particular de las lesiones de la arteria vertebro basilar en edad pediátrica es desconocida, Grag realizó una revisión de la literatura encontrando 19 casos con patología primaria de la arteria vertebro basilar, secundarios a trauma y coagulopatías, todos los pacientes eran masculinos, edad entre 3 y 16 años. Clínicamente es difícil distinguir un déficit neurológico asociado a un territorio vascular²⁸. La ACPI es la mas grande y en adultos es la que se obstruye con más frecuencia, cuando afecta al hemisferio el

paciente manifiesta ataxia ipsilateral, cefalea, náusea y vómito, sí afecta al bulbo entonces se agregan datos de síndrome de Wallenberg hipo o anestesia de hemicara ipsilateral y contralateral del hemicuerpo, síndrome de Horner, disfagia y disartria³⁰.

La IRM es la mejor manera de identificar infartos en etapa hiper aguda utilizando imagen con difusión, la cual mostrará una difusión reducida a minutos del EVC, la señal hiperintensa de la difusión reducida se identifica con facilidad y ha demostrado la ubicación de un infarto agudo con una velocidad aproximada de una hora después de la detección clínica de algún signo p.ej. crisis convulsiva. Si ya pasaron varias horas el diagnóstico por imágenes de difusión es menos crítica, en tales casos al realizar un IRM ponderada para T2 se puede ver una “señal de corteza faltante”. En las lesiones sub-agudas las regiones de infarto revelarán una intensidad de señal alta en imágenes ponderadas para T1 y una intensidad de señal baja en la imágenes ponderadas para T2, tras la administración de contraste presenta realce de la región infartada que se produce 5 días después de la lesión y desaparece lentamente entre 4 y 6 semanas posteriores a la lesión²⁹.

La espectroscopia puede ser una herramienta en la evaluación del EVC. La isquemia provocará un metabolismo anaerobio y la producción local de lactato (**Lac**). El lactato es uno de los cuatro químicos, junto con N-acetil aspartato (**NAA**), colina (**Cho**) y creatina (**Cr**), que presentan tiempos prolongados en T2 y por lo tanto picos altos en la espectroscopia. Se observa lactato elevado en las primeras horas luego de ocurrida la isquemia, sí se presenta después de 24hrs es un buen indicador de daño permanente, algunos tumores también pueden presentar picos de lactato alto²⁹ (se puede hacer la diferencia con estos por el valor de los otros indicadores y la relación de los mismos, conceptos que se exponen en el párrafo de diagnóstico diferencial de hemisferitis vs. tumores). Los reportes que existen de espectroscopia en casos de cerebelitis muestran una relación NAA/Cr baja, Cho/Cr normal²² y el único caso de hemisferitis con espectroscopia refirió moderado incremento de Cho/Cr con disminución moderada de NAA/Cr, sin

embargo es necesaria la realización de la espectroscopia en los nuevos casos que se tengan de hemocerebelitis para observar si siguen este mismo patrón y en este sentido darle un valor a esta prueba. (Ver cuadro 6).

En las pacientes con hemocerebelitis esta posibilidad se excluye de primera instancia por que no tienen antecedente de traumatismo encéfalo craneano y la distribución de la señal de hiperintensidad por IRM no se correlaciona con alguna zona de territorio vascular.

Cuando se presenta un caso de hemocerebelitis es obligado realizar el diagnóstico diferencial con una entidad neoplásica. Los tumores del sistema nervioso central (**SNC**) constituyen cerca del 20% del total de neoplasias en niños y después de las leucemias es el segundo tipo de cáncer más frecuente en pediatría³¹. En México De la Torre³² reportó una serie de pacientes con tumores de SNC en edad pediátrica, identificando que los pacientes con edad entre 1 y 9 años presentaron la localización tumoral más frecuente a nivel infratentorial.

Sardiñas, en un estudio de tumores de fosa posterior realizado en población pediátrica, encontró que los tumores de cerebelo representaron el 59%, de estos los hemisféricos ocuparon el 19.64%. Esta serie encontró meduloblastoma (**MB**) en 33.9%, astrocitoma de cerebelo 19.4%, hemangioblastoma 2.6%, glioma de cerebelo, oligodendroglioma y sarcoma aracnoideo cada uno con 0.8%³¹.

Por las características de localización principal en hemisferios cerebelosos, nos referiremos al astrocitoma (pilocítico y difuso) y al MB variedad desmoplásico.

El astrocitoma es un tumor que se desarrolla a partir de las células de la neuroglia, generalmente es circunscrito, puede ser quístico y la neoplasia estar confinada a un pequeño nódulo intramural; ocasionalmente se puede extender al vermis y tallo cerebral. Microscópicamente se puede diferenciar en dos tipos: el pilocítico y el difuso.

El astrocitoma pilocítico (**AP**) o clásico, es el más común en niños, constituye cerca de dos tercios de todos los astrocitomas cerebelosos y el 28% de todas las neoplasias de fosa posterior². La edad media de presentación es entre los 6 y 9 años³³ y no existe predominio en cuanto al sexo³⁴. Aun que macroscópicamente es circunscrito, se puede extender a los tejidos adyacentes e incluso al espacio subaracnoideo. Microscópicamente se caracteriza por un patrón bifásico, alternando con áreas que tienen múltiples quistes microscópicos; las fibras de Rosenthal son características, puede mostrar indicadores de daño degenerativo y las mitosis son raras^{2,34}. Es raro que presente una forma anaplásica o maligna. Casi todos los AP tiene cariotipos normales, aun que se han reportado formas con delección del brazo largo del cromosoma 17. Tienen un excelente pronóstico alcanzando un índice de supervivencia de 25 años cercano al 90%²⁹.

El astrocitoma difuso (**AD**) constituye el espectro de tumores astrogliales infiltrantes con diferentes grados de anaplasia: difuso de bajo grado (fibrilar), anaplásico (intermedio), glioblastoma multiforme (de alto grado). En general este grupo constituye el 12.4% de los tumores pediátricos infratentoriales. Estos tumores tienden a desarrollarse en la sustancia blanca y se extienden a la sustancia gris, tienen pobre delimitación. Microscópicamente se caracterizan por pseudo rosetas, necrosis, alta densidad celular, mitosis y calcificación².

En general el MB es el tumor más frecuente en la edad pediátrica, ocupando entre el 30 y 40% de los tumores de fosa posterior²⁹, en México Ruano y colaboradores encontraron en una serie de 1000 pacientes con tumores de sistema nervioso que representaba el 15.8% y de 430 tumores infratentoriales el 31.8%, predomina entre los 3 y 8 años, en varones 2:1, la localización más frecuente es el vermis y tiende a crecer hacia la luz del cuarto ventrículo³⁴, sin embargo MB en su variedad desmoplásico representa el 10% al 19.2% de los MB³⁵, es relevante porque esta variedad se localiza en los hemisferios, la media

de presentación es de 4.5 años, sin predominio por sexo. Los hallazgos histopatológicos son de retícula libre en *islas pálidas*²:

Las manifestaciones clínicas de los tumores localizados en cerebelo y similares a las de hemocerebelitis son ataxia, hipotonía ipsilateral al hemisferio afectado, nistagmo dirigido hacia el hemisferio afectado, temblor, disdiadococinesia, difiere de ésta en que las neoplasias presentan frecuentemente signos meníngeos principalmente rigidez de nuca, síndrome de hipertensión intracraneana incluso sub agudo o crónico progresivo, hidrocefalia obstructiva, cabeza desviada al sitio de la neoplasia, datos de herniación de amígdalas cerebelosas y apneas en casos avanzados³³.

El comportamiento que siguen en las IRM, el astrocitoma difuso es hipointenso en T1, hiperintenso en T2, reforzamiento después de la administración y rara vez tiene componente quístico y hasta un 20% llegan a tener un componente de calcificación³⁶. Astrocitoma pilocítico es hipointenso en T1, hiperintenso en T2, reforzamiento con gadolinio en T1 y con componente quístico. MB es hipointenso en T1, isointenso al parénquima en T2, reforzamiento con gadolinio en T1 y no tiene componente quístico. Por lo tanto, el primer diagnóstico diferencial de neoplasia debe ser con astrocitoma difuso. Una prueba auxiliar en estos casos puede ser la espectroscopia, que si bien hoy en día se le confiere su principal uso dentro de la evaluación de tumores recidivantes y su diferencia con tejido de granulación y necrosis, es ya conocido el patrón neoplásico de elevación de colina, reducción del NAA y Cr y una relación NAA/Cr baja²⁹. Como se comentó la espectroscopia en casos de cerebelitis muestran una relación NAA/Cr baja, Cho y Cr normal^{22,37} y en la hemocerebelitis el incremento de Cho/Cr con disminución moderada de NAA/Cr²².

Si bien en la introducción del presente trabajo ya se expresaron los puntos relevantes sobre AAI y tras lo expuesto en la revisión sistematizada de la literatura

y presentación de caso esta sección se enfocará a plantear las similitudes y diferencias entre ambas patologías.

A la fecha no encontramos reportes que presenten en porcentaje las diferentes causas de la hemicerbelitis, esto es neoplásicas, vasculares o probablemente infecciosas. Según la serie hay variaciones en cuanto al predominio del género, algunos citan que es mas común en hombres ^{8,38}, Martínez-González ³⁹ refiere que en mujeres y Zielbold ⁴⁰ que no hay predominio alguno, primera diferencia con la hemicerbelitis que se ha presentado en su mayoría en pacientes del sexo femenino, considerando incluso a los pacientes excluidos son pocos los casos para establecer predominancia por género. Respecto a la edad, la AAI tiene incidencia máxima en preescolares y escolares^{7, 8,38,39,41}, similar a la hemicerbelitis la cual ha mostrado edad media de presentación 6.1 años. Ambas se anteceden de una infección entre 5 y 20 días³⁸, aun que en la hemicerbelitis no se han detectado infección de vías aéreas inferiores, gastrointestinal, exantema, ni varicela o infección a cualquier otro nivel como se ha descrito para la AAI³⁹. La AAI también se ha asociado con vacunación contra sarampión o varicela ^{38,42}, relación que no se ha establecido en los casos de hemicerbelitis. El cuadro clínico es similar, con síndrome cerebeloso en duración y auto limitación lo cual ocurre entre 1 y 3 semanas^{8,39} (Ver cuadro 3). En relación a que la AAI se asocie con crisis convulsivas es controvertido, mientras que Ryan propone que no deben presentarse simultáneamente (ni con fiebre o síntomas sistémicos)³⁸, otros menciona que sí es posible e incluso asociado a síndrome meníngeo^{1,42}, sólo un caso de hemicerbelitis las ha tenido. En las dos entidades se pueden llegar a comprometer nervios craneales como en los casos de lester 1995, Omeis 2002, García 2004 y Martínez 2005 (Ver cuadro 2) y lo referido por algunos autores para AAI^{7,38}; aun que Ryan propone que en la AAI el estado de alerta siempre debe estar normal³⁸, otros citan que si puede estar afectado^{1,42}, esto último tiene similitud con los casos de Omeis 2002, García 2004 y Martínez 2005. En ningún caso de hemicerbelitis se reportó síndrome meníngeo, dato descrito en AAI³⁹.

En los estudios de laboratorio, es clara la diferencia que existe entre hemocerebelitis y AAI por que en ésta última se han aislado múltiples tipos de gérmenes y en la primera no, hasta el momento no se ha establecido relación alguna a pesar de las investigación para virus o bacterias, ni séricas ni en LCR. En AAI éste puede ser normal o con moderada peocitosis (linfocitosis) en el 50% de los casos, incluso mostrar bandas oligoclonales (**BOC**) positivas en los casos post-varicela ^{2,38,39,43}, las proteínas suelen ser normales. Sólo el caso de Usano 2000 se buscaron BOC y fue negativa. (Ver cuadro 3).

Los estudios de imagen, de AAI en la etapa aguda muestran diversos hallazgos: series en las que todos los pacientes tienen imagen normal tanto TAC como IRM^{1,7,8,39}; hay quien describe pacientes con lesiones bilaterales, simétricas, de baja densidad, en ambos hemisferios y que rara vez tienen reforzamiento con contraste¹³. Otros reportan casos con edema de cerebelo y disminución del espacio subaracnoideo y 4to ventrículo^{44,45}. Otro caso donde la IRM mostró lesiones hiperintensas multifocales en ambos hemisferios en T2, que no se veían en T1¹⁰. Groen presentó un caso de AAI, la IRM evidenció lesiones en puente, T1 hipointensas y T2 hiperintensas, sin que explique si tuvo algún hallazgo anormal en cerebelo⁴³, tallo cerebral o cerebro Cunha⁴⁶ describió tres casos el primero con múltiples lesiones supratentoriales bilaterales, que afectaban los núcleos grises de la bases y ambos lóbulos frontales; el segundo con IRM ponderada en T2 con lesiones hiperintensas casi simétricas que afectaban sobre todo a la sustancia blanca sin modificación al medio de contraste; y el último asociado a lesiones medulares en IRM en T2 hiperintensas. También se han presentado casos con edema de cerebelo e hidrocefalia^{47,48}. Tlili presentó una serie de 4 casos con diagnóstico de cerebelitis aguda y los hallazgos por imagen encontrando que los cuatro tenían lesiones por IRM hipointensa en T1 e hiperintensas en T2, con diferente localización, uno tenía lesiones bilaterales, localizadas en sustancia gris, de predominio en hemisferio izquierdo, dos con múltiples lesiones y otro normal; en los estudios de control 2 presentaron atrofia y dos presentaron imágenes normales⁴⁹. Finalmente dentro de los artículos elegibles para esta revisión,

encontramos 2 casos^{7,39} inmersos en series de ataxia aguda (y de los que no se detalla la información clínica) con imágenes compatibles con hemicerebelitis, el de Martínez-González³⁹ describe IRM ponderadas en T2 con hiperintensidad únicamente la corteza de un hemisferio cerebeloso, sin que precise su comportamiento tras la administración de gadolinio y el de Conolly⁷ quien refiere un área de hiperintensidad en hemisferio cerebeloso izquierdo. La sensibilidad por IRM en la cerebelitis es poco conocida⁴⁹ por que como se ha descrito los hallazgos pueden ser muy variables. Nagamitsu estudio 5 pacientes con AAI 4 mujeres y 1 hombre con edad media de 2.3años, y 5 pacientes control, les evaluó el flujo sanguíneo cerebeloso utilizando tomografía computada por emisión de fotón simple (SPECT), encontrando una disminución del flujo cerebeloso en los pacientes con AAI, sin que en estos pacientes se encontraran por IRM alteraciones en la morfología o anomalías en la señal en cerebelo, y lo propone la realización de SPECT como estudio básico para la evaluación de pacientes con AAI⁵⁰. A diferencia de todo lo mencionado, los casos de hemicerebelitis se han caracterizado por tener un patrón de IRM constante con lesiones características ya descritas. En 5 de 6 casos de hemicerebelitis en etapa de resolución, han encontrado un patrón de atrofia, en grados variables, aparentemente no progresiva (Ver cuadro 4), mismo hallazgo que ha sido documentado para casos de AAI por algunos autores^{10,44,46,49}, quienes describen una atrofia global y distinto a lo encontrado por Tabaraky⁴² quien describe la atrofia predominante de vermis.

4. Del planteamiento del problema y la propuesta sobre posibles mecanismos fisiopatológicos

De las observaciones realizadas a los 13 casos en total (seis incluidos, el que aquí se expone y seis excluidos) surgen una serie de preguntas: ¿Es una coincidencia predomine en pacientes del género femenino?, ¿Se trata de un agente que ingresa por vía aérea superior?, ¿La lesión en cerebelo es una lesión directa o es un fenómeno de autoinmunidad?, ¿Por qué sólo ocurre en la corteza de cerebelo y en forma unilateral?, ¿Hay varias fases de la enfermedad?, ¿Qué

hay en la corteza del cerebelo que no hay en otra parte del cerebro, que se convierte en el blanco de la lesión?, ¿Estamos ante un nuevo agente “neurotrópico” o “gliotrópico” al cerebelo o es uno de los ya conocidos que “adquirió” ciertas “particularidades”?, ¿Este microorganismo es cosmopolita?, ¿La filogenia del sistema nervioso podrá darnos alguna pauta en la explicación de este fenómeno, no descrito en décadas pasadas?, ¿Estamos ante una nueva enfermedad?, ¿Es una variante de AAI?, ¿Es una forma autolimitada de encéfalo mielitis diseminada aguda?

Partiendo entonces del contacto con el paciente, las bases anatómicas, histológicas, fisiológicas y moleculares del cerebelo realizaremos una serie de planteamientos, que a manera de rompecabezas, puedan explicar holísticamente este fenómeno denominado hasta el momento “hemicerebelitis post infecciosa aguda”.

Viendo el fenómeno en el contexto de historia natural de la enfermedad:

1. Medio Ambiente

Es difícil precisar su influencia, por que en los reportes no se han definido la estación del año en que se presentó el cuadro, nivel socio económico, características de vivienda. Se ha presentado 1 caso en Italia¹⁵, 1 en Bélgica¹⁷, 1 en EUA²⁵, 3 en España^{16,19,20}, 1 en México, es poco probable que haya algún factor medio ambiental en común.

2. Agente

Respecto a la vía de entrada del agente causal, pudiera ser la vía aérea, en virtud que todos los casos tienen cuadro de afección al cerebelo precedido de una infección de vías aéreas superiores.

De los casos reportados con clínica de síndrome cerebeloso unilateral en ninguno se tiene aislamiento bacteriano, es fundamental tomar en cuenta el caso de Sawaishi²³, que se excluyó del presente análisis por las razones expuestas, en el que se identificó como agente a la *Coxiella Burnetti*, mediante prueba de inmunofluorescencia indirecta positiva en muestra sérica con título de 1:16, en LCR mediante reacción en cadena de polimerasa (PCR) identificando genes *C. Burnetti htpB* y *Com 1*. Existe otro caso²⁴, sin clínica de síndrome cerebeloso pero sí la lesión “característica” por IRM, que por inmunofluorescencia indirecta mostró IgM con título 1:32 en muestra sérica y en LCR positivo para *Coxiella Burnetti* con técnica de PCR.

La *C. Burnetti* es la causa de la Fiebre Q. Es un cocobacilo gram negativo pleomórfico, inicialmente fue llamado *Rickettsia Burnetii* por compartir con la *Rickettsias* algunas características como ser un organismo intracelular obligado, sin embargo posteriormente se identificó dentro del grupo de proteobacterias⁵¹. Es una zoonosis de distribución mundial, endémica en España, relacionada con animales domésticos (vacas, ovejas, perro, gatos) y salvajes (conejo, roedores). Constituye una excepción en el grupo de infecciones Rickettsiosis, al contagiarse por inhalación de las secreciones (leche, orina, heces, productos placentarios) de estos animales y no a través de insectos vectores. A diferencia de lo que se podría pensar respecto a una mayor incidencia de la enfermedad en áreas rurales por el contacto con animales de granja y sus productos también se han descrito casos en habitantes de población urbana que no habían tenido tal contacto directo⁵². Esta vía «atípica» de contagio, la ausencia del exantema característico de las rickettsiosis, junto con una clínica presente sólo en un 50% de los casos, nos pone ante un cuadro más frecuente de lo que pensamos, que fácilmente podemos confundir con una simple virosis^{53, 54}.

La fiebre Q es rara en niños, Lalansa en su informe menciona que no hay predominio por sexo, la edad es entre 4-14 años con media de 9.4 años^{54,55} y aun que hay otros reportes en los que el promedio de edad es de tan sólo 18 meses⁵⁶;

la presentación clínica es similar al cuadro en adultos, en el que hay dos formas de la enfermedad: una cuadro agudo: caracterizado principalmente por síndrome febril autolimitado (con duración entre 5 a 57 días media de 10 días), un cuadro “influenza-like” con grados variables de neumonía y hepatitis; en un grupo de niños griegos²⁵ éstas dos últimas ocurrieron en el 25% de los casos cada una, a diferencia del reporte de niños españoles en los que la inflamación hepática se documento hasta en un 85%⁵⁴, síntomas generales como artralgias, mialgias, cefalea, pérdida de peso, rara vez miocarditis y casos fatales en el 1-2%. Los pacientes sintomáticos se hospitalizan por esta causa entre 5 y 63%. El cuadro crónico ocurre de entre 1 mes hasta años después de la enfermedad aguda, presenta endocarditis entre 60-70%, osteomielitis y fiebre recurrente²³.

Las manifestaciones clínicas neurológicas que se han asociado a Fiebre Q son: encefalitis, estados confusionales, meningo-encefalitis, encefalo-mielitis, meningitis y cerebelitis, síndrome de Guillain Barré, neuritis (óptica, braquial, mononeuritis múltiple), mielitis y neuropatía periférica, polirradiculopatía, síndrome extra-piramidal^{54,57}, sin que se conozca la incidencia específica en la edad pediátrica.

Hay reportes de casos de encefalitis por *Coxiella Burnetti* con hallazgos por imagen de resonancia magnética que muestra lesión en el lóbulo temporal⁵⁸, de los casos excluidos en esta revisión uno presentó además las lesiones en cerebelo lesiones en el lóbulo temporal²⁴, ninguno de los casos incluidos tuvo tal comportamiento por imagen.

Ahora bien los puntos de concordancia entre la fiebre Q y los casos de hemicerebelitis que nos ocupan son las siguientes:

1. La edad de los pacientes comprende un mismo período, de 4 a 15 para la hemicerebelitis y de 4 a 14 para la fiebre Q.

2. Hay un período febril con duración similar, entre 1 a 3 semanas, mismo que se autolimita
3. Presentan un cuadro de vías aéreas superiores “influenza-like”
4. Hay síntomas y signos generales como: cefalea, náusea y vómito

Los puntos de diferencia son:

1. No hay predominio por sexo en la fiebre Q y sí en hemicerebelitis
2. Los casos de hemicerebelitis no han tenido afección cardíaca, hepática, o pulmonar.
3. Todas las pacientes con hemicerebelitis se han reportado asintomáticas en el seguimiento, en ningún caso se ha mencionado que presenten osteomielitis, fiebre recurrente o endocarditis

Sí bien existen muchas similitudes, no podemos asegurar que todos los casos se relacionen o no con éste agente, pues no se ha hecho una búsqueda intencionada.

Otra posibilidad es que su fisiopatología se relacione con infecciones *virales*, en función de la falta de marcadores por biometría hemática, cultivos, tinciones de gram que sustenten un carácter bacteriano; el hallazgo de la única biopsia que mostró datos de inflamación perivascular e infiltrado linfocitario²⁵.

De los casos incluidos en ninguno se probó la relación con algún virus, sin embargo, de los casos excluidos el de Caso no.2 de Madrid⁴ tuvo VEB IgM (+) sérico, no hay información sistematizada del LCR (p.ej. determinación de citoquímico o cuantificación de inmunoglobulinas) (Ver cuadro 6). Recordemos que para realizar el diagnóstico de infección aguda por VEB se debe fundamentar en uno o más de los criterios serológicos siguientes ^{59 60}: 1. Elevación de los anticuerpos IgM, 2. Elevación de anticuerpos IgG contra la cápside (**anti-VCA**), 3.

Elevación de los anticuerpos IgG contra el antígeno temprano; el componente difuso (**anti-D**), 4. Elevación de anticuerpos contra el núcleo (**anti-EBNA**).

El hecho que el VEB, sea uno de los ocho miembros de la familia herpesvirus, es relevante por el conocido el carácter neurotrópico de los estos. Domachowske publicó las manifestaciones neurológicas asociadas con VEB, en niños, que incluye 2 casos: una niña de 9 años con cefalea, fiebre, letargia, disartria y hemiparesia derecha y un niño de 5 años con fiebre, adenopatía, faringitis, disartria y hemiparesia izquierda⁶¹, aun que no se detallan los hallazgos en los estudios de imagen el cuadro es sugestivo de hemicerbelitis. Es controvertido el atribuir a este virus la etiología directa de este padecimiento, puesto que ha postulado que infecta exclusivamente a las células del sistema linforreticular⁶² y las manifestaciones del sistema nervioso central se han asociado a fenómenos autoinmunes para o post infecciosos⁶³.

Sólo uno de los casos publicados¹⁶, tiene antecedente de varicela. El virus varicela Zoster, es dermo y neurótropo, su reservorio son los ganglios sensitivos y puede permanecer en estado latente por tiempo indefinido. Cerca 0.1 al 0.75% de los niños con varicela desarrollaran encefalitis y aproximadamente 1 de 4,000 (menores de 15 años), tendrán ataxia cerebelosa aguda ^{64,65}, Zielbold al estudiar las complicaciones de varicela en un grupo de niños previamente sanos, encontró que la cerebelitis se presenta en un 40% y el pico de edad fue de 4 años⁴⁰. Hay mayor riesgo de tener esta complicación en los varones 2:1. La ataxia suele desarrollarse al final de la primera semana de aparición el exantema, aun que hay casos descritos de afección en los que precede a la clínica cutánea ^{64,66}. El EEG de estos pacientes muestra anomalías difusas y en ocasiones actividad focal no asociada a convulsiones. La determinación de PCR y anticuerpos en LCR son útiles para confirmar o descartar tal sospecha. Aun que se puede buscar el cultivo viral en tejido cerebral su sensibilidad y especificidad son variables; el cultivo en LCR se ha logrado. La neuroimagen puede mostrar infartos isquémicos o hemorrágicos de diversos tamaños, signos de desmielinización, las lesiones por

IRM dependen del tiempo transcurrido de la enfermedad, las lesiones iniciales suelen ser en lóbulos temporales y un mes más tarde mostrar atrofia localizada a dicho lóbulo⁶⁴, también se ha reportado IRM ponderadas en T2 con hiperintensidad en sustancia blanca del cerebelo, globo pálido, sustancia blanca parieto-occipital y Sunaga un estudio un grupo de pacientes con varicela y manifestaciones neurológicas, les realizó estudios de control con IRM 10 meses después, sin encontrar anormalidad alguna⁶⁷. Las complicaciones neurológicas suele ser autolimitadas y generalmente llegan a una recuperación completa.

El mecanismo de afección neurológica, la presencia de partículas virales en LCR y los hallazgos de neuro-imagen, sugiere la invasión directa a través; otros autores no han encontrado ni las partículas virales ni hallazgos de imagen, por lo que el mecanismo en estos casos sería para infeccioso, de base auto inmunitaria, habiéndose descrito anticuerpos anti-centrómero^{64,68}, IgG e IgM anticuerpos anti-neuronales que reaccionan contra elementos nucleares y citoplasmáticos de las células de Purkinje⁶⁸

Sí bien no se han tomado los exámenes de manera uniforme en todos los casos para la detección, sérica o en LCR, de agentes virales, bacterianos, sicóticos, micobacterias o proteobacterias, el análisis global, nos permite inferir que: *quizá se trate de un germen conocido con anterioridad (Coxiella burnetti vs Virus Epstein Barr vs otro ¿?) pero no con las características habituales, o bien que dicho germen probablemente esté montando una especie de “nuevo tropismo” y en última instancia que no se hubiera documentado en el pasado tal mecanismo.*

3. Huésped

Huésped: Perspectiva Clínica.

Femeninos, en edad preescolar y escolar, en los que el lado derecho se ha visto más afectado (6 de los 7 casos, incluyendo el caso presentado en este trabajo).

Para iniciar la discusión respecto al huésped considero pertinente iniciar con el de la correlación anatómico-clínica de la hemicerebelitis.

La primera consideración es en cuanto al síndrome cerebeloso: cuando ocurren lesión en hemisferio cerebeloso las manifestaciones clínicas son más apendiculares que axiales, el déficit neurológico es uni e ipsilateral a la lesión por que hay una doble decusación de fibras (aun que muchas veces se hace referencia a que “no se decusan”⁶⁹). El cuadro cardinal de síndrome cerebeloso unilateral caracterizado por dismetría, dis o adiadococinesia, temblor, hipotonía, falta de control en la musculatura antagonista, unilateral se explica por la afección al neocerebelo⁷⁰; cuando hay disfunción del neocerebelo se verán más afectados el brazo y la mano que las extremidades inferiores⁶⁹, como lo referido particularmente en caso de García Carzola¹⁹; la repercusión en los movimientos finos o distales será mayor que en los movimientos proximales o gruesos⁶⁹, lo cual se traducirá como alteraciones en la escritura como en los casos de Sekhara¹⁷ y el que hemos presentado. El nistagmo es un hallazgo común usualmente horizontal pero puede ser rotatorio (que no se ha descrito en los casos de hemicerebelitis), indica el involucro de las vías vestíbulo cerebelosas, cuando hay una lesión en hemisférica cerebelosa los ojos se desviarán de 10 a 30° hacia el lado no afectado, cuando el paciente intenta dirigir la mirada hacia otra parte, ocurren movimientos sacádicos hacia el punto de fijación, siendo más marcados y de mayor amplitud hacia el lado del hemisferio afectado⁶⁹, como ocurrió en el caso de Martínez²⁰ y el nuestro. La ataxia, la incapacidad al realizar el tandem, el balanceo hacia delante o hacia atrás, la pérdida del tono troncal, o los “movimientos finos de la cabeza” antero-posteriores o laterales, caracterizan el síndrome vermiano o de línea media cerebelosa, traducen involucro del vermis, en esta patología se ha visto tal disfunción no por un involucro directo –el cual se corrobora por estudios de imagen, libre de lesión-, si no por el desplazamiento secundario al edema de hemisferio que condiciona efecto de masa.

El efecto de masa en los casos de edema grave, también puede afectar el tallo cerebral^{4,15,18,21,23,25} y por ende dar manifestaciones tales como: parálisis o paresia de nervios craneales a nivel de núcleos, presentes en los casos de Lester, García y Martínez^{15,19,20}; por compresión al sistema reticular activador ascendente, con la consecuente alteración del estado de alerta –desde letargo hasta coma–, como en los casos de Omeis, García y Martínez^{19,20,25}, consideramos que esta pueda ser la explicación más plausible al deterioro del alerta¹³, más que un “involucro silente” de la corteza cerebral como lo propone García¹⁹. Este efecto de masa puede ser tan grave que condiciona herniación de amígdala cerebelosa –descrito en los casos de Lester y Sawaishi^{15,23} y esto pone en riesgo la vida del paciente. (Ver Esquema de la enfermedad).

La segunda consideración y que merece mención aparte son dos aspectos clínicos descritos en las pacientes: 1) las crisis convulsivas, caso García C¹⁹ y 2) los problemas cognitivos, caso García y el que aquí se presentó.

1) ¿Las crisis convulsivas del caso García-Carzola, son sólo crisis o es epilepsia? La definición de epilepsia según la Organización Mundial de la Salud alude a crisis epiléptica como aquella descarga neuronal paroxística excesiva, espontánea, repetitiva y no provocada⁷¹, Arzimanoglou⁷² como los eventos clínicos transitorios resultante de una forma anormal, excesiva y más o menos extensa de una población neuronal cerebral, Iglesias⁷³ lo define como aquellas descargas paroxísticas excesivas de las células nerviosas que condicionan cambios clínicos y eléctricos y que habitualmente se originan en la corteza cerebral. En esta diversidad de conceptos, ¿Las crisis son provocadas por neuronas únicamente de corteza cerebral o también por aquellas localizadas fuera de los hemisferios, concretamente en cerebelo? y es aquí donde para dar una explicación a las crisis asociadas al caso de hemicerebelitis tenemos tres planteamientos:

El primero, que exista un daño en la corteza cerebral que no se documentó, previo a la hemicerebelitis, que ante un daño de SNC llegara de la actividad eléctrica

anormal hasta la actividad motora (crisis). Segundo pensar que la epileptogénesis es “exclusiva de neuronas corticales cerebrales”, quizá sea reduccionista y habrá que considerar un origen cerebeloso. Finalmente la tercera posibilidad es que la actividad anormal del cerebelo sea tal que condicione actividad anormal en neuronas de la corteza cerebral.

A referir de Joynt, Adrian y Down, registraron actividad eléctrica espontánea en el cerebelo de mamíferos a una frecuencia de 150 a 200/seg., también estos autores junto con Brookhart y Moruzzi precisaron que había actividad con trenes de alto voltaje y puntas uniformes, mismas que eran abolidas tras la isquemia inducida al cerebelo⁷⁴. En humanos, algunos autores defienden la idea, que existen crisis cerebelosas, con fundamento en las publicaciones en las que se relaciona la patología de cerebelo, congénita –como la hipoplasia de cerebelo- o adquirida como en el caso de tumores⁷³.

Se ha ya publicado acerca de la relación que existe entre epilepsia, retraso mental e hipoplasia de cerebelo o entre epilepsia, desordenes psiquiátricos e hipoplasia de cerebelo^{75,76}. Respecto a las lesiones neoplásicas, se ha informado sobre la existencia de crisis hemifaciales en lactantes con gliomas cerebelosos, dichas crisis ceden tras la extirpación de tumores⁷³; otra muestra de esta perspectiva es la planteada por Strazzer al presentar el caso de una paciente con astrocitoma de cerebelo y crisis, y además citar autores con casos similares de epilepsia en relación a lesiones focales de cerebelo, que ceden tras su extirpación y considerar el papel que el cerebelo juega en funciones no sólo motoras⁷⁷.

En el sentido inverso (relación ataxia-epilepsia) al hacer un estudio de las causas de ataxia aguda en niños Ryan presenta como otras causa de ataxia, alteraciones neurológicas como la migraña vertebro-basilar y la epilepsia, ésta última acompañada o no de pérdida del estado de alerta, Fenichel⁷⁸ llama pseudo-ataxia a este tipo de eventos que se relacionan con un EEG con punta onda lenta de 3-4Hz, mismo que mejoran con la administración de antiepilépticos. Bennett

presentó⁷⁹ 4 casos de pacientes pediátricos con epilepsia y diferentes grados de retraso mental, que además tenían manifestaciones clínicas de ataxia, electroencefalogramas con trazos de punta onda lenta, que tras recibir administración de fármacos antiepilépticos corrigieron dicho trazo y remitió la ataxia (excluyendo la posibilidad de intoxicación por antiepilépticos que hubieran recibido previamente).

Respecto a la ataxia aguda de la infancia, algunos autores^{1,8}, mencionan que se puede acompañar o no de crisis convulsivas, sin que especifiquen el mecanismo fisiopatológico o el porcentaje de frecuencia con el que se asocia.

Con lo anterior, llegamos al punto que no es posible desechar la idea que las crisis puedan ser de origen cerebeloso. Ahora bien, si esto es verdad ¿Por qué sólo se ha presentado en un caso?, la respuesta posiblemente se puede plantear en función de que:

1. Según el tipo de agente, se manifieste o no con crisis convulsivas.
2. Que dependa del tipo de huésped, con factores como que tenga una afección previa cortical –documentada o no–.
3. Que el padecimiento presente “varias fases” tanto clínicas como fisiopatológicas, en el que suceda primero afección “a otra estructura-no neuronal” y posteriormente a “una estructura neuronal” capaz de generar descargas excesivas paroxísticas, las cuales por medio de conexiones talámicas y de éste a corteza se hallan generalizado, de manera que *no todas las pacientes hayan llegado a “esta etapa de disfunción/lesión neuronal”, si no se hayan quedado en esa “etapa pre-neuronal” y por lo tanto no presente clínicamente crisis convulsivas.*

- 2) Los problemas cognitivos del cerebelo. Partiremos del análisis del sustrato anatómico-fisiológico del papel del cerebelo en los procesos cognitivos. En la vía cerebro-cerebelosa, el cerebelo recibe aferencias de la corteza sensorio-motora, de la corteza pre-frontal dorso lateral y medial, que son regiones encargadas del

lenguaje (expresivo). De las regiones corticales parietal superior, inferior y posterior, del colículo superior y de la corteza temporal superior, posteriormente a través del tálamo devuelve la referencia a áreas similares, lo que implica que el cerebelo se convierte en un centro de procesamiento bidireccional de áreas encargadas de atención, percepción viso-espacial, memoria, regulación de funciones ejecutivas y emocionales. Esta conexión entre la corteza y cerebelo a nivel prefrontal dorsolateral, avala su papel en relación al mantenimiento de la memoria de trabajo, la resolución de problemas y las funciones ejecutivas ⁸⁰. En un intento de demostrar estas conexiones Middleton y Strick realizaron una investigación en primates y encontraron una vía que partía del lóbulo frontal y parietal izquierdo (área meramente cognoscitiva), que se relacionaba con la zona ventral del núcleo dentado cerebeloso contralateral, área medial del globo pálido ipsilateral y tálamo. Con lo anterior postularon que el cerebelo enlaza o liga el contexto sensorial y propioceptivo a las respuestas motoras ejerciendo un control sobre las mismas, en base al manejo de información sensorial "específica o de alta calidad", del mismo modo que tiene un papel en la reparación y anticipación de las respuestas motoras, según secuencias motoras experimentadas con anterioridad en función de la información recibida del medio, así es capaz de identificar secuencias, predecir el subsiguiente comportamiento y preparar el estado fisiológico para la realización de tareas perceptivo motoras o cognitivas ⁸¹.

Las evidencias acerca de la función cognitiva, se han ido sumando tras el advenimiento de los estudios de neuroimagen. Mediante tomografía por emisión de positrones (PET) la activación metabólica cerebelosa durante la generación y expresión en voz alta de los verbos que evocaban estímulos visuales o auditivos frente a la tarea de repetir verbos o leerlos en forma automática, demostró la intervención del cerebelo en los procesos de articulación encubierta y en la generación de palabras. Jueptner^{80,82}. Describió la activación de los núcleos profundos del cerebelo en relación con la realización de tareas no motoras, de reconocimiento táctil y discriminación. Desmond⁸³ comprobó la implicación del cerebelo, empleando PET observó un incremento en la actividad metabólica al

evaluar la imaginación motora, en regiones de vermis, áreas laterales de ambos hemisferios y de forma más intensa en el derecho. En cuanto a los procesos mnésicos, éste último autor, mostró la activación cerebelosa selectiva durante la resolución de problemas y la ejecución de tareas con memoria de trabajo, permitiendo una aproximación localizadora de función diferente para tareas motoras y cognitivas⁸³. Por IRM funcional se demostró que el hemisferio cerebeloso derecho tuvo activación únicamente en su región inferior durante la tarea de memoria de trabajo a diferencia de la misma prueba realizada durante el movimiento de dedos, en la que se activaron ambos hemisferios y zona posterior del vermis^{80,83}.

En relación a la organización morfofuncional del cerebelo, existe evidencia experimental de diferente activación en el cerebelo según la tarea; la actividad de atención no motora y las tareas cognitivas se encontrarían reguladas por el neocerebelo⁸⁴.

Ya se han descrito como las lesiones de los hemisferios cerebelosos afectan a funciones motoras menos estereotipadas y de más compleja ejecución como el desarrollo de nuevas habilidades motoras, el cálculo de la amplitud y fuerza con la que hay que realizar un movimiento o, incluso la elaboración mental de actos motores en proceso de generación y/o aprendizaje⁸⁵.

Queda claro entonces, por que las pacientes desarrollaron manifestaciones de afección cognoscitiva al tener disfunción del neocerebelo y con mayor razón si dicha lesión sucedió el hemisferio cerebeloso derecho, como ocurrió en la mayoría de las pacientes.

Es importante que se hayan abordado los puntos previos como preámbulo para la discusión respecto al por que del predominio en el sexo femenino. Al indagar respecto a las diferencias anatómicas del cerebelo de acuerdo al sexo, encontramos el trabajo realizado por Mayhew, el cual tras analizar piezas

patológicas de humanos adultos, de ambos sexos, tomando muestras de ambos hemisferios cerebelosos, no hubo diferencias ni morfológicas, ni microscópicas (respecto al número de células de Purkinje) que se presentaran entre los hemisferios, ni que se observaran entre los sexos⁸⁶. Sin embargo sí se han documentado diferencias funcionales mediante PET, se comparó a grupos de hombres y mujeres, midiendo el flujo cerebeloso que existía tras la recuperación de palabras emotivas, encontrando mayor flujo en mujeres que en hombre, concluyendo que las mujeres presentan mayores patrones de activación neuronal con la memoria emocional que los hombres⁸⁷. Ya se describió como por PET se ha documentado el papel del cerebelo en los procesos de atención y memoria, a través de sus proyecciones a tálamo y corteza prefrontal, en ambos sexos. Pero hasta el momento no se conoce con precisión que papel juega el sexo en el comportamiento funcional del cerebelo, el que la hemicerebelitis predomine en el sexo femenino quizá tenga futuras explicaciones respecto a las diferencias funcionales bioquímicas y moleculares entre mujeres y hombres, y no en cuanto a diferencias macroscópicas aun no demostradas.

Por lo tanto es necesario denotar la necesidad del seguimiento a las pacientes de hemicerebelitis con exámenes neuropsicológicos específicos que permitan evaluar puntos finos de la cognición, para ser categóricos en la afirmación: están asintomáticas. Sobre todo en relación a la atrofia residual que han mostrado y que al momento de los informes de caso, no tenía traducción clínica, cuando ya Soussan a referir de Tlili⁴⁹, demostró al estudiar un grupo de niños con AAI, con seguimiento a largo plazo (6 años después de la AAI) que aquellos que presentaban alteraciones por IRM tenían después alteraciones motoras finas y caídas frecuentes.

4. Huésped: Perspectiva anatomopatológica

Los estudios de imagen muestran una lesión característica que se traduce como inflamación de la corteza cerebelosa, sólo de un hemisferio, sin que se comprometa el vermis. No está claro sí se trata de la manifestación directa de un fenómeno infeccioso o bien de un fenómeno de reacción cruzada, de mimetismo

molecular en el que la invasión de un microorganismo (no identificado hasta el momento) compartiera parte de su estructura molecular con algún componente de la corteza del cerebelo.

Pero ¿Qué estructura está en la corteza del cerebelo que no está en ninguna otra parte del sistema nervioso?: *Las células de Bergmann*.

El origen de las células gliales se identifica desde 1846, en el que aparecieron los trabajos de Rudolph Virchow. Este hecho histórico ha sido documentado ampliamente por Glees, Kuffler y Nicholls. Las funciones principales de las células gliales son⁸⁸:

Soporte mecánico de las neuronas (astrocitos y oligodendrocitos).

Producción de la vaina de mielina (oligodendrocitos).

Captación rápida y por tanto, inactivación de neurotransmisores químicos liberados por las neuronas (astrocitos).

Formación del tejido cicatricial después de lesiones cerebrales (astrocitos).

Eliminación de residuos de tejido local después de la muerte celular (astrocitos)

Constitución de un sistema de fibras entre la sangre y las neuronas (astrocitos).

Control de la composición del líquido extracelular⁸⁹.

Participación indirecta en la neurotransmisión, mediante la recaptura de glutamato⁹⁰.

Teniendo en cuenta el tamaño, forma y situación se distinguen varios subgrupos de células gliales: *macroglia*, son células de mayor tamaño, su pericarión es de 18 a 20 μm de diámetro, en este grupo se incluye la glia radial, astroglia, oligodendroglia y glia periférica; *microglia*, células menores, cuyo diámetro de 2 a 3 μm .

Las células gliales radiales, descritas a finales del siglo pasado, han sido consideradas en la actualidad como un grupo especial que tiene importancia

considerable. Estas células aparecen durante el desarrollo encefálico para transformarse después en otros tipos gliales (por ejemplo, astrocitos) a medida que madura el cerebro. Poseen una forma alargada, frecuentemente bipolar, con dos o más prolongaciones celulares importantes que se extienden a distancias relativamente largas a través de tejido nervioso, que terminan en las membranas superficiales o en las paredes de los vasos sanguíneos. Al menos hay dos tipos de glia radial que sobreviven en el cerebro adulto humano: las células de Müller y la glia de Bergmann⁹¹, ontogénicamente son consideradas astrocitos especializados

La glia de Bergmann conformada por células gliales peculiares, situadas en la capa molecular en la corteza cerebelosa de los mamíferos proyecta varias prolongaciones celulares alargadas a través de la capa molecular hasta la superficie interna de la membrana pial, donde forman pies terminales cónicos⁹¹.

Los cuerpos celulares de la glia de Bergmann están localizados en la capa de células de Purkinje, sus axones corren paralelos a las prolongaciones de éstas últimas células⁹². Las células de Purkinje, se localizan en la capa intermedia o ganglionar, emiten axones colaterales a la capa granular (y a su vez hace sinapsis con las células de Golgi), hasta la capa molecular; de tal manera que los axones de las células de Bergmann recorrerán las tres capas de la corteza cerebelosa.

Se piensa que las necesidades funcionales específicas de cada especie son los factores fundamentales que llevan a la glia radiada a transformarse o permanecer en la vida adulta⁹¹. Se ha encontrado un papel muy importante a las células de Bergmann.

El glutamato (**Glu**) es el neurotransmisor excitatorio más importante el sistema nervioso, ejerce su acción a través de su unión con receptores, existen dos subtipos los ionotrópicos y los metabotrópicos. Los ionotrópicos a su vez se subdividen en 3 tipos: N-metil- D aspartato (**NMDA**), α amino 3 hidroxil- 5 metil- 4-isoxazolepropionato (**AMPA**) y receptores de Kainato. Los receptores

metabotrópicos actúan a través de segundos mensajeros: metabolismo de fosfatidil inositol o inhibición de la adenilato ciclasa, preferentemente activados a través de quisqualate, ibonate, aminociclopentano y ácido descarboxílico⁹³. Las células gliales expresan receptores tanto ionotrópicos como metabotrópicos para el glutamato. La recaptura de Glu dentro de las neuronas y las células gliales es un paso importante en las sinapsis mediadas por este neurotransmisor. Se han identificado diferentes transportadores de Glu, sin embargo el más importante para la recaptura de Glu en el cerebelo es el conocido como transportador glutamato/aspartato Na⁺ dependiente (**GLAST**)⁹⁰.

Por inmunohistoquímica se ha localizado al GLAST en la capa molecular del cerebelo, específicamente en las células gliales, esto es en la glía de Bergmann. Siendo excelentes modelos de la interacción neurona-glia⁹⁰.

Sí bien antes se creía que las células de Bergmann eran las únicas en poseer GLAST, hoy en día se sabe, mediante estudios de microscopía electrónica a la ultra-estructura, que se encuentra también en neuronas. Sin embargo la localización del transportador difiere, perinuclear para las neuronas y en la membrana celular y sus prolongaciones para los astrocitos⁹⁴.

Recientemente se describió “las señales de calcio” en células gliales especializadas que apoya la interacción neurona-glia⁹⁵.

La glía de Bergmann tiene receptores para AMPA, pero a diferencia de los receptores AMPA en las neuronas, estos son permeables al calcio. Esta permeabilidad al calcio se desarrolló al perder la sub-unidad GluR2. Se han hecho estudios donde se le modifica genéticamente dicha permeabilidad al receptor a nivel axónico, y se observa una retracción glial, lo que trae como consecuencia disminución en la remoción del glutamato en las hendiduras sinápticas. Por lo tanto juega un papel esencial en la determinación estructural y funcional en la relación entre células de Purkinje y glía de Bergmann en las sinapsis

glutamatérgicas⁹⁰. Ahora bien los receptores de AMPA calcio permeables pueden regular la expresión de GLAST, demostrado por estudios en cultivos donde sí se sobre expone a Glu la transcripción de GLAST disminuye⁹⁰. De manera que el receptor AMPA calcio permeable juega un papel esencial al permitir a la glia de Bergmann detectar la presencia de sinapsis glutamatérgicas y extender sus prolongaciones entorno a ellas⁹⁵.

Con lo anterior se corrobora el principio filogenético que ha Duque-Parra respecto a que las necesidades funcionales de los sistemas nerviosos determinan la arquitectura celular y la distribución de las poblaciones celulares, concretamente respecto a que los astrocitos responden a factores tróficos y a neurotransmisores específicos asociados a la actividad neuronal⁹¹.

Es así que enfatizamos la importancia y alta especialidad de la glia de Bergmann, que al ser la corteza cerebelosa el único lugar del sistema nervioso que las alberga, se convierten en nuestra *propuesta de explicación sobre el por que de la localización únicamente cortical cerebelosa de la lesión*.

Para que se vayan uniendo las piezas de nuestro rompecabezas, valdría hacer la primera conjunción, respecto a lo postulado cuando hablamos del agente (quizá no se trate de un germen conocido con anterioridad o al menos no con las características habituales, o que probablemente esté montando una especie de nuevo tropismo) y lo desarrollado en los párrafos anteriores concerniente a las células de Bergmann como blanco de lesión, proponemos que el agente causal pudiera tener gliotropismo por éstas últimas células.

Explicar el por que de la unilateralidad, resulta complejo. Partiremos de la densidad glial (proporción glia-neurona), que es un indicativo de la demanda metabólica neuronal y que el incremento en el número de células gliales se correlaciona directamente con el aumento de actividad en la corteza cerebral, principio que extrapolaremos a la corteza cerebelosa. Este principio se funda en

que dicho incremento se produce a expensas de los astrocitos y tiene implicaciones eminentemente energéticas⁹¹.

La corteza cerebelosa participa en funciones mentales de memoria, cálculo y también en aquellos movimientos motores finos, por lo que requiere un gran número en sus poblaciones celulares, por ende paralelamente requerirá mayor número de células gliales (dentro de este concepto de densidad glial).

Los casos reportados no mencionan la dominancia en la lateralidad de las pacientes. Puede ser este uno de los puntos más importantes para establecer la unilateralidad, siendo que la lesión se situará en el hemisferio cerebeloso que tenga mayor densidad glial, esto es el hemisferio dominante.

El neurólogo inglés Hughlings Jackson, hizo una serie de estudios teóricos a partir de las observaciones clínicas, en la década de 1870, de las cuales derivó uno de los paradigmas mas importantes de las neurociencias hoy en día, propone que el sistema nervioso central se desarrolló estructural y funcionalmente en base a un principio ontogénico en el cual los niveles mas simples, presentan una estructura o funcionalidad escasa o de nulas variantes, rigidez que se manifiesta en la lesión y pérdida funcional^{96 97 98}. Esto es, cuando ocurre una lesión al sistema nervioso se verán afectados primeramente aquellos elementos o estructuras más evolucionadas o más altamente especializadas. Lo cual se correlaciona con el alto nivel de especialización que debe tener el hemisferio cerebeloso dominante para ejecutar funciones complejas, relacionadas al control motor grueso y fino, memoria de trabajo, entre otras. *Basados en el paradigma de Jackson proponemos que la razón de la unilateralidad del padecimiento en cuestión sea la afección primaria a estructuras altamente especializadas, como sería la corteza cerebelosa únicamente del hemisferio dominante y de éste la glia de Beramann.*

Dentro del modelo de historia natural de la enfermedad, resulta complicado, precisar cada uno de los elementos del período pre-patogénico, poder caracterizar al período patogénico y de ahí partir y realizar las intervenciones oportunas en la prevención, tratamiento y rehabilitación. Bajo el análisis de los casos, consideramos que podemos dar una propuesta inicial respecto a las fases de esta enfermedad, lo cual según las fases de construcción del conocimiento es el primer paso para posteriormente explicar, predecir y controlar la enfermedad:

5. Propuesta sobre las fases de la enfermedad

Fase 0

Pacientes en edad escolar, sin antecedentes de importancia, previamente sanos. Predominio por el género femenino (considerando que tal vez en una muestra mayor, no exista una predominancia).

Fase 1.

Infección de vías aéreas superiores, acompañada o no de síndrome febril, ataque al estado general, de etiología viral o bacteriana. La cual sucede de 1 a 3 semanas previas a la fase 2.

Fase 2.

Fase aguda de la enfermedad, en la cual se presenta síndrome cerebeloso unilateral, con o sin afección del estado de alerta, que puede asociarse a manifestaciones como: crisis convulsivas o compromiso de algún nervio craneal y de forma constante cefalea en el contexto o no de síndrome de hipertensión intracraneana. Se corrobora con estudios de IRM, la lesión característica en T2 de hiperintensidad localizada a la corteza cerebelosa unilateral, con o sin reforzamiento con gadolinio (no hay elementos en este momento para caracterizar la lesión en función del reforzamiento), de aspecto pseudo-tumoral. Puede tener o no efecto de masa sobre 4to ventrículo; dicho efecto de masa puede ser tan

severo que lleve a la herniación de amígdalas cerebelosas. Generalmente el proceso se autolimita en un período de 1 a 3 semanas

Fase 3.

Fase de recuperación inicial. Es el período en el que desaparecen paulatinamente el déficit neurológico presente en etapa aguda; en la mayoría de los casos recuperación es total. Puede durar hasta 9 meses.

Fase 4.

Fase de recuperación tardía, con déficit neurológico residual, mínimo no incapacitante. Se realizan IRM de control que muestran atrofia cerebelosa ipsilateral a la lesión descrita en la Fase 2. En la que quizá al estudiar a las pacientes con pruebas neuropsicológicas se encuentre déficit cognoscitivo.

En estos momentos no disponemos de información suficiente respecto al seguimiento de las pacientes para definir si dicha atrofia es progresiva, si hay o no recaídas o segundos ataques en los que se involucre el hemisferio ipsi o contralateral.

VII. CONCLUSIONES

Del análisis de los casos hasta el momento publicados definimos que se presenta con predominio en el género femenino, edad escolar; cuadro de hemocerebelitis con antecedente de infección de vías aéreas superiores.

El agente causal puede tener vía de entrada por tracto respiratorio, con componente probablemente gliotrópico. No se tienen los elementos para afirmar si se trata de *Coxiella Burnetti* vs Virus Epstein Barr con alguna variante antigénica o de tropismo, o bien de un nuevo microorganismo.

Es probable que se trate de una enfermedad con un "espectro clínico" amplio respecto a las manifestaciones clínicas, desde aquellos casos en los que sólo hay síntomas y signos sistémicos sin cuadro cerebeloso y aquellos con síndrome cerebeloso ipsilateral que tiene correspondencia homolateral con la lesión en la corteza del cerebelo y que probablemente sea relacionado con la lateralidad y hemisferio cerebeloso dominante.

La lesión por imagen traduce inflamación de la corteza cerebelosa unilateral, sin que podamos caracterizar si se trata de lesión directa o que ocurra bajo el mecanismo de "mimetismo molecular".

La evolución en la mayoría de los casos es benigna y autolimitada, dejando atrofia cortical cerebelosa en el sitio de lesión, sin que esto condicione déficit neurológico comprobado hasta el momento.

Las teorías sobre sus probables mecanismos fisiopatológicos, son dos: la primera que se atribuya a lesión directa y la segunda que se trate de una reacción cruzada, ambas tendrían "vía final común" como blanco de lesión a las células de Bergmann debido a su exclusividad de localización en corteza cerebelosa, el hemisferio cerebeloso dominante es ipsilateral a la lesión como consecuencia de

la mayor densidad glial y estas células serían las primeras en afectarse por la alta especialidad que le dan: el sistema de transportadores GLAST, los receptores AMPA permeables a calcio y siguiendo el paradigma de Jackson se “respetarían” las áreas menos evolucionadas (Ver Esquema 1)

No podemos llamarla contundentemente “post infecciosa aguda” hasta no tener la evidencia que su mecanismo fisiopatológico sea “post infeccioso”, en tanto podríamos referirnos a ella como hemisferbelitis aguda.

Propuestas para el futuro estudio de pacientes conhemisferbelitis

Respecto a las pacientes que ya tenemos, es importante definir con precisión la lateralidad dominante y poder vincular así su relación con el hemisferio cerebeloso afectado; dar seguimiento a largo plazo para conocer la evolución clínica, esto es, si permanecen asintomáticas, si hay casos de recaída, si hay segundos eventos con afección contralateral, si la atrofia cerebelosa es progresiva, si hay casos familiares.

Para los nuevos casos, proponemos:

1. Interrogar sobre:

- a) Antecedente de: contacto con animales, como borregos, cabras, cerdos, conejos o vacas; vacunación; enfermedad exantemática, particularmente varicela; del desempeño académico.
- b) Lado dominante (diestro o zurdo) y su relación con el hemicuerpo afectado.
- c) La semiología, en la que se consignen incluso los datos negativos o especifique cuando no fue posible obtener la información.

2. Exploración física:

- a) General: somatometría, con el fin de identificar estados de desnutrición relacionados;
- b) Neurológica, incluyendo los datos ausentes o negativos. Durante la etapa aguda y en etapa de recuperación, para identificar los tiempos de cada fase con claridad.
- c) Neuropsicológica, en la que se consigne el desempeño académico anterior, valoración en etapa aguda, valoración en etapas posteriores, sobre todo en relación a la presencia de atrofia de hemiserebello.

3. Exámenes de laboratorio

- a) Biometría hemática, con observación especial en la existencia de linfopenia, linfocitosis, trombocitopenia y/o trombocitosis.
- b) Pruebas de función hepática y renal, para descartar el involucro sistémico
- c) Pruebas inmunológicas, para descartar procesos autoinmunes, Ig G, M y A sérica y en LCR, proteínas en LCR, CH50, ANA, ANCA.
- d) LCR, citológico y citoquímico.

4. Estudios de gabinete, neurofisiológicos en especial ENG.

5. Anticuerpos séricos y/o LCR, contra glía de Bergmann.

6. En aquellos casos en los que el edema de cerebello, lleve a situaciones que pongan en peligro la vida, de modo que el tratamiento se la descompresión quirúrgica de la fosa posterior y se pueda tomar una biopsia de corteza cerebelosa, sugerimos se le practique:

- a) Microscopia electrónica, la cual nos permitirá caracterizar las poblaciones celulares afectadas y quizá los diferentes momentos de la enfermedad
- b) Cultivos virales, con la finalidad de demostrar si se trata de un microorganismo ya conocido o si se trata de uno nuevo. En tanto lo único que tenemos como serología positiva es un IgM sérico para VEB, a fin de relacionarlo o no como agente etiológico la realización de:

- I. Anticuerpos IgM en LCR y séricos y su correlación temporal con el padecimiento
- II. Anticuerpos IgG contra la cápside (anti-VCA), en LCR y séricos
- III. Anticuerpos IgG contra el antígeno temprano, el componente difuso (anti- D), en LCR y séricos
- IV. Anticuerpos contra el núcleo (anti-EBNA), en LCR y séricos.

c) Inmunohistoquímica para las células de Bergmann, como probable blanco de la lesión.

El presente trabajo hace propuestas sobre probables mecanismos, por la falta de elementos que no permite realizar afirmaciones contundentes y tendremos que enfrentar a otros pacientes con el mismo problema, estudiarlos, estar alertas antes las “pistas” que de cada uno de ellos se vayan desprendiendo. Lo que es un hecho es que no podemos cegarnos a la gran cantidad de “coincidencias” que de estos casos han emanado, ni disociar el pensamiento clínico del pensamiento científico, atribuir todas las “coincidencias” al azar, ni pensar que somos los únicos del mundo con un caso así, retos diagnósticos como estos fomentan el trabajo inter, multi y transdisciplinario entre la comunidad mundial sin que nos dejemos vencer por la “barreras” de la geografía o el idioma.

VIII. BIBLIOGRAFÍA

1. Horowitz MB, Pag D y cols. Acute cerebellitis: case report and Review. *Pediatr Neurosurg* 1991-92; 17:142-145.
2. Menkes JH, Sarnat HB y cols. *Child Neurology*. 7ma. Ed. Lippincott Williams & Wilkins. 2005; pp: 590-592, 759-769.
3. Maggi G, Varone A y cols. Acute cerebellar ataxia in childrens. *Childs Nerv Syst* 1997; 13:542-545.
4. Diccionario terminológico de Ciencias Médicas. 13ra. Ed. Salvat. España 1992.
5. Madrid MA, Araiza AS y cols. Hemicerebelitis frente a un tumor cerebeloso. *Rev Neurol* 2006; 42 (8):508-509.
6. Stumpf D. Acute ataxia. *Pediatr Rev* 1987; 8: 303-306.
7. Connolly AM, Dodson E y cols. Course and outcome of acute cerebelar ataxia. *Ann Neurol* 1994; 35:673-67
8. Gieron KM, Westberry KR y cols. Acute childhood ataxia: 10 year Experience. *J Child Neurol* 1994; 9:381-384.
9. Mateos FB. Ataxia aguda. <http://www.aeped.es/protocolos/neurologia/index.htm>. 2001; 228-231.
10. Hayakawa H y Kato T. Severe cerebellar atrophy following acute cerebellitis. *Pediatr Neurol* 1995; 12: 159-161.
11. Aylett SE, O'Neil KS y cols. Cerebellitis presenting as acute hydrocephalus . *Child's Nerv Syst* 1998; 14:139-141.
12. Roulet PE, Maeder JP y cols. Acute fatal parainfectious cerebellar swelling in two children. A rare or an overlooked situation?. *Neuropediatrics*.1993; 24: 346-351.
13. Van Toorn R, Georgallis P y cols. Acute cerebellitis complicated by hydrocephalus and impeding cerebral heniation. *J Child Neurol* 2004; 19: 911-913.
14. Levy EI, Harris AE y cols. Sudden death form fulminant acute cerebelitis. *Pediatr Neurosurg* 2001; 35: 24-28.
15. lester A, Alpiagiani MG y cols. Magnetic resonance imaging in right hemisphere cerebellitis associated with homolateral hemiparesis. *Childs Nerv Syst* 1995; 11: 118-120.
16. Usano A, Torres J y cols. Ataxia cerebelosa aguda unilateral: presentación de un caso. *Rev Neurol* 2000; 30: 698.
17. Sekhara T, Christophe C y cols. Post infectious hemicerebellitis. *Rev Neurol (Paris)* 2001 Jan; 157 (1): 84-86.
18. Jabbour P, Samaha E y cols. Hemicerebellitis mimicking a tumor on MRI. *Childs Nerv Syst* 2003; 19:122-125.
19. García-Carzola A, Oliván JA, y cols. Infectious acute hemicerebellitis. *J Child Neurol* 2004; 19:390-392.
20. Martínez LM, Díaz MT y cols. Presentación de un caso de hemicerebelitis pediátrica. *Rev Radiol y Electro* 2005; 47(5):283-6.
21. Mendoca JF, Barbosa H y cols. Pseudotumoral hemicerebellitis: imaging findings in two cases. *Br J Radiol* 2005; 78: 1042-1046.
22. Melek E, Ozyer U y cols. +H-proton-magnetic resonance spectroscopic findings in a patient with acute hemicerebellitis presenting without localized signs: a case report. *Eur J Paediatr Neurol*. 2006 Jul;10(4):202-6. Epub 2006 Sep 6.
23. Sawaishi Y, Takahashi I y cols. Acute cerebellitis caused by *Coxiella burnetti*. *Ann Neurol* 1999; 45:124-127.
24. Kubota H, Tanabe Y y cols. Q fever encephalitis with cytokine profiles in serum and cerebrospinal fluid. *Pediatr Infect Dis J* 2001 March; 20(3):318-319.
25. Omeis IA, Khoshyomn S y cols. Idiopathic lymphocytic cerebellitis. *Pediatr Nerosurg* 2002; 36:52-53.
26. Manual de pediatría del Harriet Lane, 15ta ed. Ed.McGraw Hill. EUA 2002. Pp: 309.
27. Osborn AG. Angiografía cerebral. 2a ed. Ed. Marbán España 2000. 173-194.
28. Grag BP, Ottinger CJ y cols. Strokes in children due to vertebral artery trauma. *Neurology* 1993; 43:2555-2558.

29. Barkovich J, Neuroimagenología pediátrica. Ediciones Journal Buenos aires. Argentina 2001. Pp: 165-175, 461-475.
30. Gaensler E. Neurorradiología fundamental. Ed. Marbán. España 1998; pp:77-83.
31. Sardiñas N, Marcos R y cols. Tumores de fosa posterior en el niño. Rev Neurol 1999; 28 (12):1153-1158.
32. De la Torre LM, Ridaura SC y cols. Central nervous system tumors in mexican children. Child's Nerv Syst 1993; 9:260-265.
33. Rivera L. Hemato-Oncología pediátrica principios generales. Capítulo 22: tumores del sistema nervioso central. Editores de textos mexicanos. México 2006; pp:335-365.
34. Ruano AJ, Calderón EC y cols. Oncología médico quirúrgica pediátrica. Capítulo 11: tumores intracraneales. Ed. McGraw-Hill. México 2001; pp:89-113.
35. Rickert CH y Paulus W. Epidemiology of central nervous system tumors in childhood and adolescence based on the new WHO classification. Child's Nerv Syst 2001; 17: 503-511.
36. Pérez NJ, Camino LR. Urgencias neuropediátricas. Capítulo Tumores cerebrales. Editores Pérez Navero y Camino León. España 2005; pp:97-111.
37. Jaggi RS, Husain M y cols. Diagnosis of bacterial cerebellitis: diffusion imaging and proton magnetic resonance spectroscopy. Pediatr Neurol 2005; 32:72-74.
38. Ryan MM, Engle EC. Acute ataxia in childhood. J Child Neurol 2003; 18: 309-316.
39. Martínez GM, Martínez GS y cols. Ataxia de aparición aguda en la infancia: etiología, tratamiento y seguimiento. Rev Neurol 2006; 42(6):321-324.
40. Ziebold Ch, Von Kries R y cols. Svere complications of varicella in previously healthy children in Germany: A 1 year survey. Pdiatrics 2001; 108 (5): 79-84. <http://www.pediatrics.org/cgi/content/full/108/5/c79>.
41. Fejerman N, Fernández A y cols. Neurología Pediátrica. 2da ed. Ed. Editorial Médica panamericana, España 1997; pp: 434-439.
42. Tabaraki J, Husson B y cols. Acute cerebellar atrophy in encephalitis. J Child Neurol 1998; 13 (4) 192-195.
43. Groen RJ, Begeer JH y cols. Acute cerebellar ataxia in a child with transient pontine lesions demonstrated by MRI. Neuropediatrics 1991; 22: 225-227.
44. Rosés NF, Raspall ChM y cols. Atrofia cerebelosa secundaria a cerebelitis aguda por *Mycoplasma pneumoniae* . Rev Neurol 2006; 42(8): 466-470.
45. Shoji H, Hirai S y cols. CT and MR imaging of acute cerebellar ataxia. Neuroradiology 1991;33:360-361.
46. Cunha J, Madalena C y cols. Infección por *Mycoplasma pneumoniae*: tres casos con complicaciones neurológicas. Rev Neurol 2002; 34(11): 1053-1056.
47. Hamada H, Kurimoto M. A case of surgically treated acute cerebellitis with hydrocephalus. Child's Nerv Syst 2001; 17: 500-502.
48. Noguera JA, Pérez DB y cols. Cerebelitis aguda e hidrocefalia secundaria. Rev Neurol 2006; 42(8): 506-508.
49. Tlili GK, Souer MM y cols. Imagière des cèrèbellites aigües chez infant à propos de 4 observations. J Neuroradiol (France) 2006 Feb;33(1):38-444.
50. Nagamitsu Sh, Matsuiishi T y cols. Decreased cerebellar blood flow in postinfectious acute cerebellar ataxia. J Neurol Neurosurg Psych 1999; 67:109-112.
51. Parker NR, Barralet JH y cols. Q fever. Lancet 2006; 367:679-688.
52. Salmon MM, Howells B y cols. Q fever in an urban area. Lancet 1982; May: 1002-1004.
53. Maltezou HC, Ioanna C, y cols. Q fever in children in greece. Am. J. Trop. Med. Hyg 2004 70(5),540-544.
54. Ruiz CJ, González MR y cols. Q fever in children. Am J Dis Child 1193; 147: 300-302.
55. Lalansa LJ, Fernández CD. Fiebre Q. Aten Primaria 2003,31(2): 134.
56. Richardus JH, Dumas AM y cols. Q fever in infancy: a review of 18 cases. Pediatr Infect Dis J 1985; 4: 369-373.
57. Ferrante MA y Dolan MJ. Q Fever meningoencephalitis in a soldier returning from the Persian Gulf War. Clin Infec Dis 1993; 16: 489-496.
58. Sempere AP Q fever mimicking herpetic encephalitis. Neurology 1993; 43:2713-2714.
59. González SN, Torales TN y cols. Infectología clínica pediátrica. 7ma ed Ed. McGraw Hill. , México 2003;pp: 245-267.

60. Ross KL. Principles of Neurologic Infectious Diseases. Ed. McGraw Hill. EUA 2005;pp: 55-64, 327-342.
61. Domachowske JB, Cunningham CK y cols. Acute manifestations and neurologic sequelae of Epstein-Barr virus encephalitis in children. *Pediatr Infect Dis J* 1996; 15:871-875.
62. Ambider RF, Mann RB. Detection and characterization of Epstein-Barr virus in clinical specimens. *Am J Pathol* 1994; 145: 239-252.
63. Barry PF, Culp KW y cols. Demyelinating disease after neurologically complicates primary Epstein-Barr virus infection. *Neurology* 1992; 42:278-282.
64. Falcón NY, Jiménez MR. Encefalitis viral pre-eruptiva por varicela: Reporte de caso. *Paediatrica* 2005; 7(1): 29-33.
65. Jiménez CP, Velázquez PJ. Ataxia cerebelosa aguda en varicela. Descripción de un caso con revisión de los mecanismos fisiopatológicos. *Rev Neurol* 2005; 40(10): 639-640.
66. Liu GT, Urion DK. Pre-eruptive varicella encephalitis and cerebellar ataxia. *Pediatr Neurol* 1992;8:69-70.
67. Sunaga Y, Hikima A y cols. Acute cerebellar ataxia with abnormal MRI lesions after varicella vaccination. *Pediatr Neurol* 1995; 13:340-342.
68. Fritzer MJ y Zhang M y cols. Spectrum of centrosome autoantibodies in childhood varicella and post-varicella acute cerebellar ataxia. *BMC Pediatrics* 2003; 3:11. <http://www.biomedcentral.com/141-2431/3/11>.
69. Campbell WW. De Jong's the neurologic examination. 6a ed. Ed. Lippincott Williams & Wilkins. EUA 2005; pp:511- 525
70. Nava SJ. Neurología clínica. 4a ed. Edl Unión gráfica. México 1982. Pp: 145-148.
71. Liga española contra la epilepsia. *Epilepsia*. Ed. Ergon. España 2003; pp: 53-57.
72. Arzimanoglu A, Guerrini y cols. Aicardi's epilepsy in children. 2a ed. Ed. Lippincott Williams & Wilkins. EUA 2004; pp:1-6.
73. Iglesias EG, Guardia NL y cols. Crisis cerebelosas ¿Se puede hablar de ellas?. *Rev Neurol* 2006; 42(8): 510-511.
74. Joynt R. Microelectrode studies of cerebellar electrical activity in the frog. *J Physiol* 1958; 144: 23-37.
75. Ventura E, Presicci A y cols. Mental retardation and epilepsy en patients with isolated cerebellar hypoplasia. *J Child Neurol* 2006 Sept; (9): 776-781.
76. Parmeggianni A, Posar A y cols. Epilepsy, intelligence and psychiatric disorders in patients with cerebellar hipoplasia. *J Child Neurol* 2003 Jan; 18(1) 1-4.
77. Strazzer S, Zucca C y cols. Epilepsy and neuropsychologic deficit in a child with cerebellar astrocitoma. *J Child Neurol* 2006 Sept; 21(9): 817-820.
78. Fenichel GM. Clinical pediatric neurology a signs and symptoms approach. 5ta ed. Ed. Elsevier Saunders EUA 2005; pp:226-7.
79. Bennett HS, Selman E y cols. Nonconvulsive epileptiform activity appearing as ataxia. *Am J Dis Child* 1982; 136: 30-32.
80. Hernández MS, Mulas F y cols. Contribuciones del cerebelo a los proceso cognitivos. *Rev Neurol* 2005 (Supl 1): S57-S64.
81. Middleton FA, Strick PL. Anatomical evidence for cerebellar and basal ganglial involvement in higher cognitive function. *Science* 1994; 266: 458-461
82. Jueptner M, Weiller C. A review of differences between basal ganglia and cerebellar control of movements as revealed by functional imaging studies. *Brain* 1998; 121: 1437.
83. Desmond JE, Grabieli JD y cols. Lobular patterns of cerebellar activation in verbal working-memory and finger tapping tasks as revealed by functional MRI. *J Neurosci* 1997; 17:9675-9685.
84. Müller RA, Courchesne E y cols. The cerebellum; so much more. *Science* 1998; 282: 879-880.
85. Delgado GM. Estructura y función del cerebelo. *Rev Neurol* 2001; 33(7):635-642.
86. Mayhew TM, MacLares R y cols. Fractionator studies on Purkinje cells in the human cerebellum: numbers in right and left halves of male and female brains. *J Anat* 1990; 169:63-70.
87. Bremner DJ, Soufer y cols. Cognitive and neural correlation of remembrance of emotional words. *Psychopharmacology Bull* 2001; 25(3):55-78.
88. Ramírez EM., Martínez MJ. Estructura y funciones de la macroglia en el sistema nervioso central. Respuesta a procesos degenerativos. *Rev Neurol* 1998; 26(152): 600-611.

89. Bradford. Fundamentos de neuroquímica. Ed. Editorial Labor, S.A. Barcelona, España 1988; pp:485-488.
90. López BE, Espinoza R y cols. Glutamate down-regulates GLAST expression through AMPA receptors in Bergmann glial cell. Mol Brain Res 2003; 115:1-9.
91. Duque Parra JE, Tamayo OL. La adaptación de las células gliales: una perspectiva evolutiva. Revista Med 2007; 15(1):105-109.
92. Valadez RJ. Neuroanatomía funcional. Ed. Ediciones de Neurociencias de México. México 2002; pp: 247-256.
93. Purves D, Augustine GJ y cols. Invitación a la neurociencia. Ed. Editorial médica panamericana. Argentina 2003. 110-158.
94. Rothstein JD, Martin L y cols. Localization of neuronal and glial glutamate transporters. Neuron 1994; 13:713-725.
95. Metea MR, Newman EA y cols. Calcium signaling in specialized glial cells. Glia 2006; 54:650-655.
96. Valadez RJ. Maduración, lesión y plasticidad del sistema Nervioso. Ed. Ediciones de Neurociencias de México. México 2006; pp:
97. York GK, Steinberg DA. Hughlings Jackson's theory of recovery. Neurology 1995; 45: 834-838.
98. Andermann AA. Hughlings Jackson's deductive science of the nervous system: a product of his thought collective and formative years. Neurology 1997; 48: 471-48.

IX. CUADROS

Cuadro 1a. Lester 1995

Factor	Descripción
Paciente	Femenino 5a, Lateralidad dominante NR
Antecedentes	Infección previa: IVAS 1 semana previa al cuadro. Fiebre: si 1 semana previa (38-39°C). Antecedente de rash o enfermedad exantemática, NR Antecedente de vacunación previa, NR. Antecedente de TCE NR. Motivo de consulta: Ataxia.
Cuadro clínico	Ataxia troncal NR; Ataxia de la marcha si hemicuerpo derecho Temblor NR; Hipotonía NR; Dismetría si, derecha; Nistagmo NR; Disartria NP; Hemiparesia si, miembro MPD. Alteración del alerta NP; Cefalea NR; CC NR. Otro dato clínico neurológico: Hemiparesia facial izquierda, MP derecho con paresia-distonía y Babinski (+)
Hallazgos de Laboratorio	BH Normal NRE; LCR Pleocitosis 16 leu/mcL, con predominio mononuclear Determinaciones séricas: auto-inmunes proteína C reactiva, alfa 1 glicoproteína, C3-C4. Determinaciones infecciosas: anti-estreptolisinas, anticuerpos anti-estafilococo, anticuerpos contra virus neurotrópicos NRE y anti CVM y HSV negativos. Otras determinaciones séricas: fibrinógeno sérico, TP y TPT negativos NRE. Determinaciones en LCR auto-inmunes Inmunoglobulinas y resultado IgG/IgM negativos. Determinaciones en LCR infecciosas: Cultivo negativos NRE, anticuerpos contra virus neurotrópicos NRE. Otras determinaciones en LCR: NR
Hallazgos de Gabinete	TAC Normal NRE. IRM inicial Hiperintensidad en corteza hemisférica derecha (T2), que lograba deformar el 4to ventrículo, la amígdala ipsilateral levemente herniada a través del foramen magno. IRM de control: Realizada al mes de evolución mostró la amígdala en posición normal. Una 3ra IRM mostró una reducción global del hemisferio cerebeloso derecho.
Hallazgos de Neurofisiología	EEG: PO lenta de 4-6Hz aislados, en derivaciones centro posteriores más intensas del lado derecho; PEV NR; PEATC NR; PESS NR. ENG NR.
Biopsia	NR
Evolución y tratamiento	Tratamiento previo al inicio de la Hemicerebelitis NR; Tratamiento de la Hemicerebelitis ninguno; Tiempo de evolución de la etapa aguda: se autolimitó, al mes sólo leve pérdida en la coordinación motora fina; Tiempo de recuperación: 9 meses, Exploración completamente normal; Evolución: Con mejoría al mes únicamente con persistencia de alteración leve en la coordinación motora fina. Asintomática 9 meses después
Notas	Según la definición empleada en este trabajo, la evolución de la etapa aguda fue: Satisfactoria. La evolución en la etapa de recuperación fue: Satisfactoria.

NR= No Referencia; NRE=No Referencia Especifica; NP= No Presentó; TCE= trauma cráneo encefálico; IVAS= infección de vías aéreas superiores; MPD= miembro pélvico derecho; CC= crisis convulsivas; BH= biometría hemática; LCR= líquido cefalorraquídeo; CMV= citomegalovirus; HSV= Herpes simple virus; TP= tiempo de protrombina; TPT= tiempo parcial de tromboplastina; TAC=Tomografía Axial Computarizada Cerebral; IRM= Imagen de Resonancia Magnética; EEG= Electroencefalograma; PEV= Potenciales evocados visuales; PEATC= Potenciales auditivos de tallo cerebral; ENG= Electronistagmografía;

Cuadro 1b. Usano J. 2000.

Factor	Descripción
Paciente	Femenino 6 años, Lateralidad dominante NR
Antecedentes	Infección previa: Faringo amigdalitis probablemente viral, unos días antes NRE Fiebre: NP. Antecedente de rash o enfermedad exantemática, NP Antecedente de Varicela si 2 años antes. Antecedente de vacunación previa, NP; No antecedente de TCE previo NR. Motivo de consulta: inestabilidad en la marcha de inicio agudo, dificultad para hablar (sic)
Cuadro clínico	Ataxia troncal NR; Ataxia de la marcha NR; Temblor si del MTD. Hipotonía si de hemicuerpo derecho; Dismetría si, prueba dedo nariz y talón rodilla derecho; Nistagmo NR; Disartria si; Hemiparesia NR. Alteración del alerta NP; Cefalea NR; CC NR Otro dato clínico neurológico: NR.
Hallazgos de Laboratorio	BH Normal NRE; LCR Normal NRE. Determinaciones séricas auto-inmunes: NR. Determinaciones séricas infecciosas: NR. Otras determinaciones séricas: Tóxicos NRE. Determinaciones en LCR auto-inmunes: BOC negativas NRE. Determinaciones en LCR infecciosas: Cultivos negativos NRE. Otras determinaciones en LCR: NR.
Hallazgos de Gabinete	TAC Normal NRE IRM inicial: Hiperintensidad en corteza hemisférica derecha (T2) con reforzamiento con gadolinio, sin alteración de la sustancia blanca profunda de dicho hemisferio y sin efecto de masa. IRM de control: Realizada a los 2 meses del inicio del padecimiento, mostró cerebelitis en resolución.
Hallazgos de Neurofisiología	EEG: NR; PEV NR; PEATC NR; PESS NR; ENG NR.
Biopsia	NR
Evolución y tratamiento	Tratamiento previo al inicio de la Hemicerebelitis No tuvo; Tratamiento de la Hemicerebelitis ninguno; Tiempo de evolución de la etapa aguda: se autolimitó, al mes sólo mínima dismetría; Tiempo de recuperación: a los 2 meses; Evolución: asintomática completamente a los 2 meses.
Notas	Según la definición empleada en este trabajo, la evolución de la etapa aguda fue: Satisfactoria. La evolución en la etapa de recuperación fue: Satisfactoria.

NR= No Referencia; NRE=No Referencia Específica; NP= No Presentó; TCE= trauma cráneo encefálico; IVAS= infección de vías aéreas superiores; MPD= miembro pélvico derecho; CC= crisis convulsivas; BH= biometría hemática; LCR= líquido cefalorraquídeo; CMV= citomegalovirus; HSV= Herpes simple virus; TP= tiempo de protrombina; TPT= tiempo parcial de tromboplastina; TAC= Tomografía Axial Computarizada Cerebral; IRM= Imagen de Resonancia Magnética; EEG= Electroencefalograma; PEV= Potenciales evocados visuales; PEATC= Potenciales auditivos de tallo cerebral; ENG= Electronistagrafía;

Cuadro 1c. Sekhara 2001

Factor	Descripción
Paciente	Femenino 9a, Lateralidad dominante diestra.
Antecedentes	Infección previa: IVAS NRE; Fiebre si NRE. Antecedente de Rash o enfermedad exantemática, NR. Antecedente de vacunación previa, NR; No antecedente de TCE previo NR. Motivo de consulta: ataxia y disartria.
Cuadro clínico	Ataxia troncal NR; Ataxia de la marcha si a la izquierda; Temblor si del MTI; Hipotonía si de hemicuerpo izquierdo; Dismetría si, izquierda; Nistagmo NP; Disartria si; Hemiparesia si hemicuerpo izquierdo con fuerza 3/5 y respuesta plantar extensora izquierda. Alteración del alerta NP; Cefalea NR; CC NR. Otro dato clínico neurológico: NP.
Hallazgos de Laboratorio	BH Normal NRE; LCR Normal NRE. Determinaciones séricas autoinmunes: pruebas inflamatorias y anticuerpos anticardiolipina normales NRE. Determinaciones séricas infecciosas: PCR para enterovirus negativa, influenza B, parainfluenza, herpes, mycoplasma, campylobacter Negativos. Para: influenza A mediante reacción fijación de complemento título 1:1024 al ingreso y 1:512 2 semanas después. Cultivos virales negativos NRE. Otras determinaciones séricas: Pruebas de coagulación (antitrombina III, proteína C y S), pruebas hepáticas normales NRE. Determinaciones en LCR autoinmunes: NR. Determinaciones en LCR infecciosas: PCR para enterovirus y cultivos virales negativos NRE. Otras determinaciones en LCR NR
Hallazgos de Gabinete	TAC Normal NRE. · IRM inicial: Hipointensidad en T1 e Hiperintensidad en corteza hemicerebelosa izquierda (T2). IRM de control. Realizada 3 meses después del inicio de la etapa aguda mostró hemiatrofia de corteza cerebelosa izquierda.
Hallazgos de Neurofisiología	EEG= NR; PEV NR; PEATC NR; PESS NR; ENG NR
Biopsia	NR
Evolución y tratamiento	Tratamiento previo al inicio de la Hemicerebelitis NR; Tratamiento de la Hemicerebelitis ninguno; Tiempo de evolución de la etapa aguda: NR; Tiempo de recuperación: a los 3 meses; Evolución: satisfactoria (Sic).
Notas	Según la definición empleada en este trabajo, la evolución de la etapa aguda fue: Satisfactoria. La evolución en la etapa de recuperación fue: Satisfactoria.

NR= No Referencia; NRE=No Referencia Específica; NP= No Presentó, TCE= trauma cráneo encefálico;
 IVAS= infección de vías aéreas superiores; MTI= miembro torácico izquierdo; CC= crisis convulsivas; BH= biometría hemática;
 LCR= líquido cefalorraquídeo; PCR= reacción en cadena de polimerasa;
 TPT= tiempo parcial de troboplastina; TAC=Tomografía Axial Computarizada; IRM= Imagen de Resonancia Magnética;
 EEG= Electroencefalograma; PEV= Potenciales evocados visuales; PEATC= Potenciales auditivos de tallo cerebral;
 ENG= Electronistagmografía;

Cuadro 1d. Omeis 2002

Factor	Descripción
Paciente	Femenino 16a, Lateralidad dominante NR.
Antecedentes	Infección previa: otitis media NRE; Fiebre NR. Antecedente de rash o enfermedad exantemática, NR. Antecedente de vacunación previa, NR; No antecedente de TCE previo NR. Motivo de consulta: ataxia y somnolencia, vómito y diplopía.
Cuadro clínico	Ataxia troncal NR; Ataxia de la marcha NRE; Temblor NR; Hipotonía NR; Dismetría si, dedo nariz derecho; Nistagmo NR; Disartria NR; Hemiparesia NR. Alteración del alerta si, somnolencia; Cefalea si retro auricular derecha, NRE de 3 meses de evolución NR; CC NR. Otro dato clínico neurológico: neuralgia de la tercera rama del trigémino derecho.
Hallazgos de Laboratorio	BH NR; LCR NR. Determinaciones séricas autoinmunes: NR Determinaciones séricas infecciosas: NR. Otras determinaciones séricas: elevación de INR NRE, deficiencia de factor VII NRE. Determinaciones en LCR autoinmunes: NR. Determinaciones en LCR infecciosas: NR. Otras determinaciones en LCR: NR .
Hallazgos de Gabinete	TAC NR. IRM inicial: Lesión difusa del hemisferio cerebeloso derecho con reforzamiento de folias y efecto de masa. IRM de control: NR.
Hallazgos de Neurofisiología	EEG: NR; PEV NR; PEATC NR; PESS NR; ENG NR.
Biopsia	Inflamación crónica linfocítica perivascular
Evolución y tratamiento	Tratamiento previo al inicio de la Hemicerebelitis antibiotico NR; Tratamiento de la Hemicerebelitis esteroides NRE; Tiempo de evolución de la etapa aguda: NR; Tiempo de recuperación: NR; Evolución: completa recuperación.
Notas	Según la definición empleada en este trabajo, la evolución de la etapa aguda fue: Satisfactoria. La evolución en la etapa de recuperación fue: Satisfactoria.

NR= No Referencia; NRE=No Referencia Especifica; NP= No Presentó; TCE= trauma cráneo encefálico; IVAS= infección de vías aéreas superiores; CC= crisis convulsivas; BH= biometría hemática; LCR= líquido cefalorraquídeo; TAC=Tomografía Axial Computarizada Cerebral; IRM= Imagen de Resonancia Magnética; EEG= Electroencefalograma; PEV= Potenciales evocados visuales; PEATC= Potenciales auditivos de tallo cerebral; ENG= Electronistagmografía;

Cuadro 1e. García 2004

Factor	Descripción
Paciente	Femenino 5a, Lateralidad dominante NR.
Antecedentes	Infección previa: IVAS 5 días previos; Fiebre NR. Antecedente de rash o enfermedad exantemática, NP. Antecedente de vacunación previa, NP; No antecedente de trauma cráneo encefálico previo NR. Motivo de consulta: alteraciones del estado de alerta y crisis convulsivas.
Cuadro clínico	Ataxia troncal NR; Ataxia de la marcha si NRE; Temblor si MTD; Hipotonía NR; Dismetría si, derecha; Nistagmo NR; Disartria NR; Hemiparesia del hemicuerpo derecho con predominio MTD. Alteración del alerta si, somnolencia; Cefalea NR; CC si, generalizadas. Otro dato clínico neurológico: deterioro moderado de todas las funciones cognitivas, Babinski positivo derecho, reflejos osteotendinosos aumentados, disfagia.
Hallazgos de Laboratorio	BH Leu 4000/mcL (33% linfocitos, 53% neutrófilos); LCR prot 21mg/dL, glu 2.3mmol/L and 0 leu/mcL. Determinaciones séricas autoinmunes: NR. Determinaciones séricas infecciosas: antiestreptolisinas normal NRE, anticuerpos y cultivos de virus neurotrópicos y PCR para herpes virus negativos NRE. Otras determinaciones séricas: NR. Determinaciones en LCR autoinmunes: NR. Determinaciones en LCR infecciosas: anticuerpos y cultivos de virus neurotrópicos así como PCR para herpes virus negativos NRE; Otras determinaciones en LCR: NR.
Hallazgos de Gabinete	TAC Normal NRE. IRM inicial: Hiperintensidad en corteza hemicerebelosa derecha (T2). IRM de control: Realizada 1.5meses despues del inicio de los síntomas con Atrofia del hemisferio cerebeloso derecho.
Hallazgos de Neurofisiología	EEG Normal NRE; PEV NR; PEATC NR; PESS NR; ENG NR.
Biopsia	NR
Evolución y tratamiento	Tratamiento previo al inicio de la Hemicerebelitis NR; Tratamiento de la Hemicerebelitis ninguno; Tiempo de evolución de la etapa aguda: se autolimitó en 10 a 30 días sólo con leve disimetría; Tiempo de recuperación: NR.
Notas	Según la definición empleada en este trabajo, la evolución de la etapa aguda fue: Satisfactoria. La evolución en la etapa de recuperación fue: Satisfactoria.

NR= No Referencia; NRE=No Referencia Especifica; NP= No Presentó; TCE= trauma cráneo encefálico; IVAS= infección de vías aéreas superiores; MTD= miembro torácico derecho; CC= crisis convulsivas; BH= biometría hemática; LCR= líquido cefalorraquídeo; PCR= reacción en cadena de polimerasa; TAC=Tomografía Axial Computarizada Cerebral; IRM= Imagen de Resonancia Magnética; EEG= Electroencefalograma; PEV= Potenciales evocados visuales; PEATC= Potenciales auditivos de tallo cerebral; ENG= Electronistagmografía;

Cuadro 1f. Martínez L 2005

Factor	Descripción
Paciente	Femenino 5a 7m, Lateralidad dominante NR.
Antecedentes	Infección previa: Tos y probable sinusitis maxilar 6-7 días previos; Fiebre si 38°C 3 días antes. Antecedente de rash o enfermedad exantemática, NR. Antecedente de vacunación previa, NR; No antecedente de TCE previo NP. Motivo de consulta: cefalea opresiva bilateral que la despertaba por la noche (sic).
Cuadro clínico	Ataxia troncal NR; Ataxia de la marcha si derecha; Temblor NR; Hipotonía NR; Dismetría si, derecha; Disinergia NR; Nistagmo si horizontal continuo a la derecha; Disartria NR; Hemiparesia NR. Alteración del alerta si, NRE; CC NR; Cefalea si, semiología ya mencionada. Otro dato clínico neurológico: Paresia del VI par derecho y VII supranuclear derecho.
Hallazgos de Laboratorio	BH Leu 15120mm ³ (77% neutrófilos); LCR leu 211/mm ³ (99%linfocitos) Prot 0.9g/L, glu 50mg/dL. Determinaciones séricas autoinmunes: NR. Determinaciones séricas infecciosas: Para Toxoplasma, CMV, VEB, Varicela, <i>Chamydia</i> , <i>Mycoplasma</i> Negativos NRE. Otras determinaciones séricas: NR. Determinaciones en LCR autoinmunes: NR. Determinaciones en LCR infecciosas: NR. Otras determinaciones en LCR: NR.
Hallazgos de Gabinete	TAC NR. IRM inicial: Lesión del hemisferio cerebeloso derecho con afección del pedúnculo, efecto de masa sobre 4to ventrículo y cisternas de la base, con captación cortical con gadolínico. IRM de control: Se realizó una 2da IRM, de la cual no se especifica el tiempo, misma que mostraba disminución del efecto de masa y una tercera realizada 1 año después del inicio de los síntomas con Atrofia del hemisferio cerebeloso derecho, con aumento de la señal cortical en secuencia de T2 y FLAIR.
Hallazgos de Neurofisiología	EEG Normal NRE; PEV NR; PEATC NR; PESS NR; ENG NR.
Biopsia	NR
Evolución y tratamiento	Tratamiento previo al inicio de la Hemicerebelitis NR; Tratamiento de la Hemicerebelitis dexametazona 1mg/kg/dí por 1 semana y reducción paulatina; Tiempo de evolución de la etapa aguda: NR; Tiempo de recuperación: asintomática a los 2 meses.
Notas	Según la definición empleada en este trabajo, la evolución de la etapa aguda fue: Satisfactoria. La evolución en la etapa de recuperación fue: Satisfactoria.

NR= No Referencia; NRE=No Referencia Específica; NP= No Presentó; TCE= trauma cráneo encefálico; IVAS= infección de vías aéreas superiores; MPD= miembro pélvico derecho; CC= crisis convulsivas; BH= biometría hemática; LCR= líquido cefalorraquídeo; CMV= citomegalovirus; VEB= virus Epstein-Barr; TP= tiempo de protrombina; TPT= tiempo parcial de tromboplastina; TAC=Tomografía Axial Computarizada; IRM= Imagen de Resonancia Magnética; EEG= Electroencefalograma; PEV= Potenciales evocados visuales; PEATC= Potenciales auditivos de tallo cerebral; ENG= Electronistagmografía;

Cuadro 2. Manifestaciones clínicas de los casos con Hemisferobeltis.

CASO	Iester 1995	Usano 2000	Saklata 2001	Omris 2002	García 2004	Martínez 2005	Caso INP
Edad y Género	Femenino 5a	Femenino 6a	Femenino 9a	Femenino 16 a	Femenino de 5a	Femenino 5 a/m	Femenino 6 años
Infección previa	si, IVAS y Fluje, 1 semana previa al cuadro	Fatigo amigdalitis probablemente viral, unos días antes	si, IVAS 2 semanas previas	Otitis Media, no específica el tiempo en el que se presentó previo al inicio de la Hemisferobeltis	si, IVAS 5 días previas al inicio	Si, Fiebre, tos y mucosidad diagnosticada como probable sinusitis maxilar	Si, Faringoamigdalitis de 1 semana de evolución
Antecedente de Rash o enfermedad exantemática	NR	Padece varicela 2 años antes	NR	NR	NR	NR	NP
Antecedente de vacunación	NR	NP	NR	NR	NR	NR	NP
Antecedente de TCE	NR	NR	NR	NR	NR	NP	NP
Motivo de Consulta	Ataxia	Disartria y dificultad para la marcha	Ataxia/disartria	Ataxia y somnolencia	Alt. del edo de alerta y Crisis C.	Cefalea bilateral y vértigo	Hemisferesis corporal derecha
Síndrome cerebeloso	Ataxia, dismetría unilateral derecha	Tembor, hipotonía, dismetría del hemicuerpo derecho y disartria	Ataxia, tembor, hipotonía y dismetría del hemicuerpo izquierdo y disartria	Ataxia y dismetría derecha	Tembor y dismetría derecha	Ataxia, dismetría y nistagmo a la derecha	Ataxia, dismetría derecha, nistagmo a la derecha
Hemisferesis	Si, dismetría-parética de MPD	NR	Si de hemicuerpo izquierdo con fuerza 3/5.	NR	Si del hemicuerpo derecho con predominio de MTD	NR	Si
Alt del alerta	NP	NP	NP	Si somnolencia	Si somnolencia	Si/NBE	NP
Cefalea	NR	NR	NR	Si retroauricular derecha, de 3 meses de evolución NBE	NR	Si opresiva bilateral que la despertaba por la noche	Si unilateral opresiva, no asociada a náusea o vómito, sin fotofobia ni fonofobia
C. convulsivas	NR	NR	NR	NR	Si generalizadas	NR	NP
Otro dato clínico neurológico	Hemisferesis facial izquierda, MP Babinski (+)	NR	NP	Diplopia, neuralgia de la tercera rama del trigémino del lado derecho	Antecedente de tifo con enfermedad de Wilson. Deterioro moderado de las funciones cognitivas, Disfagia, Babinski (+) derecho, reflejos osteoendinerosos aumentados del lado derecho	Paresia del VI par y facial supranuclear derechos	Alteraciones en cálculo y memoria de trabajo
Lateralidad dominante	NR	NR	Diestra	NR	NR	NR	Diestra

Cuadro 3. Hallazgos de Laboratorio de los casos con Hemicerebelitis.

CASO	Iester A, 1995	Usano J, 2000.	Sekhara TC, 2001.	Orneis A, 2002	García CA, 2004	Martínez LM, 2005	Caso INP
BH	Normal NRE	Normal NRE -	Normal NRE	NR	Leu 4000 (Linf 33%, NI 53%)	Leu 15100/mm3 (N177%)	HB 14.7g/dL, Hbcs 4.2%, VCM 80.6 fL, CMH-C 35.7 g/dL, Lau 5000 - NI 45%, Linf 40%, mo 11.6%, (monocitosis respecto a valores para la edad), eo 1.4%, plaquetas 965.000.
LCR	Proteobasis 16 IgM/dL, con perfortinno monoclonales	Normal NRE	Normal NRE	NR	Proteinorraquia 21mg/dL, Cel 0 IgM/dL, g/dL 3mmol/L	Leucocitos 211 (99%linfocitos), proteínas 0.97g/L, glucosa 50mg/dL	agua de rosa, sin patología, microscopias: glucosa 40mg/dL (serica 9andrdL), células 43; Mo 100%, proteínas 24mg/dL
Det. séricas en busca de agentes infecciosos	antiestreptolisinas, anticuerpos antialtaetialcocco, anticuerpos contra virus neurotrópicos y anti CMV y HSV. Negativos NRE	NR	Serología para enterovirus, influenza B, parainfluenza, herpes, mioplasma, campylobacter. Negativos NRE. Para: influenza A mexicana reacción fijación de complemento título 1:1024 al ingreso y 1:512 2 semanas después.	NR	Antiestreptolisina O Normal NRE, Cultivos y anticuerpos contra virus neurotrópicos Negativos NREy PCR para HSV Negativa NRE	Taoplasma, CMV, VHS, VEB, Varicela, Chlamydia y Mycoplasma. Negativos NRE	gM e IgG para virus Epstein Barr, Herpes Simple y Parainterovirus negativos.
Det. séricas en busca de enfermedades autoinmunes	Proteína C reactiva, alta 1 glicoproteína, C3-C4 Normales NRE.	NR	Puebas inflamatorias y anticuerpos antirardiolina negativos NRE	NR	NR	NR	Complemento normal NRE
Otras det. séricas	Ferritina, TP y TPT Normales NRE	Determinación de toxicos NRE	Parámetros de coagulación: fibrinógeno III, protelina C y SI, pruebas hepáticas Normales NRE	Elevación del INR NRE. Deficiencia de factor VIII NRE	NR	NR	NR
Det. en LCR en busca de agentes infecciosos	Cultivos Negativos NRE, anticuerpos contra virus neurotrópicos NRE. Inmunoglobulinas y resultado IgG/IgM, negativos NRE	Cultivos Negativos NRE	PCR para enterovirus y cultivos virales Negativos NRE	NR	Cultivos y anticuerpos contra virus neurotrópicos Negativos NREy PCR para HSV Negativa NRE	NR	gM e IgG para virus Epstein Barr, Herpes Simple y Parainterovirus negativos. Coagulación Negativa. Cultivo del LCR negativo
Det. en LCR enfermedades autoinmunes	NR	Bandas oligoclonales negativas NRE	NR	NR	NR	NR	NR
Otras det. en LCR	NR	NR	NR	NR	NR	NR	NP
Hallazgos de biopsia	NR	NR	NR	Inflamación perivascular linfocítica crónica	NR	NR	NR
Estudio Neuropatológico	PO para de 4-dfzr asistido, en demarcaciones centro posteriores más intensa del lado derecho	NR	NR	NR	EEG Normal NRE	NR	NR

Cuadro 4. Hallazgos en estudios de imagen de los casos con Hemicerebelitis.

CASO	Lester A, 1995	Usano J, 2000.	Sekhara TC, 2001.	Omeis A, 2002	García CA, 2004	Martínez LM, 2005	Caso INP
TAC	Normal NRE	Normal NRE	Normal NRE	NR	Normal NRE	Lesión mal definida en hemisferio cerebeloso derecho que produce desplazamiento contralateral del tono y apertura de la sistema del ángulo ponto-cerebeloso derecho. IV ventrículo en línea media con mínima deformación, efecto de masa con obliteración parcial y deformación de la sistema cuadrigémita	TAC cerebral, en fase simple mostró imagen hipodensa en hemisferio cerebeloso derecho, difusa, con efecto de masa, con compresión al cuarto ventrículo de derecha a izquierda, sin datos de hidrocefalia. TAC cerebral con contraste, sin reforzamiento de la lesión.
	Hiperintensidad en corteza hemicerebelosa derecha (T2), que logra deformar el 4to ventrículo, la amígdala ipsilateral levemente herniada a través del foramen magno	Hiperintensidad en corteza hemicerebelosa derecha (T2) con reforzamiento con gadolinio	Hiperintensidad en corteza hemicerebelosa Izquierda (T2)	Edema cerebral, con lesión difusa de las fajas de cerebelo derecho, con efecto de masa. Espectroscopía: incremento de r/cr/col (sugestivo de neoplasia)	Hiperintensidad en corteza hemicerebelosa derecha (T2)	Lesión ocupante del hemisferio cerebeloso derecho con engrosamiento de folias, T1 discreta baja señal, izquierda sin brillo. Efecto de masa sobre el IV ventrículo y obliteración parcial de las cisternas basales derechas	En T1 con imagen hipointensa en hemisferio cerebeloso derecho que hace efecto de masa y desplaza el 4to ventrículo de derecha a izquierda sin obliterar, en T2 con hiperintensidad, localizada a corteza hemicerebelosa derecha, reseta vermis y, con efecto de masa sobre cuarto ventrículo sin reforzamiento con gadolinio, no hidrocefalia
	Realizada al mes de evolución mostró la amígdala en posición normal. Una 3ra RM mostró una reducción global del hemisferio cerebeloso derecho	Realizada a los 2 meses del inicio del padecimiento, mostró cerebelitis en resolución	Hemiatrofia de corteza cerebelosa	NR	Realizada 1.5 meses después del inicio de los síntomas con Atrofia del hemisferio cerebeloso derecho	A los 2 meses, ausencia de la captación de contraste, regreso de la alteración de señal del paraterquino y profundización de surcos hemisféricos derechos, lo que indica atrofia cerebelosa unilateral.	Dos controles: A los 3 meses y a los 2 años, en ambos con atrofia de corteza cerebelosa derecha. En la segunda con desplazamiento de estructuras de hemisferio cerebeloso izquierdo, descenso de amígdala cerebelosa derecha, paciente neurologicamente asintomática.
RM de control							

Cuadro 5. Evolución y tratamiento de los casos con Hemiserebelitis.

CASO	Iester A, 1995	Usano J, 2000.	Sekhara TC, 2001.	Omeis A, 2002	García CA, 2004	Martínez LM, 2005	Caso INF
Tratamiento previo al inicio de la Hemiserebelitis	NR	No tuvo tratamiento previos	NR	Antibiótico, NRE	Antibiótico, NRE	Amoxicilina clavulánico, NRE	Paracetamol 10mg/kg/d, 3 dosis por día y amoxicilina 35mg/kg/dl (la cual solo recibió por 3 días
Tratamiento	Ninguno	Ninguno	Ninguno	Quirungico descompresivo, Esteroideas orales; no específica tipo, dosis n/ tiempo	Ninguno	Dexametazona no se especifican dosis ni tiempo de administración	Ninguno
Evolución	Con mejora al mes únicamente con persistencia de alteración leve en la coordinación motora fina. Asintomática 9 meses después	Asintomática a los 2 meses	Evolución satisfactoria	Resolvió cerebelitis, no específica evolución de sintomatología en tiempo.	Al mes únicamente el estudio neurocognitivo mostró deterioro global moderado sin déficit neurológico	Evolución satisfactoria a 3 semanas solo con dismetría derecha	Evolución satisfactoria a 7 días de inicio del padecimiento
Tiempo de Etapa aguda	Se autolimitó, al mes sólo leve pérdida en la coordinación motora fina	Se autolimitó, al mes sólo mínima dismetría	Evolución lenta y espontánea, autolimitó NRE	NR	Se autolimitó en 10 a 30 días solo con leve dismetría.	NR	Se autolimitó en 40 días, sólo con dificultad para memoria de trabajo.
Tiempo de Recuperación	9 meses, Exkloración completamente normal	NR	3 meses	NR	NR	Asintomática a dos meses de inicio del padecimiento	Neurológicamente asintomática a 3 meses de inicio del padecimiento.

Cuadro 6. Características de los estudios excluidos.

Caso	Descripción
Sawaishi 1999	Elegible por: Reportar un paciente masculino de 9 años, que tuvo un comportamiento de la enfermedad similar al de las pacientes incluidas, tiene por IRM lesión hiperintensa en T2 de la corteza cerebelosa de un hemisferio y atrofia de dicha zona en una etapa mas tardía, y lo mas relevante es que hicieron determinaciones séricas para <i>Coxiella Burnetti</i> Ag fase II positivo 1:16, seguimiento a 10 meses IgM menor 1:16 e IgG 1:64. Y en LCR: <i>Coxiella burnetti</i> pcr (+). Recibió tratamiento Flomoxef 80mgkgdÍ por 3 días IV; minociclina 4mgkgkdÍ, no especifica por cuanto tiempo; dexametasona 0.5mgkgkdÍ por 7 días. Se excluyó por que no precisa si la sintomatología fue unilateral, al tratar de establecer contacto con el autor no fue posible.
Kubota K 2001	Elegible por: Reportar un caso de Masculino de 7 años, que tiene IRM lesión en corteza cerebelosa unilateral. Es importante mencionar que al realizar Inmunofluorescencia indirecta para <i>Coxiella Burnetti</i> antígenos de Fase II IgM fue positiva 1:32. Además en LCR identificaron IL-1beta e IL 6. Recibió tratamiento con minociclina 4mgkgkdÍ. Se excluyó por que clinicamente presentó sólo cefalea, fiebre y alteración del estado de alerta, no tiene antecedente de IVAS, ni síndrome cerebeloso y las espasticidad que menciona no especifica si fue uni o bilateral. En la IRM de control realizada a 38 días evolución mostró lesión con involucro a temporal, que no tiene el resto de los pacientes.
Jabbour P 2003	Elegible por: Reportar Femenino de 13 años, con antecedente de IVAS 10 días previos al inicio del cuadro, tiene por IRM lesión de la corteza cerebelosa hiperintensidad en corteza hemiserebelosa derecha con efecto de masa en 4to ventrículo (T2), reforzamiento con gadolinio. La pieza de biopsia mostró cambios edematosos con arquitectura preservada, abundante infiltrado linfocitario, se les realizó pruebas virales NRE y fueron negativas. Se excluyó por que la paciente sólo presentó Sólo presentó síndrome de HIC y no presentó síndrome cerebeloso.
Mendoca 2005	Elegible por que reporta 2 casos ambos femeninos de 9 años y de 4 a 7 meses, éste último con IgM sérica positiva para VEB NRE, ambos IRM con imagen hiperintensa en T2 localizada a corteza de cerebelo, con efecto de masa. Se excluye por que no tuvieron sintomatología de afección a cerebelo.
Madrid 2006	Elegible por: Reporta 2 casos, el primero paciente de 5 años 7 meses que fue el mismo que con anterioridad había reportado la Dra. Martínez León y que se incluyó en el análisis, y el segundo caso paciente Femenino de 4 a 7 meses, clinicamente con cefalea y ataxia con imagen por TAC de hipointensidad en vermis y hemisferio cerebeloso derecho, con deformidad leve del 4to ventrículo y por RM hiperintensidad en hemisferio cerebeloso derecho, con efecto de masa sobre 4to ventrículo y tallo cerebral. Reforzamiento con gadolinio, sin hidrocefalia. Se excluyó por que no tuvo síndrome cerebeloso y no se da la semiología de la ataxia.
Melek 2006	Elegible por: reportar caso de Femenino de 15 años, quien por IRM mostró lesión en T2 con edema de hemisferio cerebeloso izquierdo, en T1 con gadolinio: reforzamiento parenquimatoso y leptomeníngeo. No hubo signos de restricción en la difusión. Espectroscopia: incremento de la relación colina/creatina, la relación N-acetil aspartato/creatina fue poco disminuida (sic). Se excluyó por que no presentó síndrome cerebeloso.

NR= No Referencia; NRE=No Referencia Especifica; NP= No Presentó;

IVAS= infección de vias aéreas superiores; BH= biometría hemática;

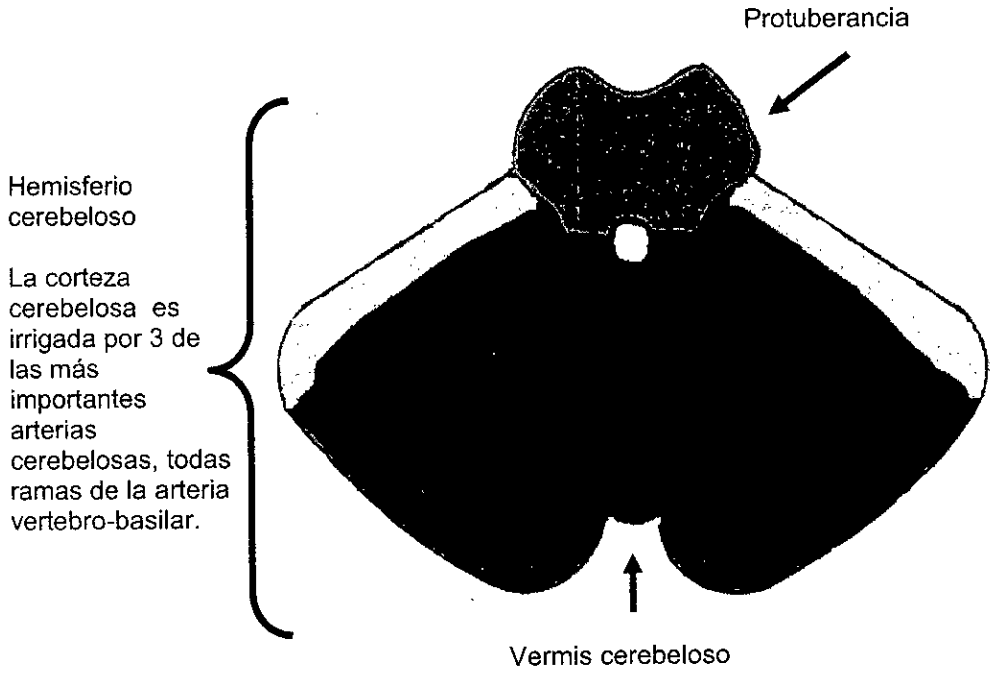
LCR= líquido cefalorraquídeo; VEB= virus Epstein-Barr; TAC=Tomografía Axial Computarizada Cerebral;

IRM= Imagen de Resonancia Magnética.

X. ESQUEMAS

Figura 1. Irrigación del Cerebelo.

Dibujo anatómico en corte axial, a nivel de protuberancia y hemisferios cerebelosos el cual muestra los diferentes territorios de irrigación, según la arteria cerebelosa correspondiente.



Ramas perforantes de la arteria basilar
Arteria cerebelosa superior



Arteria cerebelosa antero inferior
Arteria cerebelosa postero inferior.

X. ESQUEMA DE LA ENFERMEDAD

Huésped: Esquema de la enfermedad

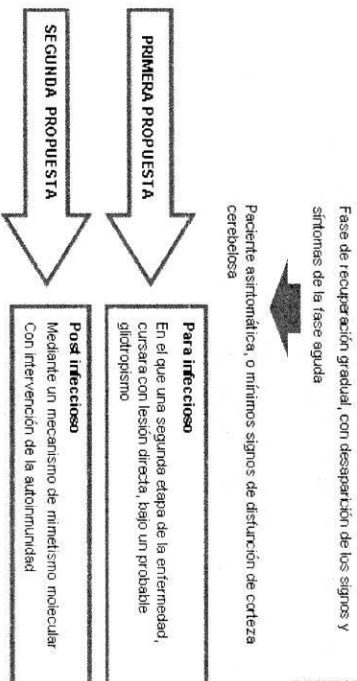
En su mayoría temerarios, en edad escolar, previamente sanos

Cuadro clínico:

Síndrome cerebeloso unilateral al predominio del Nucleo delo, caracterizado por:
 Dismetría, descomposición del movimiento, ataxia postural, temblor de intención, hipotonía muscular, falta de control de la masticación y angustia
 Atención a funciones cognitivas de cerebelo: cálculo y memoria
 Puede curar con Síndrome de Hipertensión Intracraneana
 Con paresis/parálisis de Nervios craneales
 Con alteración del estado de alerta
 Con o sin Síndrome Piamidal
 Datos de hemorragia de las arañas cerebelosas

Primoinfección
 Infección de virus herpes superiores
 Resfriado común, Faringo amigdalitis
 Fiebre
 Fiebre
 Síndrome de hipertensión intracraneana
 Miel estado general
 Síndrome de Cerebelo con o sin intracraneana
Agente: Probablemente Viral
Probablemente Citomegalovirus

Ambiente (?)



Planteamiento de abordaje de los nuevos casos

Para caracterizar al Agente

Determinar: Bionética hereditaria, LCR citológico y citobioquímico, estudios de virología, serología, cultivos virales, estudios moleculares. Tanto sérico como en LCR, en etapa aguda y en etapa de recuperación.

Para caracterizar al Huésped, incluyendo la posibilidad de mecanismo autoinmune

Atender un paciente con síndrome cerebeloso unilateral en pacientes pediátricos, temerario principalmente, consignar en el expediente clínico la lateralidad dominante. Una vez que mediante los datos clínicos se estableció la sospecha, realizar la RM con gadolinio, la cual mostrará los hallazgos característicos de la etapa aguda, con esta imagen se valorará el grado de edema del hemisferio cerebeloso (respecto al efecto de masa sobre 4to ventrículo, hasta herniación de arañas)

Respecto a los estudios inmunológicos: determinación de Ig G, M y A sérica y en LCR, proteínas en LCR, CH50, ANA, ANCA.

Susiento Anatómico clínico

Esquema de corteza cerebelosa unilateral (probablemente huésped) al lado del Lateral (lado dominante)

Enferme de intención y de adema de masa
 Paresis/parálisis de nervios craneales
 Miel estado general
 Síndrome de hipertensión intracraneana
 Puede compararse a paraneoplasias
 Con o sin Síndrome Piamidal
 Con datos de hemorragia de las arañas cerebelosas

Susiento histológico

Células de Bergmann.
 - Presencia de células de Bergmann en la corteza cerebelosa
 - Unilateral por que queda el hemisferio cerebeloso (patológico) a lado dominante (sano) y densoidad glial ya que piensa y demanda energética

Susiento molecular

Con alta evidencia de inmunización, al poder GLAST y ANXA. Ca peroxisoma, según el tipo de signos de Jackson se va en primeramente áreas de (suspected) sistemas hipogálicamente más afectados)

Para caracterizar al Huésped al probable blanco de lesión, el susiento histológico y molecular de la lesión

Realizar en etapa aguda: Biopsia por estereotaxia de la lesión a la cual se le podrán estudiar: microscopía electrónica (analizando la citoarquitectura, y probables pasos o fases de la lesión) cultivos virales, inmunohistoquímica para células de la CB

XI. IMÁGENES

Hemicerebelitis en fase aguda, paciente sintomática.

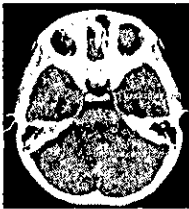

Imagen 1. TAC cerebral en fase simple, realizada a la paciente en etapa aguda de la enfermedad.

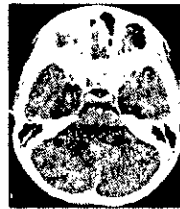


Imagen 2. TAC cerebral con contraste, realizada a la paciente en etapa aguda de la enfermedad.

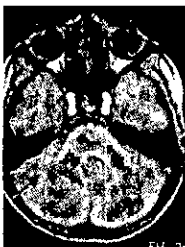

Imagen 3. IRM cerebral en T1 en corte axial, etapa aguda imagen hipo intensa localizada en hemisferio cerebeloso derecho (flecha), con efecto e masa sobre 4to.ventrículo.

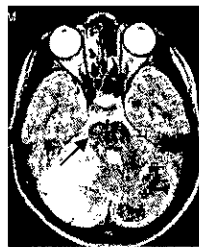

Imagen 4. IRM cerebral en T2 en corte axial, etapa aguda imagen hiperintensa localizada en hemisferio cerebeloso derecho, efecto e masa que desplaza al 4to.ventrículo de derecha a izquierda (flecha).

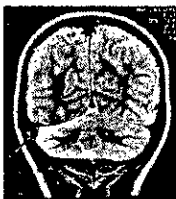

Imagen 5. IRM cerebral en T2 en corte coronal, etapa aguda imagen hiperintensa localizada en corteza de hemisferio cerebeloso derecho (flecha), lesión que respeta la sustancia blanca y es característica de la hemicerebelitis post infecciosa aguda.

Imágenes de Hemicerebelitis en fase tardía, 3 meses después de la etapa tardía, paciente neurológicamente asintomática.

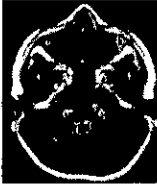

Imagen 6. IRM cerebral en T1 en corte axial, etapa tardía imagen que muestra atrofia localizada en corteza de hemisferio cerebeloso derecho.



Imagen 7. IRM cerebral en T1 en corte axial, etapa tardía imagen que muestra atrofia localizada en corteza de hemisferio cerebeloso derecho.

Imágenes de Hemicerebelitis en fase tardía, 2 años después de la etapa tardía paciente neurológicamente asintomática.



Imagen 8. IRM cerebral en T1 en corte axial, etapa tardía imagen de atrofia en corteza (flecha roja) de hemisferio cerebeloso derecho y el desplazamiento por de la línea media por reacomodo del hemisferio izquierdo (flecha negra).

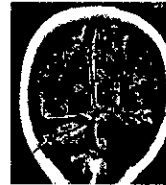

Imagen 9. IRM cerebral en T1 en corte axial, etapa tardía de la hemicerebelitis, muestra atrofia unilateral derecha (flecha roja), no progresiva respecto a la realizada a los 3 meses.

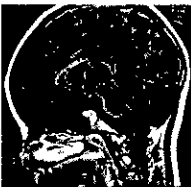

Imagen 10. IRM cerebral en T1 en corte sagital, etapa tardía de la hemicerebelitis, muestra el descenso de amígdala derecha por reacomodo de estructuras izquierdas en respuesta a atrofia derecha (flecha roja).

XII. GLOSARIO

AAI	Ataxia aguda de la infancia
AAC	Ataxia aguda cerebelosa
ACAI	Arteria cerebelosa antero inferior
ACP	Arteria cerebelosa superior
ACPI	Arteria cerebelosa postero inferior
AD	Astrocitoma difuso
AMPA	α amino 3 hidroxil- 5 metil- 4- isoxazolepropionato
anti-D	antígeno temprano componente difuso
anti-EBNA	anticuerpos contra el núcleo
anti-VCA	anticuerpos IgG contra la cápside
AP	Astrocitoma pilocítico
BOC	Bandas oligoclonales
Cho	Colina
Cr	Creatina
EEG	Electroencefalograma
ENG	Electronistagmografía
EVC	Evento vascular cerebral
GLAST	transportador glutamato/aspartato Na ⁺ dependiente
Glu	Glutamato
HSV	Virus Herpes simple
IgG	inmunoglobulina G
IgM	inmunoglobulina M
IRM	Imagen de resonancia magnética cerebral
IVAS	Infección de vías aéreas superiores
Lac	Lactato
LCR	Líquido cefalorraquídeo
MB	Meduloblastoma
MeSh	Medical subject heading
NAA	N-acetil aspartato
NMDA	N-metil- D aspartato
PCR	Reacción en cadena de polimerasa
PEATC	Potenciales evocados auditivos de tallo cerebral
PESS	Potenciales evocados somato sensoriales
PET	Tomografía por emisión de positrones
PEV	Potenciales evocados visuales
SNC	Sistema nervioso central
SPECT	Tomografía computada por emisión de fotón simple
TAC	Tomografía axial computarizada cerebral
VEB	Virus Epstein-Barr
x	Por minuto