



**UNIVERSIDAD NACIONAL AUTÓNOMA  
DE MÉXICO**

---

---

**FACULTAD DE MEDICINA  
DIVISIÓN DE ESTUDIOS DE POSGRADO E INVESTIGACIÓN  
SECRETARÍA DE SALUD  
INSTITUTO NACIONAL DE PEDIATRÍA**

**MESOTELIOMA MALIGNO PERITONEAL EN NIÑOS,  
EXPERIENCIA EN EL INSTITUTO NACIONAL DE  
PEDIATRÍA**

**T E S I S**

**PARA OBTENER EL TÍTULO DE:**

**ESPECIALISTA EN PEDIATRÍA**

**P R E S E N T A:**

**CARLOS GONZÁLEZ-REBELES GUERRERO**

**TUTOR:**


**DR. RODOLFO RAFAEL RODRIGUEZ JURADO**

**MÉXICO, D.F.**


**2015**



**MESOTELIOMA MALIGNO PERITONEAL EN NIÑOS, EXPERIENCIA EN EL  
INSTITUTO NACIONAL DE PEDIATRIA**



**Dr. Alejandro Serrano Sierra  
PROFESOR TITULAR DEL CURSO  
DE ESPECIALIZACIÓN EN PEDIATRIA**



**Dra. Rosaura Rosas Vargas  
DIRECTORA DE ENSEÑANZA**



**Dr. Manuel Enrique Flores Landero  
JEFE DEL DEPARTAMENTO DE PRE Y POSGRADO**



**Dr. Rodolfo Rafael Rodriguez Jurado  
TUTOR DE TESIS**



**Dr. Armando Martinez Ávalos  
CO-TUTOR DE TESIS**



## ÍNDICE

ÍNDICE.....	2
INTRODUCCIÓN.....	3
<u>Cuadro clínico</u> .....	3
<u>Diagnóstico</u> .....	4
<u>Patología</u> .....	4
<u>Tratamiento</u> .....	5
PLANTEAMIENTO DEL PROBLEMA.....	6
JUSTIFICACIÓN.....	6
OBJETIVO GENERAL.....	7
CASOS CLÍNICOS.....	7
<u>Caso Clínico 1</u> .....	7
<u>Caso Clínico 2</u> .....	14
<u>Caso Clínico 3</u> .....	19
DISCUSIÓN Y CONCLUSION.....	20
CUADROS.....	24
BIBLIOGRAFÍA.....	28

## INTRODUCCIÓN

El mesotelioma maligno es una neoplasia que se origina de la superficie mesotelial, que cubre la cavidad pleural y peritoneal. El sitio más frecuente de presentación es en pleura, seguido por el peritoneo y en último lugar en pericardio y túnica vaginal<sup>5</sup>. La variedad peritoneal es una neoplasia de baja frecuencia. Se reportan entre 300 y 600 casos anuales en Estados Unidos de América en todas las edades<sup>1</sup>, pero únicamente entre el 2 al 5% de los casos se presentan en las primeras dos décadas de la vida. En los pacientes pediátricos el Mesotelioma maligno peritoneal (MMP) se presenta en una proporción del 15 al 20% de todos los mesoteliomas. No se conoce la frecuencia de MMP en niños en nuestro país. Sin embargo la presentación peritoneal es más frecuente en niños<sup>5</sup>. El MMP en niños no se ha relacionado con la exposición directa a asbesto o a radiación, a diferencia de como ocurre en adultos, en particular cuando se presenta en pleura<sup>1</sup>. El pronóstico del MMP es malo, se estima una supervivencia menor a un año sin tratamiento<sup>2</sup>.

### Cuadro Clínico

Desde el punto de vista clínico, el MMP presenta una progresión lenta y sin sintomatología específica. Entre las manifestaciones clínicas más frecuentes, se presenta el dolor abdominal no específico (73%), distensión abdominal (68%) asociado a la presencia de líquido de ascitis (presente en 70% de los pacientes)<sup>3</sup>, pérdida de peso<sup>4, 9</sup> y masa abdominal o pélvica (26%)<sup>3, 4, 9</sup>. La implantación peritoneal es silenciosa y progresiva por lo que a la exploración física, las alteraciones no se encuentran sino hasta etapas tardías de la enfermedad<sup>9</sup>.

Se reportan también, otras variedades clínicas, como la oclusión intestinal, hernia de pared abdominal de origen reciente (relacionado al incremento de presión intraabdominal), hemorragia de tubo digestivo bajo, sintomatología sistémica con episodios febriles (10%) y pérdida de peso (20%). Estas manifestaciones clínicas se asocian a enfermedad avanzada, por lo que su presencia indica un peor

pronóstico. En ocasiones se diagnostica de manera incidental durante el abordaje de otras patologías abdominales <sup>10</sup>. La presencia de linfadenopatía y metástasis a órganos distantes es muy rara <sup>3</sup>.

### Diagnóstico

El diagnóstico se determina a partir de la sospecha clínica, apoyado en estudios de gabinete y finalmente con el estudio histopatológico. Se reporta el uso de la tomografía computada en pacientes con MMP, donde se describe la presencia de peritoneo engrosado, nódulos peritoneales, masas omentales, ascitis e involucro en mesenterio <sup>5</sup>. En el caso de utilizar ultrasonido de alta resolución (7.5MHz) se menciona, el hallazgo de engrosamiento en placas del peritoneo hasta masas abdominales localizadas, mismos que rara vez se encuentran a través de la ultrasonografía convencional (5-MHz)<sup>6</sup>. Haliloglu *et al.* (2000)<sup>5</sup> reportaron que la resonancia magnética con saturación grasa y realce por contraste resultó ser un método útil para identificar MMP, particularmente en casos con presencia de líquido de ascitis.

### Patología

A nivel macroscópico se llegan a encontrar con mayor frecuencia placas o nódulos que invaden el peritoneo parietal y visceral. Se puede acompañar de adherencias peritoneales, ascitis y en ocasiones masas aisladas. La histología de la neoplasia es muy variable pero con frecuencia se detectan células mesoteliales atípicas en cordones o túbulos; en ocasiones se observan también folículos linfoides y focos de metaplasia estromal de otros tejidos. La neoplasia puede variar en grados de diferenciación. En inmunohistoquímica se pueden encontrar positivamente los siguientes marcadores: Citoqueratina 5/6 (CK 5/6), antígeno de membrana epitelial (AME), calretinina, mesotelina, el producto del gen del tumor de wilms 1 (WT-1), trombomedulina, HBME-1, podoplanina (D2-40), vimentina. Sin embargo ningún marcador es patognomónico, pero los de mayor utilidad para el diagnóstico, por poseer la mejor especificidad, son: D2-40, Calretinina y WT-1 y en menor grado CK 5/6. El marcador Glut-1 es útil para diferenciar procesos



mesoteliales malignos de benignos, pero solo en combinación de otros marcadores específicos.<sup>15</sup> Por otro lado, Ki-67 es un marcador que se relaciona con progresión tumoral y combinado con otros marcadores como BCL2 puede ser utilizado para predecir el pronóstico.<sup>16</sup> En función de lo anterior, la inmunohistoquímica siempre se debe correlacionar con el cuadro clínico. La característica patológica más importante de esta neoplasia es la capacidad de invadir tejido graso y las paredes viscerales. La invasión es local y progresiva llevando finalmente a la obliteración completa de la cavidad abdominal. Se pueden encontrar metástasis en retroperitoneo y ganglios linfáticos locales, pero las metástasis a distancia son raras.<sup>14</sup>

### Tratamiento

Esta patología se maneja por lo general mediante un tratamiento locorregional, con la combinación de cirugía citorrreductora y quimioterapia intraperitoneal hipertérmica. Bajo este tratamiento se mejora el pronóstico y se ha observado una supervivencia que va hasta 60 meses y con una supervivencia a 5 años del 50%<sup>8</sup>. En la evaluación de Yan *et al.* (2009)<sup>8</sup>, se encontraron 10 variables pronósticas asociadas a mejor supervivencia en adultos: Edad menor a 50 años, sexo femenino asociado a la detección temprana, subtipo epitelial, ausencia de metástasis linfáticas o extra abdominales, aplicación de quimioterapia intraperitoneal hipertérmica (régimen más frecuente con cisplatino y doxorubicina), transfusión menor a 5 unidades de paquetes eritrocitarios y ausencia de complicaciones cardíacas. Los factores pronóstico más importantes en orden de frecuencia son la resección quirúrgica, el subtipo histológico y la actividad mitótica<sup>8</sup>. Se menciona este último estudio realizado en adultos, debido a que aún no existen estudios similares de pronóstico enfocados a la población pediátrica.

Uno de los problemas en el tratamiento integral del MMP, ha sido la dificultad para monitorizar la respuesta al mismo. No obstante, ya se han identificado algunos biomarcadores séricos, como es el caso del Péptido soluble relacionado a

Mesotelina, la Osteopontina y el CA 125 utilizados como predictores de respuesta al tratamiento locoregional mencionado<sup>2</sup>. En el 2010, Wheatley-Price y sus colaboradores<sup>7</sup> observaron que hubo una relación entre la progresión clínica y la respuesta radiológica del MMP, con cambios en los niveles séricos del péptido soluble relacionado a mesotelina; a diferencia de la osteopontina la cual únicamente ayudó a diferenciar de patología benigna.

## **PLANTEAMIENTO DEL PROBLEMA**

El Mesotelioma Maligno Peritoneal es una neoplasia rara en la población infantil, de progresión rápida y de pronóstico sombrío asociado al diagnóstico tardío del mismo. El retraso en el diagnóstico y por lo tanto en el inicio del tratamiento oportuno se debe generalmente a las manifestaciones clínicas inespecíficas que confunden con otras patologías abdominales quirúrgicas y no quirúrgicas. En este estudio se reportan tres casos en la historia del Instituto Nacional de Pediatría (INP), se analizarán en el expediente clínico: las características clínicas, abordaje diagnóstico, terapéutica otorgada y se compararán con las características de otros reportes de casos a nivel internacional (**CUADRO 1**).

## **JUSTIFICACIÓN**

El MMP es una patología de muy mal pronóstico en la población infantil con una supervivencia menor a un año posterior al diagnóstico, debido a la progresión rápida y a la aparición de complicaciones abdominales graves; todo esto debido a la falla en el diagnóstico oportuno. En el presente trabajo se describe la experiencia clínica de esta patología en el INP y otros reportes de casos con el propósito de establecer la sospecha diagnóstica y en lo posible iniciar tratamiento oportuno.

## OBJETIVO GENERAL

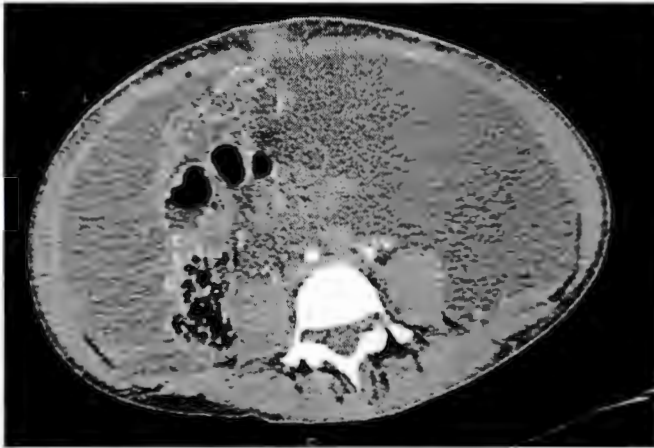Describir las características clínicas, evolución, hallazgos patológicos y terapéutica establecida en tres únicos casos clínicos de Mesotelioma Maligno Peritoneal, detectados en el Instituto Nacional de Pediatría, así como compararlos con otros reportes de casos a nivel internacional.

## CASOS CLÍNICOS

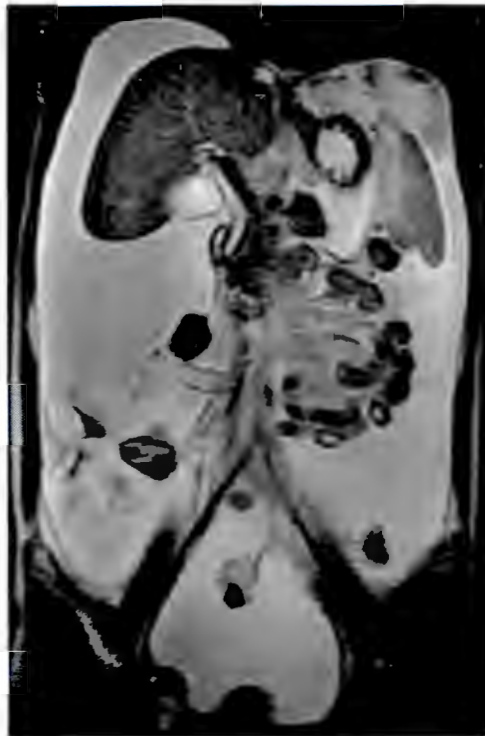### Caso Clínico 1

Femenino de 15 años de edad, originaria de Michoacán, sin exposición demostrable a asbesto o demás carcinogénicos. Padecimiento actual de un año de evolución, sometida a múltiples procedimientos diagnósticos y terapéuticos, sin resultado. El cuadro clínico se caracterizó por dolor y distensión abdominal progresivos, pérdida de más del 20% del peso corporal. A la exploración física se encontraba caquética, con red venosa colateral en abdomen, ascitis, hepatomegalia de 5x4x5cm en referencia a las líneas axilar anterior, medioclavicular, y paraesternal respectivamente; así como, esplenomegalia de 4 cm debajo del reborde costal. En la Tomografía Computada y Resonancia magnética de tórax y abdomen, se observó ascitis y presencia de implantes peritoneales. (**FIGURA 1 y 2**).





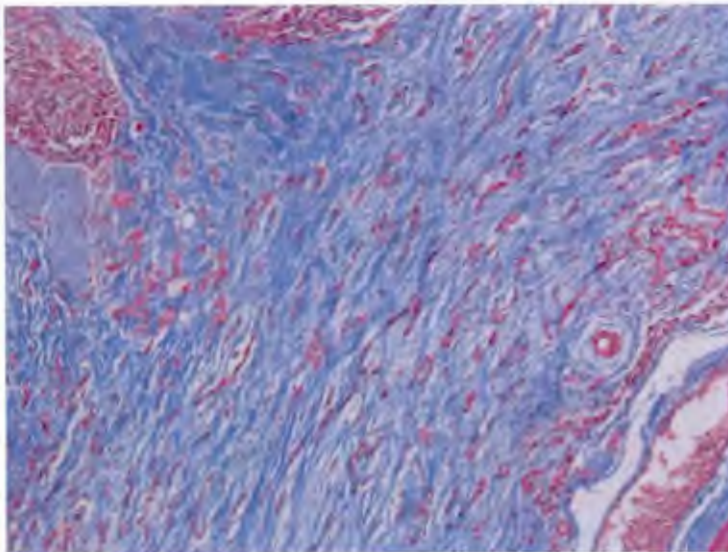
**FIGURA 1.** Tomografía de abdomen que muestra ascitis e implantes peritoneales.



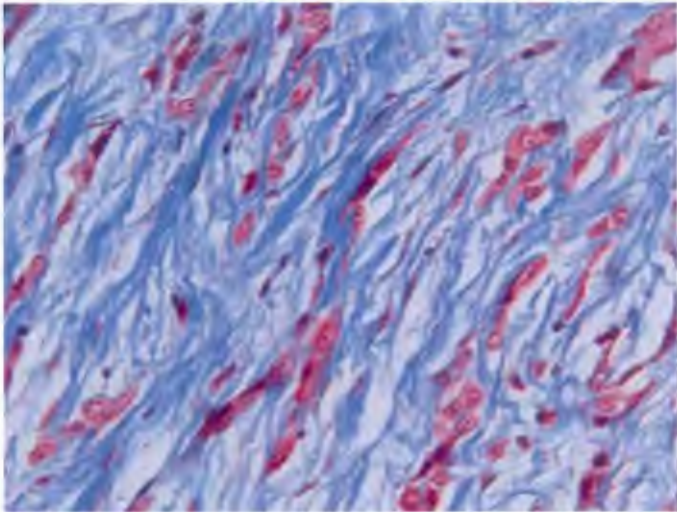
**FIGURA 2.** Resonancia magnética corte coronal, liquido de ascitis.

Se tomó biopsia de epiplón por laparoscopia, la cual reportó: Una neoplasia constituida por células cuboides de citoplasma moderado y eosinofilia, núcleos redondos e hiper cromáticos con mínima disociación núcleo-citoplasma, así como infiltración al estroma fibroconectivo (**FIGURA 3: A, B, C, D**). Por inmunohistoquímica se obtuvieron los siguientes marcadores: Calretinina, HMBE-1, WT1-1, CK7, CK AE/AE 3, EMA, Glut-1, Ki-67 y p53 positivos en células neoplásicas (**FIGURA 4: A, B, C, D, E**). Con estos hallazgos se diagnosticó Mesotelioma Maligno Peritoneal variedad epitelioide, con una citología de líquido peritoneal positivo a células malignas.

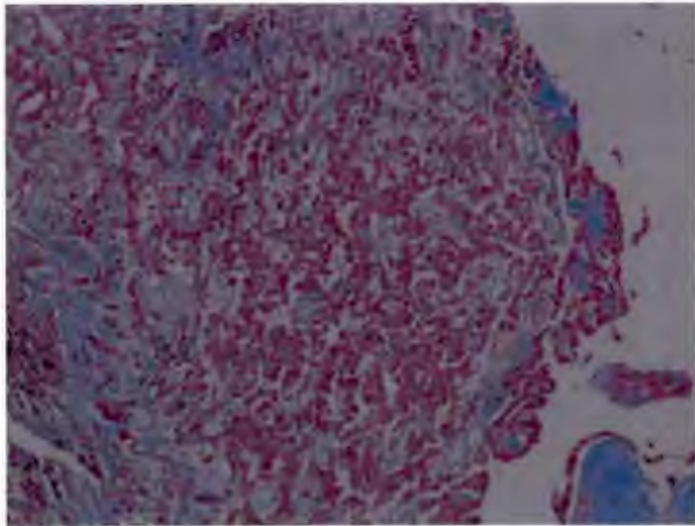
**A**



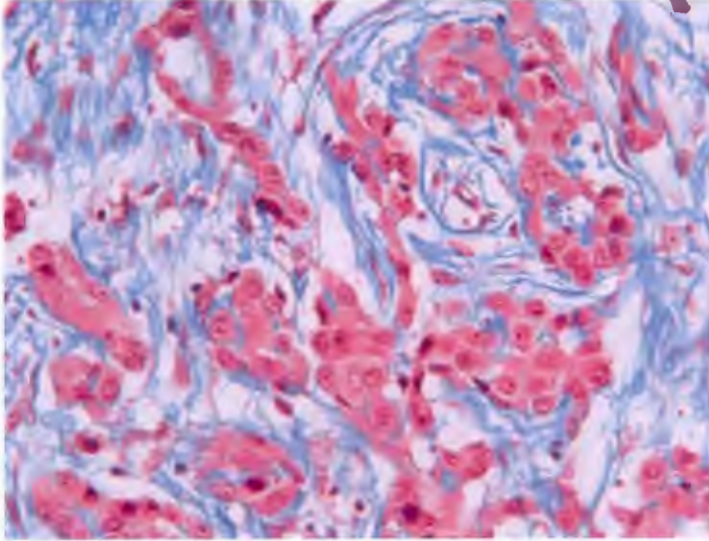
**B**



**C**

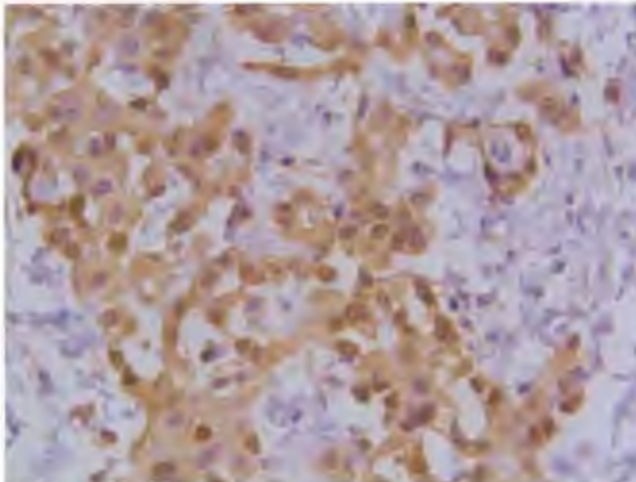


**D**



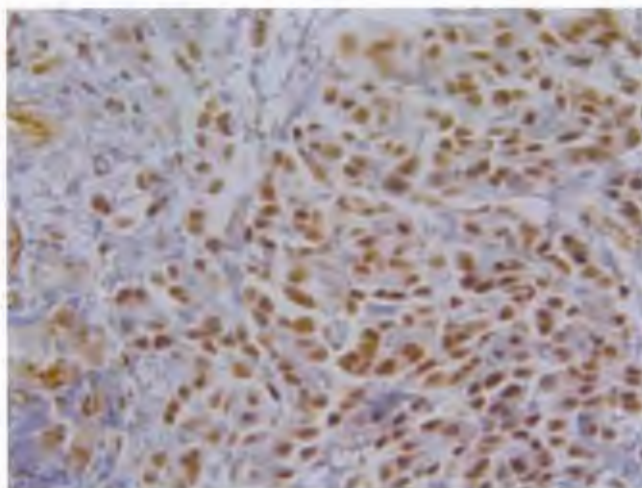
**FIGURA 3 A, B, C, D. Biopsia de epiplón, Infiltración de células neoplásicas a estroma fibroconectivo. Tinción de Masson 10x (A), 40x (B), infiltración en forma de cordones, 10x (C), 40x (D).**

**A**

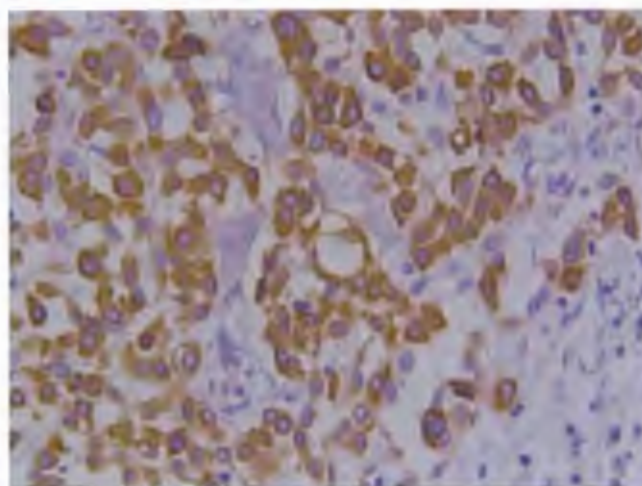




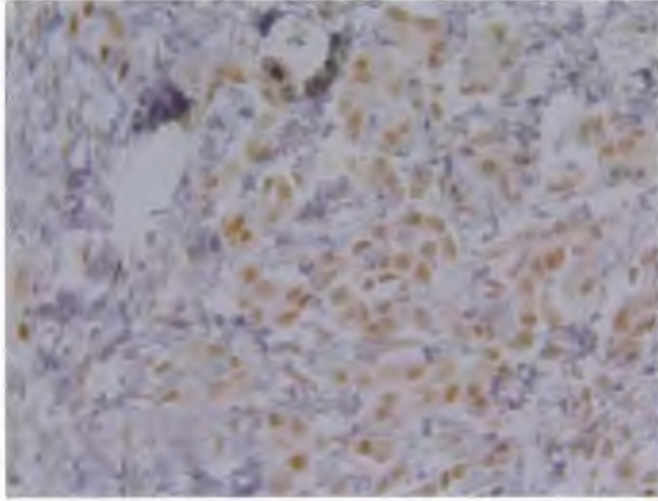
**B**



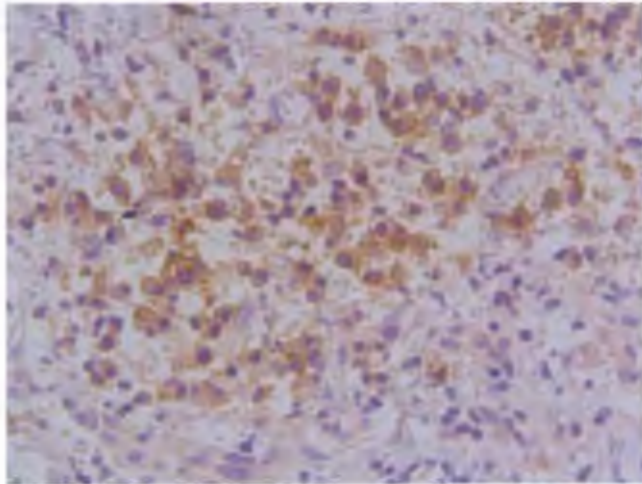
**C**



**D**



**E**



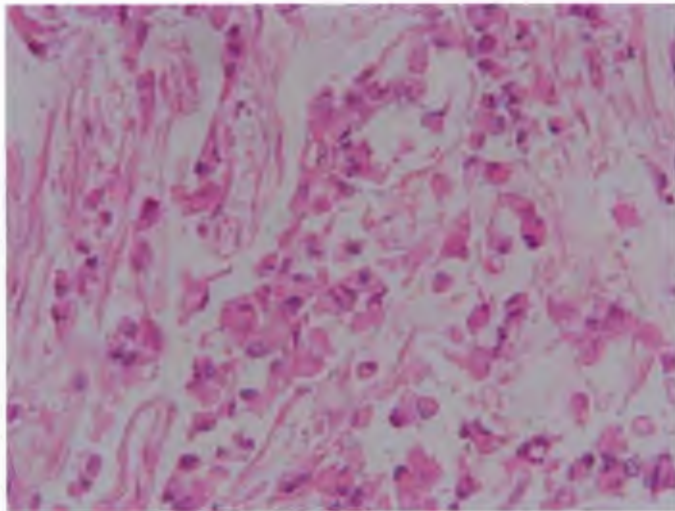
**FIGURA 4 A, B, C, D, E. Marcadores positivos de Inmunohistoquímica, Biopsia de epiglón (40x). A. Calretinina, B. WT-1, C. CK-7, D. P53, E. AME.**

Recibió tratamiento con quimioterapia intraperitoneal, cuatro ciclos con Cisplatino, posteriormente dos ciclos de quimioterapia intravenosa con Cisplatino y Etopósido, radioterapia abdominal total con dosis de 50.4Gy y finalmente dos cursos de Pemetrexed y Cisplatino. Se llevó a cabo un seguimiento con CA 125 sérico, el cual mostró un descenso progresivo hasta reportarse como negativo hasta el día de hoy. La paciente es egresada por máximo beneficio terapéutico con cateter para paracentesis por 6 meses por persistencia de líquido de ascitis. En ese momento fue declarada como fuera de tratamiento oncológico aunque en buenas condiciones generales. A los 17 meses posteriores al diagnóstico se detectó disminución del líquido de ascitis, así como negativización de Ca 125 y ultrasonografía abdominal reportada como normal. Desde ese momento se consideró como libre de enfermedad. Se continúa actualmente con seguimiento con cuantificación de Ca-125 sérico, ultrasonografía abdominal y Tomografía por emisión de positrones con tomografía computada (PET-CT). Su último PET-CT se reportó sin actividad neoplásica a los 30 meses del diagnóstico, a los 17 años de edad.

### Caso Clínico 2

Masculino de 1 mes 20 días sin antecedentes de importancia y sin exposición aparente a asbesto o demás carcinogénicos. Presentó cuadro clínico de 7 días de evolución manifestado por pobre ingesta, estreñimiento, dolor y distensión abdominal. Recibió manejo empírico sin mejoría y con deterioro del estado general por lo que se envió a nuestra Institución. A la exploración física mostró palidez, irritabilidad, y mal estado general. Abdomen globoso con red venosa colateral, datos de peritonitis y ausencia de peristalsis, no es posible palpar masas o visceromegalias. En las radiografías de abdomen presenta datos de suboclusión intestinal. Se realizó laparotomía exploradora, se encontró abundante material líquido mucoide y tumor aparentemente originario de epiplón de aspecto cerebroide y frías con invasión a intestino, vejiga, hígado, bazo y pared abdominal; se tomó biopsia y se cerró. Posteriormente presentó evolución tórpida con deterioro progresivo requiriendo de ventilación mecánica por insuficiencia

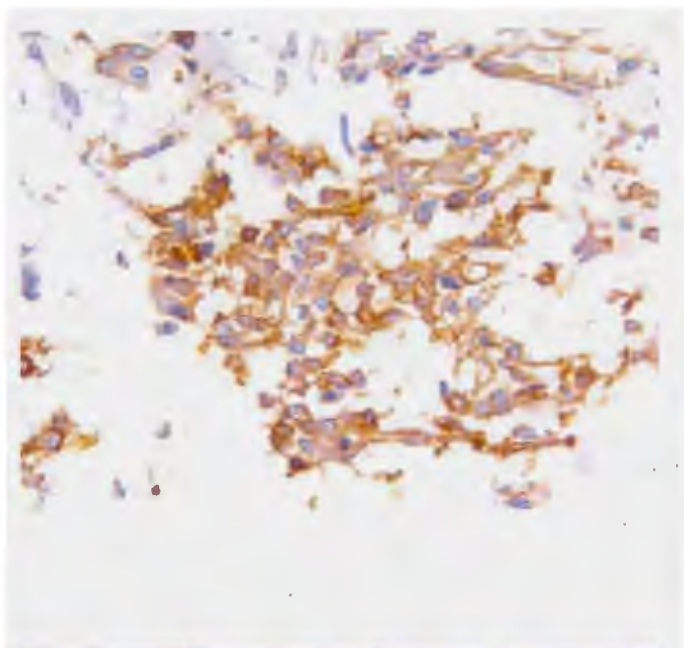
respiratoria, persistiendo con abdomen globoso y datos de oclusión intestinal. Se encontró aumento de volumen a nivel testicular izquierdo. Por parte de oncología se consideró sin posibilidad de tratamiento oncológico. A los 46 días después de su ingreso presentó deterioro del estado hemodinámico hasta presentar paro cardiorespiratorio irreversible a maniobras. En la necropsia se detectó la superficie peritoneal substituida totalmente por tumor mucoide, que se extendía a mesenterio, bazo e hígado con nódulos mucoides en su superficie. La superficie de pulmones con múltiples nódulos blanquecinos de aspecto mucoso, al corte con nódulos tumorales parenquimatosos y subpleurales. Testículo derecho con lesiones quísticas metastásicas. La masa peritoneal con estroma mixoide o fibroso con población celular mesotelial (**FIGURA 5**), redondeadas con granulos citoplásmicos PAS positivos; en estructuras tubulares y pseudoglandulares y en otros sitios aspecto sarcomatoso. En inmunohistoquímica se encuentran positivos, los siguientes marcadores: Glut-1, ACE, Ki-67, p 53, EMA, HBME, CK-7, CK-20 (**FIGURA 6 A, B, C, D, E, F.**) Se diagnosticó MMP.



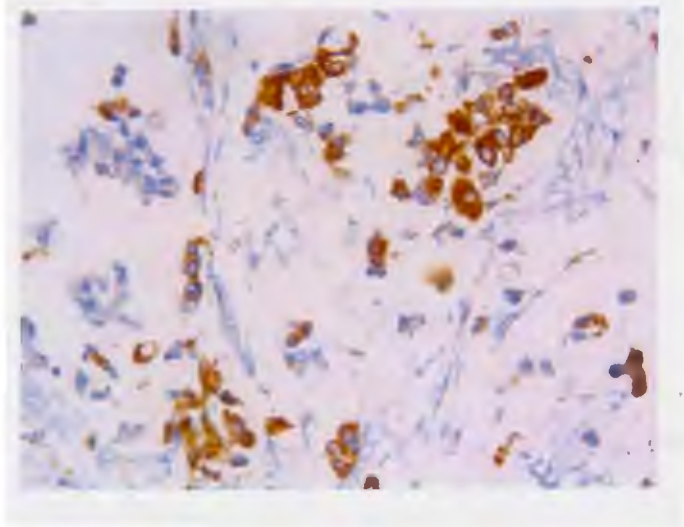
**FIGURA 5 . Necropsia, tumor peritoneal con estroma mixoide o fibroso con población celular mesotelial, redondeadas con granulos citoplásmicos. Tinción Hematoxilina y Eosina 40x.**



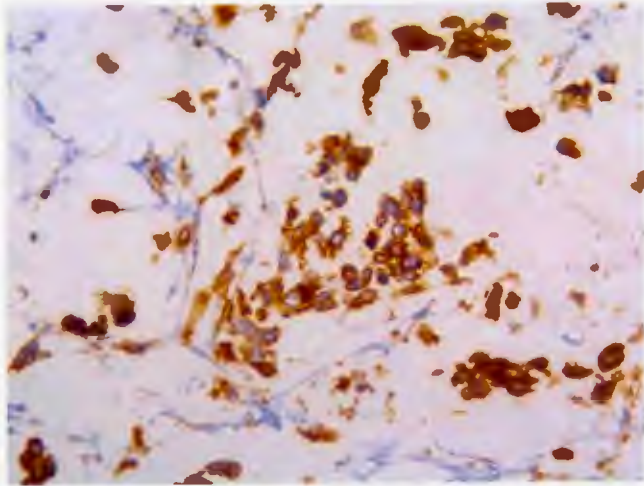
**A**



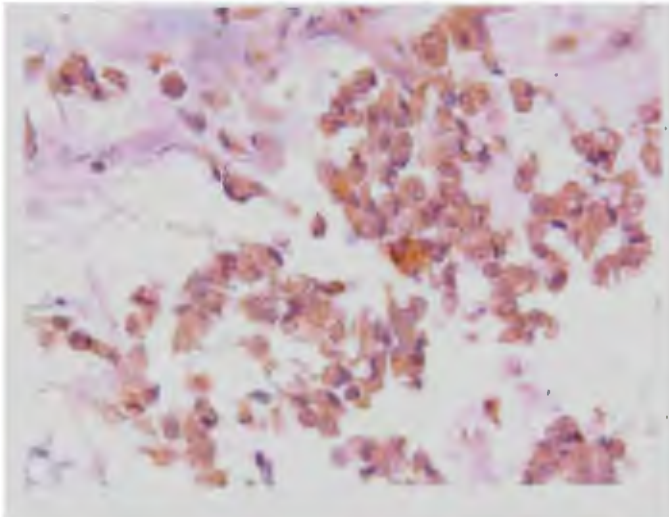
**B**



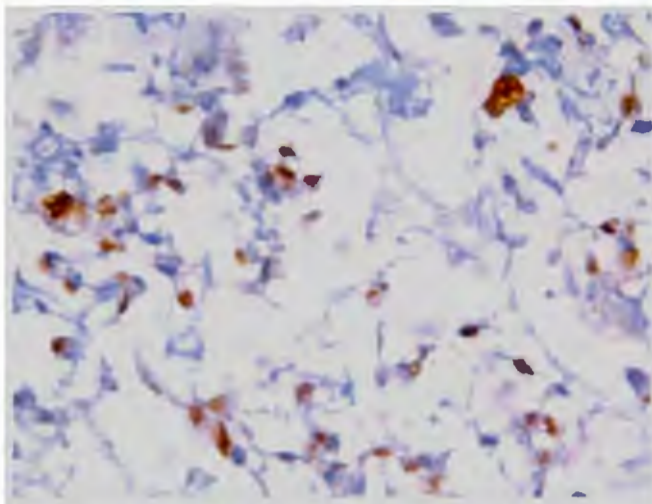
C



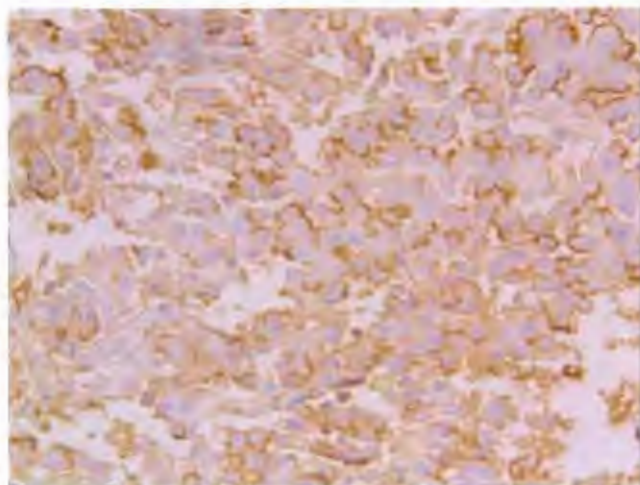
D



**E**



**F**

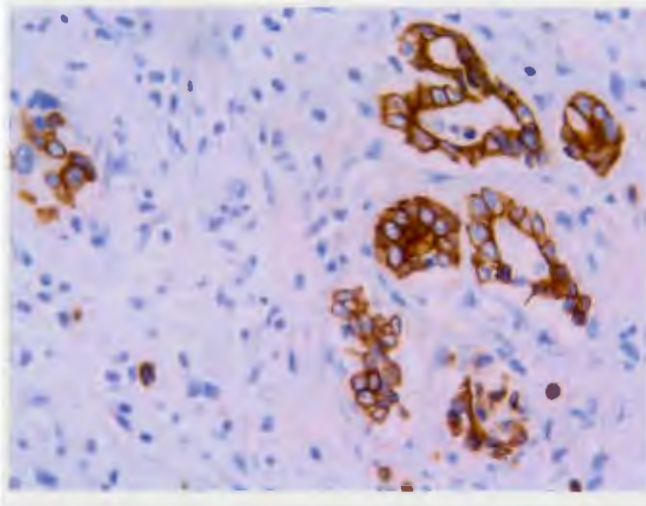


**FIGURA 6 A, B, C, D, E, F. Marcadores positivos de Inmunohistoquímica, Tumor peritoneal en necropsia (40x). A. Glut-1, B. CK-7, C. AME, D. CEA, E. Ki-67, F. HBME-1.**

### Caso Clínico 3

Masculino de 15 años de edad, proveniente del estado de México, trabajador del campo. Sin antecedentes patológicos o heredofamiliares de importancia. No se conoce exposición a carcinogénicos. Inició padecimiento un mes previo a su ingreso con dolor abdominal tipo cólico, dificultad para la micción, disuria, astenia y adinamia. Posteriormente se agregó incremento del perímetro abdominal, tinte icterico progresivo, evacuaciones melénicas, vómito biliar en dos ocasiones y pérdida ponderal de 10kg desde el inicio del cuadro. Acudió a hospital regional donde se realizó paracentesis terapéutica, se detectó líquido de ascitis y se envió a nuestra Institución. A su ingreso se encontró emaciado con palidez generalizada, tinte icterico, campos pulmonares con hipoventilación basal. Abdomen globoso con borramiento de cicatriz umbilical, red venosa colateral, ascitis a tensión, no se delimitan bazo o hígado. Se sospechó y se realizó abordaje para hepatopatía crónica. Con Ultrasonografía abdominal convencional se detectó únicamente líquido de ascitis, sin alteraciones hepáticas evidentes. Se realizaron múltiples paracentesis, donde se encontraron células neoplásicas en líquido de ascitis, además se realizó panendoscopia sin hallazgos de importancia. La tomografía toracoabdominal detectó lesión nodular en hemitórax basal derecho, abdomen con ascitis, no se observan adenomegalias, alteraciones en órganos o tumoraciones. En serología únicamente se detectó Ca-125 elevado, Ca 19-9 normal. Se resecó nódulo pulmonar el cual se reportó como negativo para neoplasia y se realiza laparoscopia para buscar neoplasia primaria. En esta se detectó una masa lobulada, nacarada en fosa iliaca izquierda adherida a planos. El paciente presentó deterioro, progresó a choque distributivo e insuficiencia respiratoria secundaria a tórax restrictivo. Falleció al mes de su ingreso. En inmunohistoquímica se detectó positivamente: CK-7, D2-40, AME, Glut-1, D2-40 y TTF-1 (**FIGURA 7**). En la necropsia se detectaron implantes mucoides que infiltraban la serosa y muscular del estómago, intestino delgado e intestino grueso con implantes nodulares en diafragma, a la microscopía con células neoplásicas distribuidas en cordones con desmoplasia, además de líquido de ascitis con células neoplásicas malignas. Con estos hallazgos se diagnosticó MMP.





**FIGURA 7. Marcador positivo de Inmunohistoquímica CK-7, Implante nodular en diafragma (40x).**

#### **DISCUSION Y CONCLUSIONES:**

En este trabajo se describen tres casos clínicos de MMP, dos adolescentes y un lactante. Además se revisaron series de casos de MMP a nivel internacional de los últimos 30 años para comparar con nuestros pacientes (**CUADRO 1**). Ninguno de nuestros pacientes presentó exposición individual a asbesto, aunque no se determinó la exposición de los padres al mismo. Esta característica se encontró en todos los reportes de caso revisados así como en la literatura. Este es un aspecto importante ya que la exposición familiar a asbesto puede estar relacionada a MMP, por lo que se podría estudiar si existe alguna relación entre la exposición familiar y el desarrollo del mismo.

Con respecto a las edades de presentación reportamos dos adolescentes y lactante de un mes 20 días de edad, la cual es una edad de presentación poco

común, ya que en nuestra revisión de la literatura, la mayoría de los casos en pediatría se encontraron en adolescentes y en menor grado en escolares. La edad mínima al diagnóstico fue a los 8 meses de vida.

La evolución de los pacientes fue similar a la reportada en la literatura. Dos de los pacientes presentaron evolución fulminante con fallecimiento a pocos meses después del inicio de las manifestaciones clínicas. En dos de estos pacientes se obtuvo un diagnóstico postmórtem. Esta evolución rápida es similar a la reportada en otros casos sin tratamiento. Otra de nuestras pacientes presentó una evolución poco común, con progresión lenta en un año. Recibió tratamiento adecuado pero fue declarada como fuera de tratamiento oncológico por persistencia e invasión de la masa tumoral. Posterior a esto presentó remisión de la neoplasia confirmada por tomografía por emisión de positrones, ultrasonido abdominal y niveles séricos de Ca-125, pero con secuelas nutricionales importantes a los 17 meses del diagnóstico. Esta paciente se encuentra en vigilancia estrecha debido a que continúa en el tiempo de supervivencia esperado con el tratamiento adecuado.

Nuestros tres pacientes tuvieron un diagnóstico tardío, ya que en cada uno se sospecharon diferentes patologías abdominales e incluso recibieron tratamiento para éstas en distintas instituciones. Finalmente, a su ingreso a nuestra Institución, dos de los pacientes se encontraban en etapa terminal y uno con posibilidad de tratamiento oncológico. Esta paciente recibió el tratamiento mencionado en la literatura como óptimo para el MMP con cirugía citoreductora, quimioterapia intraperitoneal, radioterapia y quimioterapia intravenosa. Todo esto se debió probablemente a que existe poco conocimiento sobre esta neoplasia en pediatría en nuestro país y uno de los pacientes se presentó en 1973, cuando no existían todos los instrumentos diagnósticos a los que actualmente se tiene acceso.

A nivel histopatológico se encontró en la revisión de la literatura que a pesar de que existen múltiples marcadores de inmunohistoquímica, muchos de los cuales se relacionan con progresión de la enfermedad e incluso algunos con el pronóstico, realmente son poco específicos y no hay ningún marcador

patognomónico para esta patología<sup>14,15,16</sup>. Por esos motivos, el MMP continúa siendo un reto diagnóstico para el patólogo y el clínico. Estos marcadores únicamente orientan al diagnóstico, pero se requiere una estricta correlación de los datos clínicos, radiológicos e histopatológicos para un diagnóstico certero. El aspecto más importante para definir a un mesotelioma es el grado de invasión al estroma (visceras, tejido adiposo, músculo)<sup>14</sup>. Esto fue el caso de nuestros tres pacientes, con invasión a tejido adiposo, intestino, hígado, entre otros. También se encontró en nuestros pacientes diferentes grados de expresión de distintos marcadores de inmunohistoquímica (**CUADRO 2**). Los únicos presentes en los tres pacientes fueron Citoqueratina-7, Glut-1 y antígeno de membrana epitelial. Además se encontraron positivamente de manera aislada otros marcadores como Podoplanina (D2-40), WT-1 y Calretinina a pesar de que estos se consideran con mayor especificidad para mesotelioma. Se continuarán estudiando las piezas patológicas para buscar algún marcador de inmunohistoquímica que sea de utilidad para el pronóstico y conocer el porqué esta neoplasia posee un comportamiento tan agresivo. El marcador sérico Ca-125, se evaluó únicamente en la paciente que recibió tratamiento y se encontró un descenso progresivo relacionado con el tratamiento. Al momento de negativizarse ya se consideraba a la paciente como libre de enfermedad. Este marcador no es de utilidad para el diagnóstico, pero es de importancia para el seguimiento en el tratamiento y la vigilancia posterior<sup>2</sup>. Hubiera sido importante evaluar este marcador en la evolución de los otros pacientes, sin embargo su diagnóstico tardío y falta de sospecha en la patología no lo permitió.

Al comparar la supervivencia en nuestros pacientes con los de otras series de casos se observó que varía desde 1 mes posterior al diagnóstico o inicio de síntomas hasta 7 años. Comparado con la literatura, que refiere que con tratamiento adecuado se observa una supervivencia a 5 años del 50%<sup>8</sup>. La paciente presentada aquí vive actualmente con una supervivencia de 30 meses, actualmente en vigilancia.

El MMP es una neoplasia rara en población infantil, de la cual se conoce poco la prevalencia en nuestro país. Es de difícil diagnóstico debido al cuadro clínico inespecífico y similar a otras patologías abdominales. El pronóstico es malo a corto plazo sin tratamiento y debido al diagnóstico difícil, muchas veces se detecta en etapas terminales sin posibilidades de tratamiento o fallecen antes del diagnóstico. Con esta serie de casos se intenta que exista una mayor sospecha diagnóstica en nuestra institución hacia el MMP con el objetivo de contemplarla como diagnóstico diferencial en patología abdominal inespecífica que cursen con ascitis; y así iniciar tratamiento oportuno con lo que se mejorará el pronóstico notablemente.

Sería interesante estudiar posteriormente si existe relación entre la exposición a asbesto familiar y la incidencia de MMP. También investigar el porqué esta neoplasia se comporta de manera agresiva y fulminante en algunos pacientes, mientras que en otros presenta evolución insidiosa y remisión como en el caso de nuestra paciente.



**CUADRO 1.** Revisión de la literatura sobre series de casos de Mesotelioma Maligno Peritoneal en pediatría

Autor/ Año	Número de Casos	Edad / Sexo	Manifestaciones Clínicas	Lesión Macroscópica	Exposición a Asbestos o Radioterapia	Inmunohisto- química (Marcadores positivos)	Tratamiento	Supervivencia
<b>Brenner J, 1981</b>	1	16 a/F	Dolor abdominal, obstrucción intestinal	Nódulos peritoneales, lesiones en intestino delgado	No	No referido	Tiotepa Actinomicina D	Fallecido a 1 mes del diagnóstico
<b>Niggli FK, 1994</b>	4	13 a/F	Dolor abdominal, diarrea, pérdida de peso	Lesión en omento y mesocólon	En ningún caso	Citoqueratina en los 4 casos	Vincristina, Doxorrubicina, Ciclofosfamida, Cisplatino. RT	Falleció 7 años después sin enfermedad
		15 a/M	Dolor y distensión abdominal	Masa quística			Vincristina, Actinomicina D, Ifosfamida	Vivo a 6 años de seguimiento
		20 m/F	Distensión Abdominal	Masa quística			Cirugía, no recibió QT	Vivo a 4 años

		4 a/F	Dolor abdominal, disuria	Masa quística			Doxorrubicina, Cisplatino	Vivo a 1.5 años
<b>Harriso RF, 1996</b>	1	10 a/F	Diarrea, anemia, distensión abdominal	Nódulos peritoneales	No	Antígeno carcinoembriionario, citoqueratina	Quimioterapia	Vivo a 14 meses
<b>Latief KH, 1998</b>	1	10 a/F	Diarrea, distensión abdominal, edema	Nódulos peritoneales	No	No referido	No referido	No referido
<b>Haliloglu M, 2000</b>	2	15 a/F	Dolor y distensión abdominal, ascitis	Nódulos peritoneales	No	No referido	Doxorrubicina, metotrexate, vincristina	Fallecido a 1 mes del diagnóstico
		18 a/F	Distensión abdominal, ascitis	Nódulos peritoneales	RT en SNC por antecedente de Glioma, No RT abdominal		Metotrexate	No referido
<b>Paterson A, 2003</b>	1	8 m/M	Anorexia, distensión abdominal, ascitis	Nódulos peritoneales	No	No referido	Ninguno	Fallecido a 1 mes del diagnóstico
<b>Oberto C, 2004</b>	1	14 a/F	Dolor abdominal	Lesión peritoneal	No	No referido	Cisplatino, Gemcitabina, Paclitaxe, 5-FU	Vivo a 1 mes sin enfermedad
<b>Moran CA, 2008</b>	8	13a/ F 14a/F 15a/F 8a/M 13a/F 14a/M 8a/F 11a/ M	Dolor, distensión abdominal y ascitis en todos los casos	Nódulos peritoneales en todos los casos	No	CK, calretinina	3 pacientes recibieron quimioterapia con 5-FU	4 pacientes vivos a 18 meses del diagnóstico
<b>Sugalski 2012</b>	1	7a/ M	Dolor abdominal, perdida de peso, anorexia.	Masa pélvica, implantes peritoneales y metástasis pleurales	No	Ca 125, WT-1, mesotelina, CK5/6, calretinina, CAM 5.2	Cisplatino, Gemcitabina, Pemetrexed	Fallecido a 11 meses del diagnóstico

<b>Gong 2013</b>	1	11a/M	Linfadenopatía sistémica, ascitis	Nodos linfáticos sistémicos	No	Calretinina, WT-1, D2-40, Ca-125, CK 7, CK5-6, Ckp, EMA	Quimioterapia no especificada	No referida
<b>Gonzalez-Rebeles 2015</b>	3	17a/F	Dolor, distensión abdominal, ascitis, hepato-esplenomegalia	Implantes peritoneales	No	Calretinina, WT-1, CK-7, EMA, CK AE, p53, Ki-67	Quimioterapia intraperitoneal hipertérmica, 4 ciclos cisplatino, 2 ciclos cisplatino+ Etopósido, Pemetrexed, radioterapia	Viva a 45 meses del diagnóstico
		1 m /M	Estreñimiento, dolor, distensión abdominal, ascitis, suboclusión intestinal.	Masa originaria de epiplón con implantes en vejiga, hígado, bazo, peritoneo.	No	Glut-1, ACE, Ki-67, p53, CK5-6, EMA, CK-7, CK-20, HBME-1	Ninguno	Fallecido a 46 días del ingreso Autopsia
		15 a /M	Dolor abdominal, ascitis, ictericia, suboclusión intestinal, sangrado tubo digestivo alto	Masa lobulada en fosa iliaca derecha, implantes peritoneales en intestino y diafragma	No	CK-7, D2-40, EMA, GLUT-1, TTF-1	Ninguno	Fallecido a 1 mes del ingreso Autopsia

a: años, m: meses, F: femenino, M: masculino, RT: Radioterapia, QT: Quimioterapia, CK: citoqueratina, AME: antígeno de membrana epitelial, D2-40: podoplanina, WT: Gen del tumor del tumor de Wilms, ACE: antígeno carcinoembrionario.

**CUADRO 2.** Marcadores en inmunohistoquímica :

Caso	Calretinina	WT-1	Glut-1	ACE	Ki-67	CK 5 y 6	CK7	p53	D2-40	EMA
1	+	+	+	-	+	NA	+	+	-	+
2	-	-	+	+	+	-	+	+	-	+
	-			NA	-	-	+	NA	-	

NA, No aplicado. + marcador positivo, - marcador negativo



## BIBLIOGRAFÍA

1. Paterson A, Grundy R, De Ville J, Raafat F, Beath S, McCarthy A. Congenital malignant peritoneal mesothelioma. 2003. *Pediatr Radiol* 33: 73–74
2. De Pangher V, Recchia L, Cafferata M, Porta C, Siena S, Giannetta L, Morelli F, Oniga F, Bearz A, Torri V, Cinquini M. Malignant peritoneal mesothelioma: a multicenter study on 81 cases. 2010. *Annals of Oncology* 21: 348–353
3. Munkholm-Larsen S, Cao C, Yan T. Malignant peritoneal mesothelioma 2009. *World J Gastrointest Surg* November 30; 1(1): 38-48
4. Elias D, Bedard V, Bouzid V, Duillard P, Kohneh-Sharhi N, Raynard B, Goere D. Malignant peritoneal mesothelioma: treatment with maximal cytoreductive surgery plus intraperitoneal chemotherapy. 2007 *Gastroenterol Clin Biol* 31: 784-788
5. Haligolu M, Hoffer F, Fletcher B. Malignant peritoneal mesothelioma in two pediatric patients. 2000. *Pediatr Radiol* 30: 251-255
6. Latief K, Somers J, Hewitt M. High-resolution ultrasound in the diagnosis of childhood malignant peritoneal mesothelioma. 1998. *Pediatr Radiol*. 28: 173
7. Wheatley-Price P, Yang B, Patsios D. Soluble Mesothelin-Related Peptide and Osteopontin As Markers of Response in Malignant Mesothelioma 2010. *J Clin Oncol* 28:3316-3322.
8. Yan D, Deraco M, Baratti D. Cytoreductive Surgery and Hyperthermic Intraperitoneal Chemotherapy for Malignant Peritoneal Mesothelioma: Multi-Institutional Experience. 2009. *J Clin Oncol* 27:6237-6242.
9. Oberto C, Schwarz K, Zambidis E, Campbell A, Paidas C, Lindyberg K, Olivia-Hemker M. Malignant peritoneal mesothelioma in pediatric patient mimicking inflammatory bowel disease. 2004. *Digestive Diseases and Sciences* 49: 434-437
10. Kerrigan S, Cagle P, Churg A. Malignant mesothelioma of the peritoneum presenting as an inflammatory lesion. 2003. *Am J Surg Pathol* 27: 248-253

11. Moran C, Albores-Saavedra J, Suster S. Primary peritoneal mesotheliomas in children: a clinicopathological and immunohistochemical study of eight cases. 2008. *Histopathology* 52: 824-830.
12. Sugalski A, Davis M, Prasanna L. Brief report: Clinical, histologic and genetic Features of Mesothelioma in a 7 year old child. 2013. *Pediatr Blood Cancer* 60: 146-148
13. Gong Y, Rong Y, Han W. Peripheral lymphadenopathy as the initial manifestation of malignant mesothelioma in a child. 2013. *Human Pathology*; 44: 664-669
14. Rosai J, Chan J, Arber D. 2011. *Rosai and Ackerman's surgical pathology*. 10 ed Elsevier, New York: 2238-2241
15. Lee A, Gown A, Churg A. IMP3 and Glut -1 immunohistochemistry for distinguishing benign from malignant mesothelial proliferations. 2013. *Am J Surg Pathol*; 37 (3): 421-426.
16. Pillai K, Pourgholami M, Chua T. Ki67-BCL2 index in prognosis of malignant peritoneal mesothelioma. 2013. *Am J Cancer Res*;3 (4): 411-423