



Hipoglucemia hiperinsulínica de la infancia (nesidioblastosis). Estudio de un caso y revisión de la literatura

Dr. Jorge Luis Villatoro-Fernández,^{***} Dr. Eduardo Augusto Ordóñez,^{*} Dr. Leopoldo Gómez-Guillermoprieto,^{**} Dra. Alejandra Bonilla-Merino,^{***} Dra. Guadalupe Ortiz-Torres,^{****} Dr. Pedro Salvador Jiménez-Urueta¹

RESUMEN

Introducción: El hiperinsulinismo es una causa rara y la más común de hipoglucemia persistente en el periodo neonatal y en lactantes. Cuando es severa o recurrente se acompaña de daño neurológico acentuado y retraso mental.

Informe del caso: Lactante masculino de tres meses de edad que sufrió crisis convulsivas debidas a hipoglucemia de difícil control a pesar del tratamiento. Los datos clínicos y bioquímicos sugerían hiperinsulinismo. El informe de patología en relación a una biopsia fue que había una hiperplasia de las células insulares del páncreas. El paciente fue sometido a una pancreatectomía parcial electiva. El resultado fue favorable ya que revirtieron los episodios de hipoglucemia. Persistieron las graves secuelas neurológicas. Este caso ilustra la importancia de un diagnóstico y tratamiento oportunos.

Discusión: El hiperinsulinismo debe sospecharse en recién nacidos con hipoglucemia persistente. La sintomatología en el lactante es menos precisa y clara por lo que se dificulta el diagnóstico. El diagnóstico oportuno evita secuelas neurológicas serias. Cuando se descartan causas más comunes de hipoglucemia como sepsis se debe investigar a fondo esta entidad en el diagnóstico diferencial.

Palabras clave: Hipoglucemia, hiperinsulinismo, nesidioblastosis, pancreatectomía, daño cerebral, retraso mental.

ABSTRACT

Introduction: Hyperinsulinism is a rare cause of severe persistent hypoglycemia in the newborn and infant. It is associated with a high incidence of brain damage and mental retardation as a consequence of repeated episodes of hypoglycemia.

Case report: A 3 month-old male child presented seizures secondary to intractable hypoglycemia. Clinical and biochemical criteria were suggestive of hyperinsulinism. The report of a biopsy indicated diffuse hyperplasia of insular cells of the pancreas. The patient was operated for elective subtotal pancreatectomy, with successful outcome, i.e., reversion of hypoglycemia. However brain damage and mental retardation persisted. These facts show the importance of early diagnosis and treatment of this condition.

Discussion: Hyperinsulinism must be suspected in newborns with persistent hypoglycemia. Symptoms in infants are less frequent and therefore diagnosis is difficult and a higher degree of suspicion is required. Early diagnosis precludes serious neurological sequelae. In the absence of most common causes of hypoglycemia such as sepsis, it is important to have this condition in mind in the differential diagnosis.

Key words: Hypoglycemia, hyperinsulinism, nesidioblastosis, pancreatectomy, brain damage, mental retardation.

* Jefe del Servicio de Medicina Interna Pediátrica

** Neumólogo Pediatra

*** Residente de Pediatría

**** Residente de Hematología Pediátrica

¹ Jefe del Servicio de Cirugía Pediátrica
Centro Médico Nacional 20 de Noviembre (ISSSTE).

Correspondencia: Dr. Jorge Luis Villatoro-Fernández- CMN 20 de Noviembre ISSSTE. Félix Cuevas 540, colonia del Valle. México 03100 D.F.

Recibido: noviembre, 2008. Aceptado: febrero, 2009.

Este artículo debe citarse como: Villatoro FJL, Ordóñez EA, Gómez GL, Bonilla MA y col. Hipoglucemia hiperinsulínica de la infancia (nesidioblastosis). Estudio de un caso y revisión de la literatura. Acta Pediatr Mex 2009;30(2):114-7.

La versión completa de este artículo también está disponible en: www.revistasmedicasmexicanas.com.mx

La hipoglucemia es la anomalía metabólica más común durante el periodo neonatal y la lactancia;¹ cuando es severa o recurrente puede causar graves secuelas neurológicas.^{1,2} Laidlaw² acuñó el término nesidioblastosis para referirse a una neodiferenciación de los islotes de Langerhans originada del epitelio de los conductos pancreáticos.³ Durante un episodio de hipoglucemia hiperinsulínica el cerebro se priva de la glucosa necesaria para su metabolismo;⁴ además, la secreción excesiva de insulina bloquea la lipólisis y la cetogénesis, lo que impide a la neurona la utilización de fuentes de energía alternas.

La hipoglucemia por hiperinsulinismo puede deberse a alteraciones pancreáticas. En esta situación se aplican diversos términos descriptivos respecto a la apariencia histológica del páncreas endocrino tales como adenoma de células beta, microadenomatosis, adenomatosis focal de células insulares, problemas funcionales de células beta o nesidioblastosis.⁵ Puede ser muy difícil controlar la hipoglucemia médicamente y se requiere emplear combinación de diversos agentes terapéuticos como el diazóxido, el glucágon y la somatostatina para mantener la normoglucemia.^{6,7} El grado de éxito alcanzado por estos agentes es bajo; se recurre a un tratamiento quirúrgico con pancreatectomía parcial o subtotal.

PRESENTACIÓN DEL CASO

Presentamos el caso de un lactante que debió operarse por el difícil control de las hipoglucemias con tratamiento médico. El control se logró, pero persistieron las secuelas neurológicas graves. Niño de tres meses de edad. Fue referido a nuestra institución por crisis convulsivas de difícil control. Antecedentes de importancia: padre y madre de 34 y 36 años respectivamente. Nivel socioeconómico medio. Gesta seis con tres abortos previos cuya causa se desconoce. Dos hermanos sanos. Cursó con amenaza de aborto en el primer trimestre del embarazo. La madre recibió tratamiento médico cuya naturaleza se desconoce. Nació a las 40 semanas de gestación por vía abdominal por falta de progresión del trabajo de parto. Lloró y respiró espontáneamente al nacer, Apgar 8/9, Silverman 0, pesó 2,800 g; no había alteraciones fenotípicas. No hubo complicaciones en el periodo neonatal inmediato. Inició su padecimiento a los tres meses de edad con crisis convulsivas tónico clónicas generalizadas. A su ingreso tenía temperatura de 36.3°C, frecuencia cardíaca, 98 x', frecuencia respiratoria, 33 x'; hipoactivo, reactivo a estímulos, con buen estado de hidratación, buena coloración de la piel. Laboratorio: Biometría hemática. Leucocitos, 16,000; hemoglobina, 15 g/dL; hematócrito, 41%; química sanguínea: glucosa, 18 mg/dL; nivel sérico de insulina, 28 µU/mL (3 a 10 µU/mL); sin cuerpos cetónicos. Para las crisis convulsivas de difícil control recibió fenitoína pero no hubo respuesta; por el contrario aumentaron en número y duración, lo que requirió el doble de terapia anticonvulsiva. Durante su estudio ocurrieron episodios de hipoglucemia que inicialmente se controlaron con la alimentación. Posteriormente

fueron refractarios al aporte de glucosa parenteral con más de 15 mg/kg/min, 23 mg/dL, niveles séricos de insulina, 28 µU/mL. Durante el ayuno no hubo cuerpos cetónicos en sangre. Se inició tratamiento con glucágon, con lo que hubo una respuesta parcial. Se decidió realizar una pancreatectomía parcial del 85%, con lo que se logró el control glucémico durante un año. El informe histopatológico (Figura 1) del estudio del cuerpo y la cola del páncreas fue: congestión y hemorragias escasas; hiperplasia de células insulares; el diagnóstico fue nesidioblastosis. Un año después el paciente tuvo nuevamente crisis convulsivas de difícil control e hipoglucemia refractaria al tratamiento médico. Se realizó nueva resección pancreática, dejando 5% de la cabeza del páncreas. Con esto se logró el control glucémico. Sin embargo, en su seguimiento a los tres años cinco meses, el paciente tiene graves secuelas neurológicas manifestadas por síndrome de Lennox-Gastaut y retardo global del neurodesarrollo.

DISCUSIÓN

La nesidioblastosis se manifiesta clínicamente por convulsiones, daño psicomotor, cianosis y disminución de la ingestión alimenticia, lo que no tuvo nuestro paciente. La mayoría de los pacientes es fenotípicamente normal, grandes para la edad gestacional; se encuentran irritables o hipoactivos, pletóricos o rubicundos, sin antecedente de madre diabética. Los principales criterios diagnósticos son hipoglucemia severa con incremento en la demanda de carbohidratos (15 mg/kg/min)^{7,8}; niveles de insulina sérica mayores de 10 µU/mL y proporción insulina/glucosa mayor de 0.3; ausencia de cetoacidosis urinaria e hipoglucemia persistente⁹; fue lo que presentó nuestro paciente.

La nesidioblastosis es la causa más frecuente de hipoglucemia persistente en la infancia temprana. Se estima que la frecuencia es de 1 por cada 30,000 a 50,000 nacidos vivos.⁹ Aunque la mayoría de los casos publicados son esporádicos, se han descrito casos severos en familias con un patrón hereditario autosómico recesivo.⁹⁻¹¹ En México no se conoce la frecuencia real ya que los casos informados son infrecuentes. En poblaciones de tradición endogámica llega al 1 por 2,500.¹² La nesidioblastosis también se asocia en ocasiones con el síndrome de adenomas endocrinos múltiples y neuroblastoma.¹²⁻¹⁴

La histología pancreática se caracteriza por la presencia de pequeños paquetes de 2 a 25 islotes de células beta

dispersos por todo el tejido acinar y separados por islotes de Langerhans normales.^{15,16} En la mayoría de los casos publicados el defecto histopatológico es una hiperplasia de células beta pancreáticas del epitelio de los conductillos pancreáticos comparado con el epitelio de los conductillos pancreáticos que ocurre desde etapas embrionarias tempranas.¹⁵

El gran avance en el terreno de la genética molecular ha contribuido a una mejor comprensión de la fisiopatología de este problema. Hasta el momento, se conocen cinco alteraciones genéticas diferentes y la historia natural del tipo de hiperinsulinismo congénito que genera cada una de ellas. Estas afectan a los genes de las enzimas glutamato deshidrogenasa, glucocinasa y la recientemente descubierta L-3-hidroxiacil-CoA deshidrogenasa de cadena corta, así como a los genes del canal de KATP-dependiente de la célula beta, un complejo octamérico compuesto de 2 proteínas distintas: el receptor silfonilurea 1 y la subunidad KIR6.2. El daño estructural de las tres últimas proteínas y la hiperfunción de las dos primeras (GDH y GK) causan despolarización permanente de la célula beta y en consecuencia, una secreción insulínica continua que no corresponde a la concentración de glucemia. Es posible que haya otros genes implicados en la génesis de esta enfermedad. Debe añadirse que las formas graves que se inician al nacimiento suelen corresponder a las mutaciones del canal de K, menos frecuentemente de la enzima 3-hidroxiacil-Coa deshidrogenasa de cadena corta, mientras que las formas más tardías corresponden a mutaciones de las enzimas glutamato, deshidrogenasa, glucocinasa y también L-3-hidroxiacil-CoA deshidrogenasa de cadena corta.^{10,13,16,17}

Estudios *in vitro* de islotes aislados de páncreas con nesidioblastosis han mostrado un defecto regulador en la unión de la glucosa extracelular a la secreción de insulina; la única célula ATP dependiente del canal de potasio tiene un papel clave en los mecanismos subcelulares que regulan la secreción de insulina. En células en reposo y eventos de canal abierto, están involucradas en controlar el potencial de membrana de las células, la inhibición de los canales K⁺ATP; después del metabolismo se llega a la despolarización de las células, esto a su vez activa los canales de calcio con dependencia de voltaje tipo-L y el flujo intrínseco de calcio a través de estos canales aumenta la concentración del calcio citosólico. El incremento en el calcio intracelular es indispensable para la exocitosis y la secreción de insulina.^{17,18}

Estudios de la genética molecular de la hipoglucemia hiperinsulínica han permitido una nueva visión de la fisiopatología de esta enfermedad. Estos avances han aumentado la importancia fundamental del control iónico de la secreción de la insulina.¹⁸ Para el diagnóstico es fundamental la sospecha clínica. Se descubre que la hipoglucemia no mejora con glucosa parenteral a dosis mayores a 15 mg/kg/min. En presencia de este cuadro clínico se requiere medir la concentración sérica de insulina^{14,19,20} y la ausencia de cetonemia durante la hipoglucemia.^{18,20} En nuestro paciente se sospechó nesidioblastosis y se confirmó con estos estudios.

Los estudios anatomopatológicos especialmente los ultraestructurales y los inmunohistoquímicos son de vital importancia para corroborar el diagnóstico, aunque no son fundamentales para tomar la decisión temprana de realizar una pancreatectomía.

En nuestro paciente no se realizó inmunohistoquímica; el diagnóstico se basó en el cuadro clínico, los niveles de insulina y los datos de patología en cortes con tinción de hematoxilina y eosina (Figura 1).

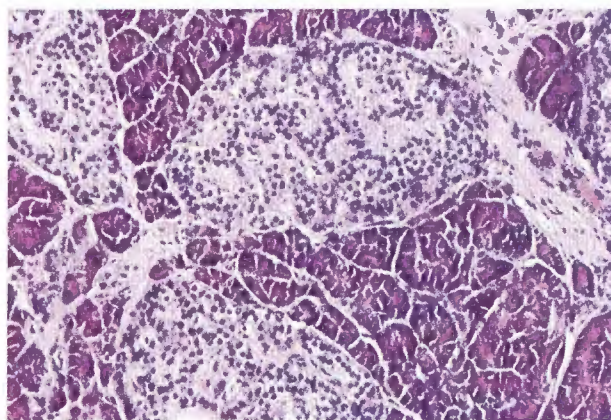


Figura 1. Hiperplasia de células pancreáticas.

Durante el periodo de investigación y tratamiento inicial, existe el riesgo de que haya episodios severos de hipoglucemia que ocasionan daño neurológico grave²⁰ e irreversible. Por ello es necesario instaurar de manera oportuna el tratamiento con análogos de somatostatina como diazóxido, octeotride o glucágón. Nuestro paciente recibió glucágón. En caso de no haber respuesta adecuada y sostenida se debe realizar de manera temprana una pancreatectomía subtotal.²⁰

Existen diferentes criterios para el tratamiento quirúrgico en nesidioblastosis. Algunos autores sugieren la

pancreatectomía parcial y otros, la total. Debido a que la resección de 80% del páncreas no ha tenido éxito para revertir la hipoglucemia sintomática, varios autores consideran que debe researse hasta 95% del páncreas, dejando un fragmento de la cabeza. En un bajo porcentaje, estos procedimientos pueden conducir a diabetes insulínica dependiente secundaria¹⁹. La cirugía inicial en nuestro paciente no fue suficiente, lo cual requirió una segunda cirugía. Un tratamiento médico previo a la cirugía, eficiente, requiere un conocimiento completo de la fisiopatología celular del cuadro. Aunque el diagnóstico no es sencillo, debe establecerse rápidamente ya que las lesiones neuronales debidas a la hipoglucemia suelen ser irreversibles. Este paciente ha logrado mantener un control metabólico con 5% de páncreas funcional sin presentar hasta el momento diabetes secundaria. Persisten el retraso global del desarrollo psicomotor y las crisis convulsivas de muy difícil control. Su caso no tiene la presentación habitual ya que sus síntomas se iniciaron a los tres meses de edad, mientras que lo más frecuente es que el cuadro se inicie en la etapa neonatal. Por eso, consideramos importante informar este difícil caso.

A pesar de que la nesidioblastosis es un trastorno endocrino infrecuente, se debe sospechar en un lactante o recién nacido con historia temprana de hipoglucemias severas, persistentes y resistentes al tratamiento¹⁹. Destacamos la importancia de un diagnóstico precoz²⁰, tratamiento adecuado y oportuno para evitar secuelas neurológicas^{17,18} y no postergar el tratamiento quirúrgico si persiste la hipoglucemia a pesar de un tratamiento médico.

Agradecimientos

Los autores agradecen al Dr. Jiménez-Urueta su colaboración con el informe de la cirugía que practicó al paciente.

REFERENCIAS

- Lester WM, Frederick CR, Curtis AS. Experience with 95% pancreatectomy and splenic salvage for neonatal nesidioblastosis. *Pediatr Surg* 2004;3:355-60.
- Alkalay AL, Flores SL, Sarnat HB. Brain imaging findings in neonatal hypoglycemia: Case report and review of 23 cases. *Clin Pediatr* 2005;44:783-90.
- Flores JL, Sánchez SE, Zepeda MA y cols. Pancreatectomía proximal en nesidioblastosis. *Gac Med Mex* 2005;141:157-60.
- Anlauf MW, Klopferl G. Diffuse nesidioblastosis in adults and insulinoma; can they be associated? *Am J Surg Pathol* 2006;30:920-1.
- Hussain K, Anynsley GA. Hyperinsulinaemic hypoglycemia in preterm neonates. *Arch Dis Child Fetal Neon Ed* 2004;89:65-7.
- Otonkoshi T, Nanto SK, Seppanen M, et al. Noninvasive diagnosis of focal hyperinsulinism of infancy with [18F]-DOPA positron emission tomography. *Diabetes* 2006;55:13-8.
- Saberi M, Bohland MA, Donovan CM. The locus for hypoglycemic detection shifts with the rate of fall in glycemia. *Diabetes* 2008;57:1380-6.
- Aguilar BL, Bryan J. Neonatal diabetes mellitus. *Diabetes* 2008;29:265-91.
- Bertini AM, Jean CS, Taborda W. Perinatal outcomes and the use of oral hypoglycemic agents. *J Perinat Med* 2005;33:519-23.
- Hojlund K, Hansen T, Lajer M, Herriksen JE, Levin K, Lindholm J, et al. A novel syndrome of autosomal-dominant hyperinsulinemic hypoglycemia linked to a mutation in the human insulin receptor gene. *Diabetes* 2004;56:1592-8.
- Service FJ, Thompson GB, Service F, Andrews J, Collazo-Clavell M, Lloyd R. Hyperinsulinemic hypoglycemia with nesidioblastosis after gastric-bypass surgery. *N Engl J Med* 2005;353:249-54.
- Pinney SE, MacMullen C, Becker S, et al. Clinical characteristics and biochemical mechanisms of congenital hyperinsulinism associated with dominant KATP channel mutations. *J Clin Invest* 2008;118:2877-86.
- Gussinyer M, Clemente M, Cebrian R, Yeste D, Albusu M, Carrascosa A. Glucose intolerance and diabetes are observed in the long-term follow-up of non-pancreatectomized patients with persistent hyperinsulinemic hypoglycemia of infancy due to mutations in the ABCC gene. *Diabet Care* 2008;31:1257-9.
- Hussain K, Kindmarsh P, Anynsley-Green A. Neonates with symptomatic hyperinsulinemic hypoglycemia generate inappropriately low serum cortisol count regulatory hormonal responses. *J Clin Endocrinol Metabol* 2003;88:4342-7.
- Thompson GB, Service FJ, Andrews J, Lloyd R, Natt N, Van Heerden J, et al. Noninsulinoma pancreatogenous hypoglycemia syndrome. An update in 10 surgically treated patients. *Am Assoc Endocrine Surg* 2000;128:937-45.
- Kapoor R, Locke J, Colclough K, et al. Persistent hyperinsulinemic hypoglycemia and maturity onset diabetes of the young due to heterozygous HNF4A mutations. *Am Assoc Endocrine Surg* 2008;57:1659-63.
- Analuf M, Wieben D, Perren A, et al. Persistent hyperinsulinemic hypoglycemia in 15 adults with diffuse nesidioblastosis. *Am J Surg Pathol* 2005;29:524-33.
- Henwood MJ, MacMullen AC, Pooja B, et al. Genotype-phenotype correlations in children with congenital hyperinsulinism due to recessive mutations of the adenosine triphosphate-sensitive potassium channel genes. *J Clin Endocrinol Metabol* 2005;90:789-94.
- Bellin MD, Carlson AM, Kobayashi T, et al. Outcome after pancreatectomy and islet autotransplantation in a pediatric population. *J Pediatr Gastroenterol Nutr* 2008;47:37-44.
- Kim T, Korbitt GS, Kobayashi T, et al. Reversal of diabetes in pancreatectomized pigs after transplantation of neonatal porcine islets. *Diabetes* 2005;54:1032-9.