

Fundus albipunctatus. Informe de un caso

Dr. Mauricio Turati Acosta,* Dra. Patricia Culebro,** Dr. José Luis Díaz Rubio,** Dr. Mario Turati Fernández***

RESUMEN

El fundus albipunctatus es una forma congénita de ceguera nocturna estacionaria, caracterizada por lesiones punteadas blanquecinas en la retina. Los datos clínicos de esta patología son ceguera nocturna, presencia de pequeños puntos blancos alrededor del polo posterior sin cambios pigmentarios y una frecuencia máxima entre la primera y segunda décadas de la vida. Se informa el caso de una niña de siete años de edad que se estudió para valorar la disminución de la agudeza visual y nictalopia. A la exploración oftalmológica se encontró la retina con puntos blancos que respetaban el área macular en ambos ojos. Se realizó angiografía con fluoresceína y electroretinograma y se diagnosticó fundus albipunctatus.

Palabras clave: Fundus albipunctatus, ceguera nocturna, electroretinograma, angiografía, puntos blancos.

ABSTRACT

Fundus albipunctatus is a congenital stationary night blindness, which features white dots in the retina. Clinical findings of this disease are night blindness, small white dots in the retina without pigmentary changes; its peak incidence is between the first and the second decades of life. We report the case of a seven-year-old girl who was studied because of decreased visual acuity and night blindness. Ophthalmologic examination showed white dots in the retina of both eyes which did not affect the macular area. Retinal fluorescein angiography and electroretinogram were performed which were consistent with the diagnosis of fundus albipunctatus.

Key words: Fundus albipunctatus, night blindness, electroretinogram, angiography, retinal white dots.

El fundus albipunctatus es una forma congénita de ceguera nocturna estacionaria caracterizada por lesiones punteadas blanquecinas en la retina^{1,2}. Los datos clínicos de esta patología son ceguera nocturna, presencia de pequeños discretos puntos blancos alrededor del polo posterior sin cambios pigmentarios³, historia familiar y frecuencia máxima entre la primera y segunda décadas de la vida. Generalmente la agudeza visual y la visión de color son buenas, pero no son normales⁴.

La característica funcional primordial de esta patología es una disminución en la respuesta de los conos y una respuesta casi nula de los bastones, la

cual en la curva de adaptación a la oscuridad, presenta una recuperación y mejoría en la respuesta de bastones^{5,6}. A diferencia de otras formas de ceguera nocturna hereditaria, en este caso existe una clara asociación entre el retorno gradual de la sensibilidad en la oscuridad y una regeneración lenta anormal del pigmento visual⁷.

El aspecto del fondo del ojo en esta patología es muy similar al de la retinitis punctata albescens, una variedad de retinosis pigmentaria (distrofia bastón-cono). La diferencia del fondo del ojo consiste en que en esta última los vasos sanguíneos se encuentran adelgazados y la papila ligeramente pálida. En el electroretinograma la diferencia estriba en que todas las ondas se encuentran severamente deprimidas y no hay recuperación de la onda de bastones tras la adaptación a la oscuridad, como sucede en el fundus albipunctatus⁴ (Cuadro 1).

* Cirujano Oftalmólogo. Hospital Luis Sánchez Bulnes. Asociación para evitar la Ceguera en México

** Residente de tercer año. Hospital Luis Sánchez Bulnes

**** Cirujano Oftalmólogo. San Cristóbal de las Casas, Chiapas

Correspondencia: Dr. Mario Turati. Tule No. 125. Real del Monte. San Cristóbal de las Casas, Chiapas. CP 29299
Recibido: noviembre, 2005. Aceptado: mayo, 2006.

La versión completa de este artículo también está disponible en internet: www.revistasmedicasmexicanas.com.mx

INFORME DEL CASO

Niña de siete años de edad, originaria del estado de Chiapas. Acudió a consulta por disminución

Cuadro 1.

	<i>Fundus albipunctatus</i>	<i>Retinitis punctata albescens</i>
Etiología	Ceguera nocturna congénita	Variedad de retinitis pigmentosa
Síntomas predominantes	Ceguera nocturna	Ceguera nocturna
Diferencias clínicas	Papila normal, vasos normales	Papila pálida, vasos adelgazados
ERG	Respuesta de bastones alterada	Respuesta alterada en general
Adaptación a la oscuridad	Recuperación de la respuesta del ERG	No recuperación de la respuesta del ERG
Evolución	Sin progresión	Progresión gradual

de la agudeza visual progresiva y nictalopia. Antecedentes familiares desconocidos (hija adoptiva). Durante su infancia fue tratada por obstrucción de la vía lagrimal y actualmente recibe tratamiento con valproato de magnesio 300 mg al día, por crisis convulsivas. Su tutor desconoce la causa de las crisis convulsivas.

Exploración oftalmológica. Agudeza visual 20/20 que mejoraba con estenopecico a 20/50 para el ojo derecho y de 20/100 que mejoraba a 20/40 para el ojo izquierdo. En la posición primaria de la mirada en ortoforia, los reflejos oculares eran normales. Segmento anterior normal. En el fondo de ojo se observó la retina con puntos blancos en el polo posterior y en la periferia, pero respetando el área macular. La papila mostró excavación de 3/10; los vasos eran de aspecto normal y la mácula tenía brillo disminuido en ambos ojos (Figura 1).

La angiografía de retina con fluoresceína mostró un buen llenado y recorrido vascular, con múltiples puntos hiper e hipofluorescentes en el polo posterior y en la periferia de ambos ojos, respetando la zona macular. Se pudo registrar un electroretinograma pero mostraba disminución en todas sus fases, sobre todo en la onda de bastones. Tras un periodo de adaptación a la oscuridad hubo una recuperación moderada en la onda de bastones. Con estos datos se diagnosticó fundus albipunctatus.

Recomendamos que la paciente usara corrección refractaria y continuar en observación periódica.

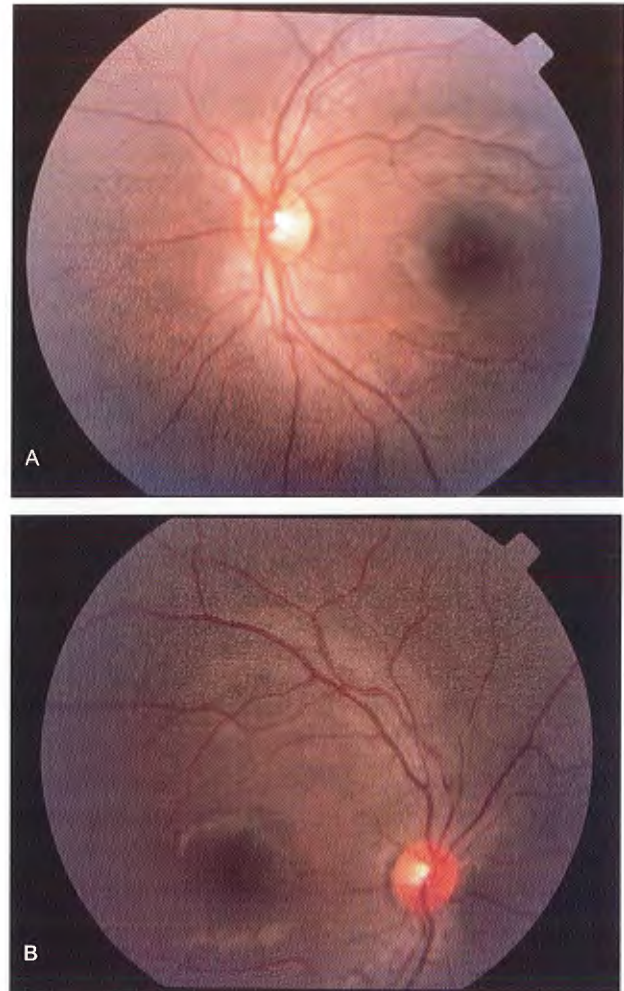


Figura 1. Fondo del ojo a color que muestra puntos blancos en la periferia de la retina respetando el área macular. A) Ojo derecho. B) Ojo izquierdo.

DISCUSIÓN

Los puntos blanquecinos en la retina de esta paciente, que respetaban el área macular son datos que pueden observarse en el fundus albipunctatus o retinitis punctata albescens⁴. La papila y los vasos tenían características normales, por lo que clínicamente el diagnóstico era a favor de fundus albipunctatus. La angiografía de retina con fluoresceína mostró los mismos cambios que se observaron en la oftalmoscopia. Para determinar la diferencia entre estas dos patologías, se efectuó un electroretinograma que mostró una respuesta anormal en todas las fases y

predominio de una mala respuesta en la onda de bastones, como se ha descrito en la literatura ². Tras un periodo de adaptación de la paciente a la oscuridad un nuevo electroretinograma mostró recuperación de la onda de bastones, con lo cual se descartó el diagnóstico de retinitis punctata albescens ^{5,6}.

Afortunadamente este padecimiento no es progresivo y la disminución de la agudeza visual no es tan grave como para impedir el desarrollo y la realización de actividades de los pacientes en forma relativamente normal ^{2,6}.

REFERENCIAS BIBLIOGRÁFICAS

1. Marmor M. Long-term follow-up of the physiologic abnormalities and fundus changes in fundus albipunctatus. *Ophthalmology* 1990;97:330-84
2. Marmor M. Defining fundus albipunctatus. *Doc Ophthalmol Proc Serv* 1977;10:227-34
3. Yanoff M, Duker J. *Ophthalmology*. 3rd Ed. Mosby, London 1999;pp14.2-14.3
4. American Academy of Ophthalmology. Basic and Clinical Science Course. Section 12. Retina and Vitreous. Chapters VII and IX. USA 2002-2003
5. Margolis S, Siegel I, Ripps H. Variable expressivity in fundus albipunctatus. *Ophthalmology* 1987;94:1416-22
6. Russel R, Smith V, Multack R, Krill A, Rosenberg I. Dark adaptation testing for diagnosis of subclinical vitamin A deficiency and evaluation of therapy. *Lancet* 1973;2:1161.

