



## Tratamiento inicial del paciente con malformación anorrectal

Dr. José Manuel Tovilla-Mercado,\* Dr. Alberto Peña-Rodríguez\*\*

**E**l espectro de las malformaciones anorrectales (MAR), es muy amplio y variado. Puede haber defectos casi imperceptibles, que sólo una detenida y minuciosa inspección del área genital y perineal, permitiría identificarlas; por otro lado hay defectos evidentes a simple vista.

Es muy importante identificar con exactitud el tipo de malformación para poder ofrecer el mejor tratamiento inicial. En tal forma se logrará la continencia fecal y se evitarán complicaciones funcionales de diversos órganos; en algunos casos, influirá en la sobrevida a corto plazo.

Las MAR son de las malformaciones más frecuentes del tubo digestivo, tal vez después de las del labio y paladar hendido, pues uno de cada 4,000 recién nacidos, lo tienen<sup>1</sup>. En México nacen aproximadamente 2, 500,000 niños vivos por año y por ende se calcula que hay alrededor de 625 casos nuevos de MAR cada año.

Anteriormente se clasificaban las MAR según la altura a la que se había detenido el descenso del cabo rectal ciego en: altas, intermedias y bajas. Esta clasificación dejaba profundas dudas en cuanto al tipo de la variedad de malformación, ya que podía existir una fístula recto-vestibular y una MAR sin fístula en el mismo grupo. Ahora sabemos que su forma de estudio, tratamiento quirúrgico y pronóstico funcional son radicalmente diferentes.

En 1995 se propuso una clasificación para agrupar a cada tipo de malformación según el sitio donde se abre la fístula<sup>2</sup> y que se emplea en la mayoría de los centros del mundo.

<i>Masculino</i>	<i>Femenino</i>
Fístula rectoperineal	Fístula rectoperineal
Fístula rectoureteral bulbar	Fístula rectoureteral vestibular
Fístula rectoureteral prostática	Fístula rectovaginal
Fístula a cuello vesical	Cloaca
Sin fístula	Sin fístula
Atresia de recto	Atresia de recto
Complejas	Complejas

Un recién nacido con MAR puede ser tratado inicialmente como cualquier otro recién nacido; su control de temperatura, del estado respiratorio y circulatorio, así como el de hidratación, son muy importantes en la reanimación. Una vez reanimado el paciente y controladas las variables mencionadas, se hace una exploración física completa. Hay datos anormales que orientan hacia una patología anorrectal: la ausencia de ano, el ano imperforado, un ano pequeño, un ano localizado fuera de los esfínteres; la presencia de un orificio único en el periné; presencia de meconio por entre los labios mayores en niñas, o imposibilidad para introducir una sonda o un termómetro rectal más allá de 3 cm.

El 99% de los pacientes con MAR tiene ano imperforado; el 1% tiene ano normal con atresia del recto. En este caso el cabo ciego se encuentra 2 a 3 cm por arriba de la unión mucocutánea anal, por lo cual introducir el termómetro explorador menos de 3 cm, puede no diagnosticar y pasar por alto una MAR de este tipo.

Los niños que tienen ano, muestran un canal anal normal, lo cual es de gran importancia para la continencia fina. Por lo tanto, un paciente con atresia de recto, operado adecuadamente, debe tener una continencia fecal del 100 %.

\* Jefe de la Clínica de Problemas Colorectales del Hospital Infantil de México Federico Gómez.

\*\* Jefe del Centro Internacional de Problemas Colorectales del Hospital de Niños de Cincinnati U.S.A.

Correspondencia: Dr. José Manuel Tovilla-Mercado. Hospital Infantil de México "Federico Gómez". Clínica de Problemas Colorectales. Dr. Márquez 162. Col. Doctores. México D.F. 06700. E-mail: jmatovilla@yahoo.com.mx

Recibido: febrero, 2008. Aceptado: abril, 2008.

Este artículo debe citarse como: Tovilla-Mercado JM, Peña-Rodríguez A. Tratamiento inicial del paciente con malformación anorrectal. Acta Pediatr Mex 2008;29(3):147-50.

La versión completa de este artículo también está disponible en: [www.revistasmedicasmexicanas.com.mx](http://www.revistasmedicasmexicanas.com.mx)

Las primeras 24 h de vida de un niño con MAR, son lo más importante y por eso el cirujano pediatra debe:

a) Descartar otras malformaciones asociadas; b) decidir el tipo de intervención o de intervenciones necesarias; c) definir la prioridad de cada operación para decidir en qué momento debe realizarse cada una.

### MALFORMACIONES ASOCIADAS MÁS FRECUENTES

Se las ha agrupado bajo la nemotecnia de las siglas VACTERL,<sup>3</sup> letras iniciales de las alteraciones congénitas en inglés:

- V értebras
- A norrectales
- C ardiacas
- T ráquea
- E sofágicas
- R enales
- L imbs (Extremidades)

Es importante descartar la presencia de alguna de estas anomalías antes de realizar una intervención quirúrgica, pues algunas pueden poner en riesgo la vida del paciente o la función de algún órgano.

Algunos procedimientos de exploración física son: la palpación del sacro, la colocación de una sonda orogástrica. La salivación excesiva o datos anormales de auscultación del área precordial, pueden orientar a la posibilidad de una malformación específica.

Exámenes de laboratorio y gabinete que ayudan a corroborar estas sospechas: radiografías anteroposterior y lateral de la columna lumbosacra, el ecocardiograma, el estudio radiográfico del esófago usando una sonda orogástrica con una marca radiopaca en la punta. Con estos elementos se puede precisar hasta dónde se desarrolló el cabo esofágico proximal.

Para la detección de problemas renales, son valiosos el ultrasonido y el gammagrama. Cuando existe una cloaca, se acompaña de hidrocolpos en 40 a 50% de los casos,<sup>4</sup> los cuales algunas veces comprimen la desembocadura de los ureteres, obstruyen al drenaje de la orina y son causa de hidronefrosis. En las niñas con cloaca debe solicitarse un US abdominal para búsqueda de hidrocolpos.

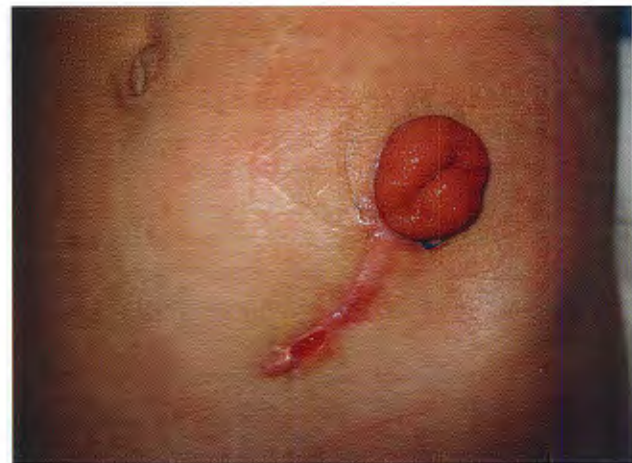Los análisis de laboratorio útiles son: biometría hemática, tiempo de coagulación, electrolitos, bicarbonato sérico, gasometría arterial y examen general de orina.

Sí no existen malformaciones como cardiopatías o hidronefrosis que causen alteraciones graves y pongan en riesgo la vida del paciente durante la cirugía, se puede realizar la intervención. En caso contrario se controlará primero la patología que pone en riesgo la vida y posteriormente se realizará la cirugía.

### CIRUGÍA INICIAL

Cuando existe una fistula hacia la vía urinaria, evidenciada por la presencia de meconio en la orina, se realiza una colostomía con dos bocas, separadas al menos 3 cm entre sí en el sitio de unión del recto sigmoides con el descendente.<sup>5</sup> En niñas con cloaca e hidronefrosis que comprime los ureteres, debe realizarse además una vaginostomía para descomprimir la vagina y secundariamente, la vía urinaria, durante el mismo procedimiento quirúrgico inicial.

Puesto que el sigmoides es la parte móvil del colon, existe la posibilidad de que la colostomía distal se prolapse. Para evitarlo, se crea una fistula mucosa en la boca de la colostomía distal de menor calibre que la del asa, lo cual facilita la colocación de la placa de la bolsa de colostomía sobre ella. (Figura 1)



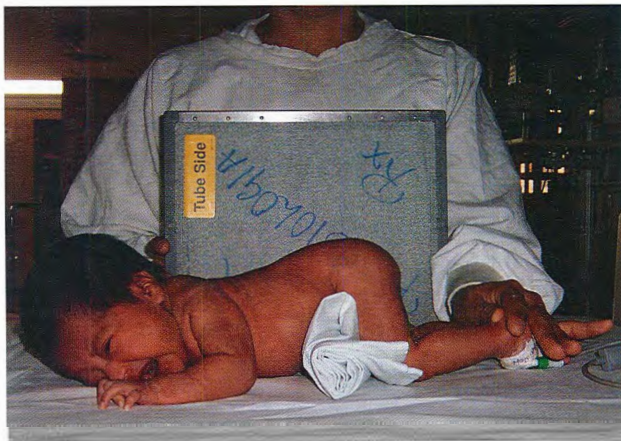
**Figura 1.** Colostomía en la unión del colon descendente con el sigmoides, boca proximal "madurada" y boca distal como fistula mucosa.

Este segmento distal, sólo sirve como preparación preoperatoria y para el paso del medio de contraste hidrosoluble con los estudios de gabinete.

Si no existe una fistula urinaria, ni salida de meconio al exterior en las primeras 24 h de vida, se realiza un estudio

radiológico llamado “placa lateral en decúbito ventral” o un invertograma, para medir la distancia entre el aire en el cabo ciego y el sitio de la foseta anal; si es mayor a 1 cm se realiza la colostomía; si la distancia entre ambos cabos es menor de 1 cm, se puede realizar anoplastia o un descenso sagital posterior limitado.

La ventaja de la radiografía lateral, en decúbito ventral, con la pelvis elevada sobre un cojín, es que se puede mantener abrigado al paciente y se evita el riesgo de broncoaspiración. Para ello, después de 24 h de vida, se marca la foseta anal con un material radiopaco, después de 5 minutos en esa posición, se toma la radiografía en proyección lateral, con la incidencia del rayo en forma lateral. (Figura 2) Con ello se obtiene la misma información que da un invertograma, lo que permite decidir la conducta quirúrgica inicial.



**Figura 2.** Posición del paciente en decúbito ventral para tomar la RX lateral.

### COLOSTOGRAMA DISTAL

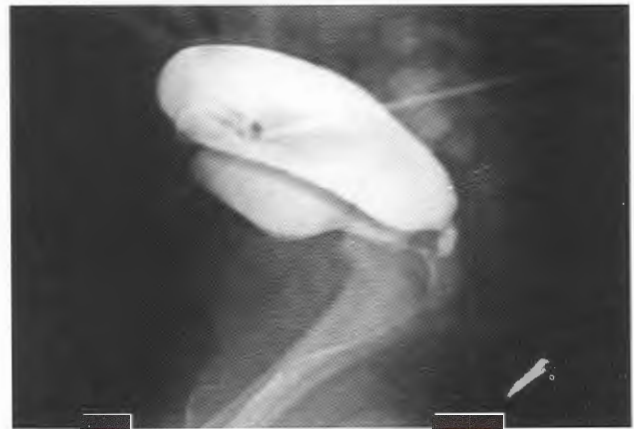Una vez realizada la colostomía de bocas separadas, se realiza un colostograma distal, con medio de contraste hidrosoluble y con presión hidráulica elevada. Por la gran importancia de este estudio es necesario que el cirujano esté presente en la sala de rayos X durante todo el estudio. Pueden evidenciarse datos importantes para el cirujano que podrían pasar inadvertidos para el radiólogo.

Se coloca una sonda de Foley en la fistula mucosa, y se ancla el globo de la misma lo más cercano al estoma; esto dará la longitud exacta del asa distal. Se marca con un objeto radiopaco la foseta anal. Bajo fluoroscopia, con una jeringa “asepto” o con una jeringa con punta para catéter

y con capacidad de 60 mL o más, se inyecta el medio de contraste hidrosoluble a presión.

Se coloca al paciente en la sala de rayos X en posición anteroposterior inicialmente, para visualizar la longitud del segmento distal. Posteriormente se coloca en posición lateral. Se continúa inyectando el medio de contraste bajo presión constante, de forma tal que permita distender a su máxima capacidad el asa distal, para que al llegar a la zona del piso pélvico (habitualmente a la altura de la línea pubocoxígea), se puedan vencer los esfínteres y evidenciar la fistula y su trayecto <sup>6</sup>.

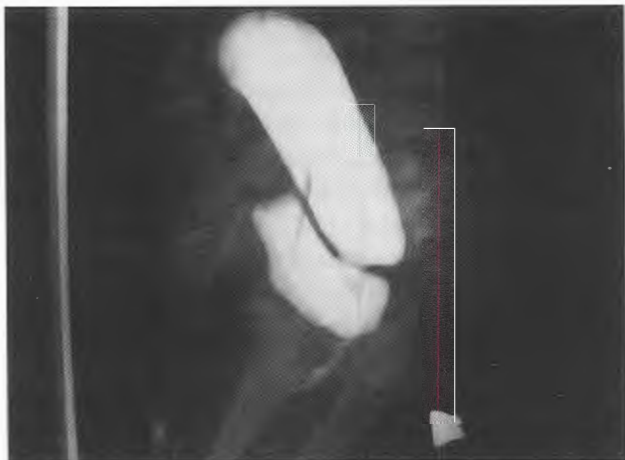
En varones, el trayecto fistuloso se dirige por lo general a la vía urinaria y llega a algún segmento de la uretra, rara vez a la vejiga. En estos casos, cuando el medio de contraste llega a la vía urinaria, se dirige generalmente a la vejiga; una vez que se llena a capacidad se produce la micción y se logra una excelente imagen radiológica (Figura 3). En el caso de niñas, con fistula vestibular o vaginal, se observa salida del medio de contraste por delante de la foseta anal.



**Figura 3.** Colostograma distal en un varón con fístula recto-uretral bulbar.

En los casos de cloaca, se podrán visualizar la vagina, la vejiga y el canal común. Sin embargo, en estos casos la interpretación es un poco confusa o engañosa, ya que por la anatomía, que es muy diversa, puede no obtenerse un contraste adecuado de todas las estructuras genito-urinarias. (Figura 4).

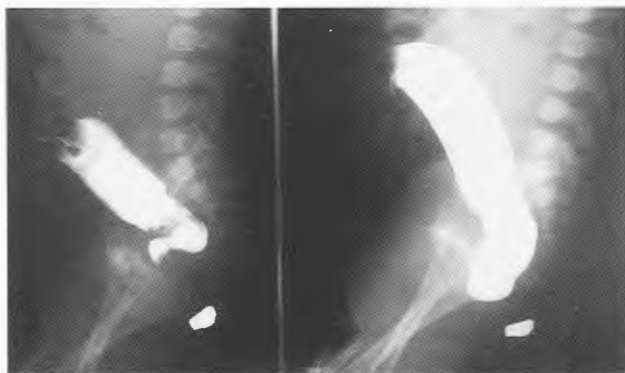
También existe la posibilidad tanto en niños como en niñas, que el cabo sea ciego y no exista una fistula. Para poder asegurarlo, es necesario que se distiendan perfectamente las paredes del recto distal y que el final



**Figura 4.** Colostograma distal de cloaca con dos hemivaginas.

del cabo ciego dé una imagen de terminación convexa o “abombada”. (Figura 5)

El colostograma distal es el estudio **indispensable** para realizar una anorrectoplastia sagital posterior (ARSP) en pacientes con MAR sin una fístula evidente al exterior del cuerpo. Este estudio radiológico proporciona muchos informes de suma importancia para realizar correctamente el descenso quirúrgico.



**Figura 5.** Colostograma distal del mismo paciente, sin y con presión hidrostática de una malformación anorrectal sin fístula.

Proporciona los siguientes datos:

1. Longitud del recto a descender. Esto permite saber si el segmento rectal es suficiente para descenderlo hasta la foseta anal.

2. Localiza el sitio exacto de la fístula. Define el tipo preciso de MAR y deja entrever el pronóstico funcional.

3. Mide la distancia entre el cabo rectal y la foseta anal. Evidencia la cantidad de recto a descender hasta la foseta anal.

4. Mide la distancia entre el recto y el sacro. La distancia entre el recto y el sacro, siempre es menor a 1 cm; cuando es mayor, es importante descartar una tumoración presacra.

5. Determina la altura del cabo rectal respecto a la última vértebra sacra. La última vértebra sacra es la única referencia radiológica, durante la operación, en relación a la ubicación del cabo distal. Esto permite su rápida localización y se sabe de antemano qué estructuras se van a encontrar. El acto quirúrgico no es una “exploración perineal”.

6. Presencia de una dilatación excesiva en el cabo rectal distal. Cuando existe una dilatación importante del cabo distal, se debe realizar enteroplastia de reducción o “Tapering”, para acomodar toda la circunferencia del recto dentro del complejo muscular.

En ocasiones es posible observar reflujo vesicoureteral durante el colostograma distal; sin embargo, este estudio no es el adecuado para evaluarlo correctamente y planear su manejo.

El pronóstico funcional y la sobrevida de los pacientes con malformación anorrectal, dependen directamente de un diagnóstico correcto y oportuno, del tipo de defecto, así como del pronto manejo de malformaciones asociadas.

#### REFERENCIAS

1. Brenner EC. Congenital defect of the anus and rectum. *Surg Gynecol Obstet* 1975;20:579-88.
2. Peña A. Anorectal Malformations. *Semin Pediatr Surg* 1995;4:35-47.
3. Peña A. Imperforate anus and cloacal malformations. Chapter 35 In: Ashcraft KW, Murphy JP, Sharp RJ, et al (eds): *Pediatric Surgery (3rd Ed)*, Philadelphia, WB Saunders 2000;pp477-9.
4. Rich MA, Brock WA, Peña A. Spectrum of genitourinary malformations in patients with imperforate anus. *Pediatr Surg Int* 1988;3:110-3.
5. Wilkins S, Peña A. The role of colostomy in the management of anorectal malformations. *Pediatr Surg Int* 1988;3:105-9.
6. Gross GW, Wolfson PJ, Peña A. Augmented-pressure colostogram in imperforate anus with fistula. *Pediatr Radiol* 1991;21:560-2.