

Agangliosis total del colon. Nueva técnica quirúrgica en la utilización del parche colónico

Dr. Pedro Salvador Jiménez-Urueta,* Dr. Jorge Gallego-Grijalva,* Dr. Víctor Jesús Sánchez-Michaca,**
Dr. José Luis García-Galavis,** Dr. Ramón Alfredo Castañeda-Ortiz*

RESUMEN

Introducción: La agangliosis total de colon representa menos del 4 a 5% de los casos de enfermedad de Hirschsprung. Las series publicadas son cortas; señalan una mortalidad quirúrgica elevada, entre 13 y 23%. Martín describió una técnica que utiliza un segmento del colon izquierdo agangliónico para realizar una anastomosis lateral al ileon distal para aumentar la absorción de líquidos del colon, con descenso ileal tipo Duhamel. Han surgido nuevas modalidades quirúrgicas en vista de que el parche ileocolónico causa problemas de vaciamiento. Sherman obtuvo mejores resultados con una colectomía total y anastomosis ileo-anal; no hubo muertes. Kimura utilizó un parche de colon derecho isoperistáltico con cirugía en dos tiempos. Proponemos una técnica utilizando el colon derecho sin movilizarlo con anastomosis latero-lateral y descenso de ileon terminal tipo Soave en un sólo tiempo quirúrgico.

Informe de casos: Se presentan tres pacientes con agangliosis total de colon. Se les realizó ileo-colo-anastomosis latero-lateral dejando como parche el colon ascendente y parte de colon transverso. En el mismo tiempo se les hizo una anastomosis ileo-anal mediante descenso tipo Soave. La ileostomía se mantuvo hasta el cierre definitivo. La evolución ha sido satisfactoria.

Discusión: En los últimos 50 años el tratamiento quirúrgico utilizado en la agangliosis total de colon ha sufrido variaciones importantes pero la controversia continúa. Sugerimos una técnica quirúrgica con anastomosis latero-lateral de colon derecho y transverso e ileon distal con ileoproctoanastomosis con colon antiperistáltico.

Palabras clave: Hirschsprung total, agangliosis total de colon, anastomosis latero-lateral, ileoproctoanastomosis.

ABSTRACT

Introduction: Total colon agangliosis is present in 4 to 5% of the cases in Hirschsprung's disease. The series reported are short; they show a high surgical mortality between 13 to 23.5%. Martín described a technique that saves a portion of the left aganglionic colon to perform a terminal ileum side-to-side anastomosis, to improve fluid absorption, with an ileon descent type Duhamel technique. New surgical techniques have appeared in sight of the ileo-colic patch causes emptying problems. Sherman had better results with the excision of the entire aganglionic colon and an end-to-end anastomosis of the terminal ileum to the anal canal; he had no deaths. Kimura used a right colon isoperistaltic patch with two times surgery. We suggest a new surgery technique using right colon without moving it and a side-to-side anastomosis with terminal ileon descent type Soave in one surgical time.

Case reports: Three patients with congenital aganglionic colon are presented. The surgical technique used was a ileo-colon side-to-side anastomosis with the ascending and transverse colon as a patch. In the same surgical time an ileo-anal anastomosis was performed using Soave type descent. Ileostomy was kept open until the definitive closure was done.

Discussion: In the last 50 years surgical treatment for total colon agangliosis have been modified, but controversy continues. We suggest a new technique with a right and transverse colon side-to-side anastomosis and ileoproctoanastomosis with antiperistaltic distal ileon.

Key words: Hirschsprung's disease, total colon agangliosis, side-to-side anastomosis, ileoproctoanastomosis.

* Médico adscrito Cirugía Pediátrica. CMN 20 de Noviembre ISSSTE

** Peditra. Escuela Médico Militar. Hospital Torre Médica

Correspondencia: Dr. Pedro Salvador Jiménez-Urueta. CMN 20 de Noviembre, ISSSTE. Félix Cuevas 540, colonia Del Valle, México, 03100, DF.

Recibido: abril, 2008. Aceptado: septiembre, 2008

Este artículo debe citarse como: Jiménez UPS, Gallego GJ, Sánchez MVJ, García GJS, Castañeda ORA. Agangliosis total del colon. Nueva técnica quirúrgica en la utilización del parche colónico. Acta Pediatr Mex 2008;29(6):336-41

La versión completa de este artículo también está disponible en:
www.revistasmedicasmexicanas.com.mx

La agangliosis total de colon representa menos del 10% de los casos de enfermedad de Hirschsprung (EH). Las manifestaciones clínicas se inician en edades tempranas generalmente en recién nacidos y lactantes ^{1,2}. Los pacientes rara vez pasan de esta edad por las complicaciones que presentan; apendicitis, perforación intestinal, enterocolitis, etc. ³⁻⁵. El diagnóstico suele realizarse en etapas tempranas de la vida a diferencia de otro tipo de agangliosis como la rectosigmoidea, donde la sintomatología puede aparecer en edades mas tardías, ésta es menos agresiva y florida. Cuando está

afectado todo el colon generalmente se realiza mapeo y derivación itestinal ⁶⁻⁹. La mayoría de los informes son de series cortas. Barbara ⁵⁵ revisó 25 pacientes en 28 años, en quienes se realizó un descenso tipo Duhamel o Soave ⁵⁵. Es difícil clasificar el tipo de EH en esta etapa de la vida, lo cual es importante para un tratamiento quirúrgico oportuno y adecuado. El tipo de cirugía que se realice depende de la experiencia del cirujano. En la literatura se han descrito varias técnicas quirúrgicas para la EH total que utilizan parche de colon ^{13,23,46} (Figura 1). Se utiliza parche de colon para aumentar la superficie de absorción de

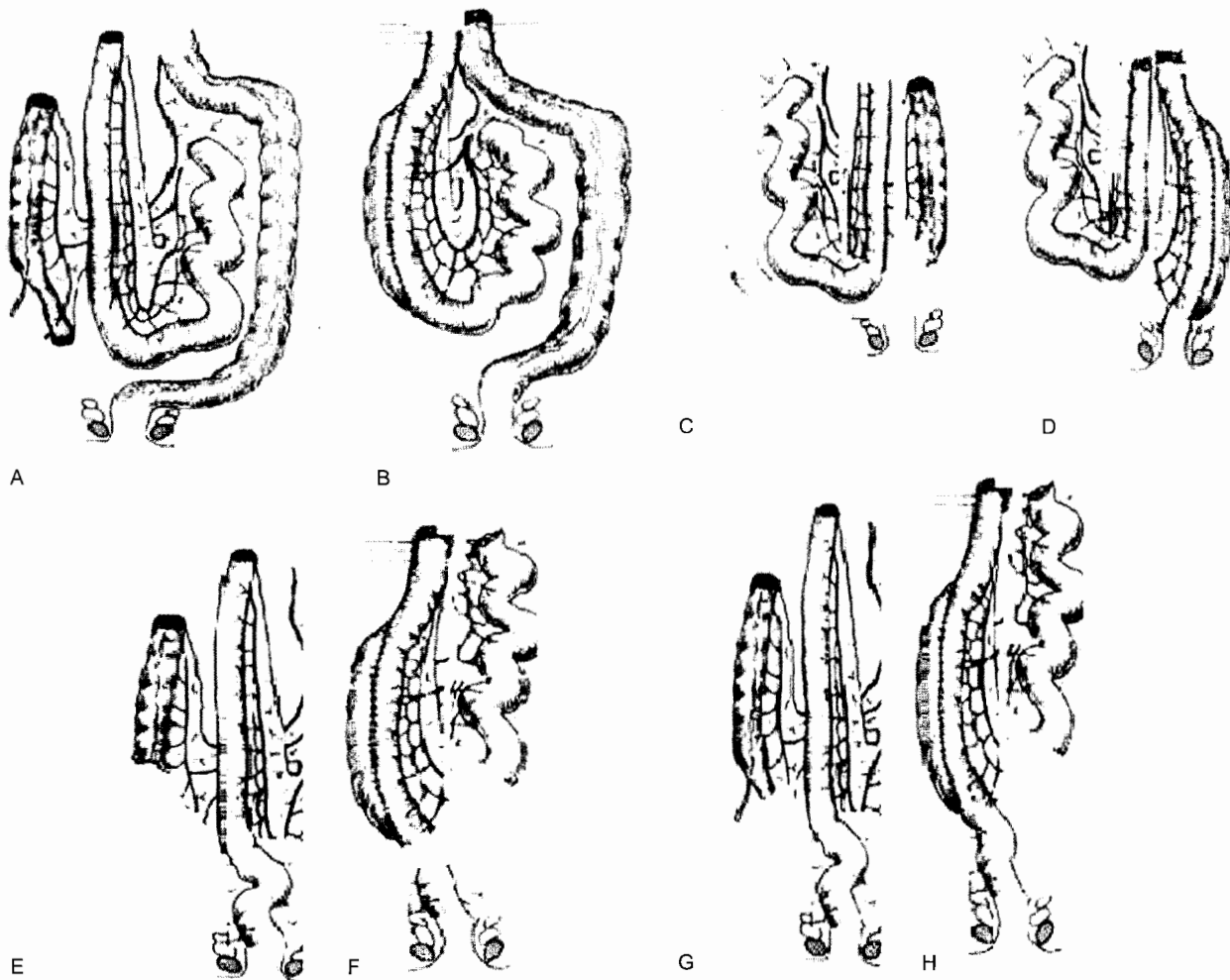


Figura 1. A y B. Kimura-Stringel. Anastomosis latero-lateral de íleon distal-colon derecho. Isoperistáltico. Segundo tiempo colectomía y anastomosis del parche a recto.

C y D. Boley. Anastomosis latero-lateral de íleon distal a colon derecho. Antiperistáltico. Cecostomía. Conservación de recto y anastomosis tipo Rebhién o Soave en un tiempo. 5 cm de íleon libre para anastomosis rectal.

E y F. Lester-Martin. Anastomosis latero-lateral de íleon distal, colon izquierdo. Isoperistáltico. Anastomosis a recto tipo Duhamel.

G y H. Jiménez-Gallego. Anastomosis latero-lateral de íleon distal-colon derecho y transverso. Antiperistáltico, sin cecostomía, con descenso tipo Soave. 15 a 20 cm de íleon libre.

líquidos. En las tres técnicas quirúrgicas de Lester-Martin, Boley y Kimura se realiza anastomosis latero-lateral de íleon sano con un segmento del colon agangliónico. La técnica quirúrgica de Lester-Martin y Kimura⁵⁶ se puede acompañar de un descenso tipo Soave o tipo Duhamel.^{8,9,11-14} La última alternativa que se ha propuesto en la agangliosis total de colon es una colectomía total, con ileoproctoanastomosis. Presentamos una opción quirúrgica con parche derecho de colon sin movilizarlo, conservando el ciego; con anastomosis latero-lateral del íleon distal y descenso endorrectal tipo Soave con ileoproctoanastomosis. El parche colónico es antiperistáltico. Con esta técnica operamos tres pacientes enviados con agangliosis total de colon: dos se habían diagnosticado correctamente. Uno había sido sometido a cuatro cirugías previas. A todos se les había realizado ileostomía.

PRESENTACIÓN DE LOS CASOS

Caso 1

Niña de ocho meses. Su padecimiento inició con un cuadro de obstrucción intestinal que evolucionó a enterocolitis y deterioró sus condiciones generales. Se sometió a una laparotomía a los diez días de vida. Se encontró isquemia del colon por lo cual se realizó mapeo intestinal e ileostomía. El estudio patológico corroboró agangliosis total de colon. A los ocho meses llegó a nuestra unidad para tratamiento definitivo. Se realizó una laparotomía exploradora y una colectomía dejando el colon derecho y 10 cm del transverso. Se hizo una anastomosis antiperistáltica latero-lateral con el íleon distal, sin movilizar el colon derecho, apendicectomía y descenso tipo Soave de la parte terminal del íleon distal con anastomosis íleo-anal del mismo, en el mismo tiempo quirúrgico (Figura 2). La paciente ha cumplido cuatro años de edad; su función intestinal es normal.

Caso 2

Niño de dos años siete meses. Tuvo obstrucción intestinal al nacimiento y se le realizó una colostomía al mes de edad. Persistieron los datos de obstrucción por lo que nueve días después se realizó un mapeo de colon y una ileostomía. EL diagnóstico final fue de agangliosis total de colon. Se envió a nuestra unidad a los dos años cuatro meses de edad para resolver en forma definitiva su problema de salud. Se le colocó un parche de colon derecho y 10 cm

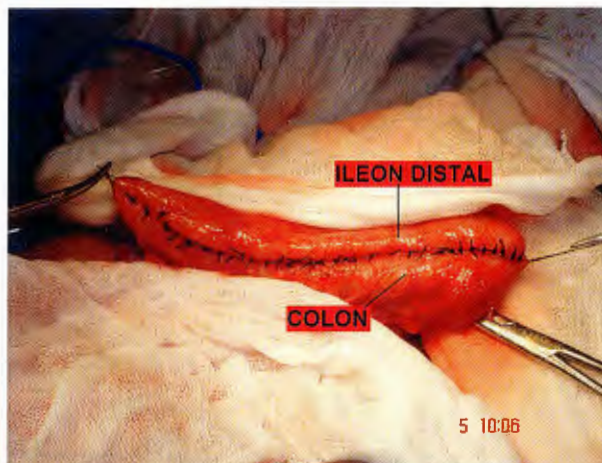


Figura 2. Colon derecho. Anastomosis latero-lateral con íleon distal.

de transverso antiperistáltico y se efectuó un descenso tipo Soave. Se cerró la ileostomía cuatro meses después. Dos años después de operado el paciente tiene función intestinal normal.

Caso 3

Niño de tres meses con síndrome de Wanderburg. Su padecimiento se inició desde el nacimiento con obstrucción intestinal, por lo que se realizó derivación intestinal. Se tomó biopsia de la derivación a nivel del íleon distal. La evolución posterior fue adecuada. Cuando se intentó cerrar la derivación intestinal volvió a tener obstrucción intestinal. El paciente se envió a nuestro servicio cuando se le habían realizado cuatro cirugías. Se revisaron las biopsias y se concluyó que se trataba de una EH total, por lo cual se decidió realizar una colectomía subtotal y una ileo-colo-anastomosis (Figura 3) con parche antiperistáltico derecho y transverso, con descenso tipo Soave; se hizo una ileostomía de protección. Dos meses después de operado se hizo un estudio con bario que mostró la permeabilidad del parche, integrado, regular y de buen calibre; no se observó diferencia entre el íleon y el parche (Figura 4).

DISCUSIÓN

El descubrimiento de la causa y el tratamiento de la EH se hicieron hace más de 50 años¹⁻⁶ Las técnicas quirúrgicas se han modificado paulatinamente con el tiempo⁷⁻¹³. Las técnicas de Swenson, de Soave y de Duhamel^{3,26-28,31,34,35}, son las más conocidas para resolver el problema.

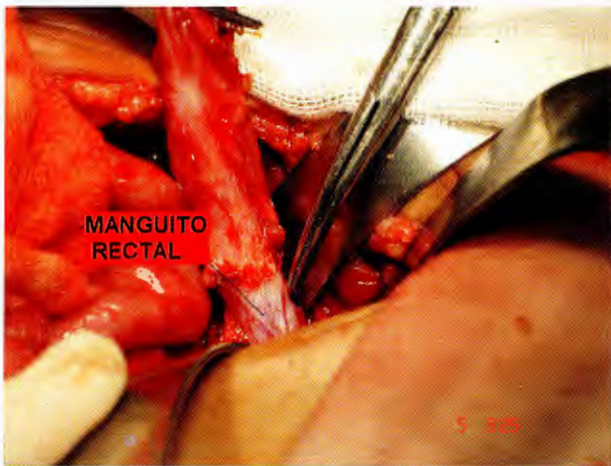

Figura 3. Resección del manguito: Descenso tipo Soave con ileoproctoanastomosis.

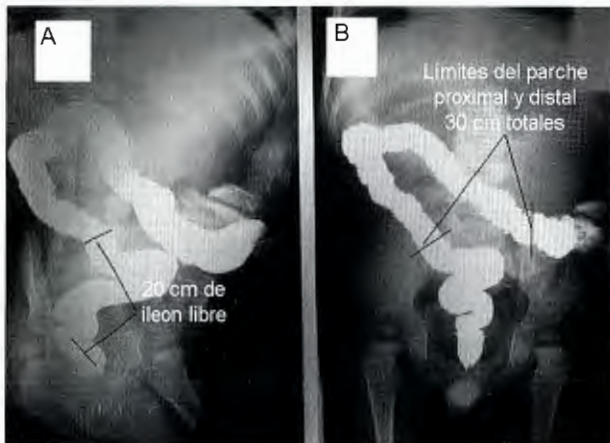


Figura 4. A. Se observan los límites de la porción libre de ileon, terminación del ciego hasta el inicio del recto. B. Se observa el límite proximal y distal del parche. Colon e ileon integrados.

Ninguna está exenta de complicaciones^{5-7,49}. El descenso quirúrgico para la anastomosis anal de estos tres autores se ha utilizado como parte de la cirugía en agangliosis total de colon³⁶⁻³⁹.

Un problema importante en la historia de la enfermedad es la elevada frecuencia de diagnósticos erróneos en la agangliosis total de colon, que llega hasta el 50% de los casos. Esto se explica por deficiencias en la toma de biopsias⁶⁻¹⁰ y la falta de sospecha del problema.

Las complicaciones son graves; algunas son previsibles⁴⁹. En la EH total, las complicaciones llegan al 50%; los pacientes acuden a los servicios de alta especialidad cuando han sido operados varias veces, generalmente por

que no se ha sospechado EH total, lo cual causa confusión en el tratamiento futuro. El problema se complica más al identificar modalidades de la enfermedad que afectan todo el tubo digestivo.

El reconocimiento temprano de la enfermedad, así como la identificación del segmento afectado ha llevado a la modificación constante de las intervenciones quirúrgicas, que han sido en tres tiempos, posteriormente en dos y actualmente en uno incluyendo la resolución mediante laparoscopia^{7-9,16-18,20}, la última, cuando se trata de afección parcial del colon, sobre todo en afección rectosigmoidea. También se puede operar por vía transanal en un tiempo quirúrgico¹⁹. Sin embargo, en el tratamiento de la agangliosis total de colon, el avance terapéutico es lento, actualmente existen tres técnicas conocidas; Lester-Martin, Kimura y la colectomía total con ileoproctoanastomosis²³⁻²⁵ y unas no conocidas como el parche derecho antiperistáltico colónico utilizado por Boley o Saurer^{46,47}. Sherman et al.²⁶ obtuvieron buenos resultados con la colectomía total e ileoproctoanastomosis, en 19 pacientes con agangliosis total; no hubo defunciones. Algunos cirujanos han modificado este procedimiento realizando un reservorio para evacuaciones²⁹. Las complicaciones de los parches utilizados por Lester-Martin, Kimura y Boley (Figura 1) se refieren al vaciamiento del parche colo-ileal^{25,40-44}.

Creemos que no hay suficiente evidencia para considerar que los parches no funcionan. Conviene esperar que haya más experiencia. Aun cuando hay gran controversia, pensamos que los parches colónicos son útiles para el objetivo inicial, que es incrementar la absorción de líquidos, para evitar numerosas evacuaciones y pérdidas importantes. No hay estudios que se refieran exclusivamente a dicho efecto; no se sabe cuánto líquido absorbe el parche y sólo se infiere la cantidad por el número de evacuaciones líquidas. Goto⁴⁸ demostró que en ratas la absorción es mayor en el colon derecho; esto no se ha estudiado en humanos. La mayor falla de los parches es referida como defectos en el vaciamiento.

Es importante mencionar que al utilizar reservorios también ha habido complicaciones, como la inflamación. En la literatura revisada sobre la historia de la agangliosis total no existe una propuesta como la que hacemos en este trabajo. Aunque es una integración de las utilizadas por Kimura, Boley, Saurer, Rebhién, Soave, Lester Martín y Sherman, existen diferencias con cada una de ellas.

Proponemos colocar un parche colónico derecho con parte de transverso, *antiperistáltico* (Figuras 1 y 2) *sin movilización del colon derecho, sin cecostomía e ileo-proctoanastomosis tipo Soave* (Figura 3), *en un tiempo quirúrgico e ileostomía protectora, con una distancia de 10 a 20 cm entre el parche y el recto*. Esto simplifica la aplicación de parches de colon, deja un segmento de íleon de 10 a 20 cm entre el parche y la zona rectal, alejado de la zona de transición peritoneal del recto, lo que disminuye los defectos de vaciamiento del parche. Al no encontrarse en una zona diferencial de presiones, el parche se vacía espontáneamente al íleon terminal y se comporta como una ileoproctoanastomosis con reservorio colónico alto. Este procedimiento tiene cuatro diferencias importantes con las descritas por Kimura, Boley y Saurer^{46,47}: 1) El colon derecho no se moviliza y se utiliza parte de transverso (20 a 25 cm de parche). 2) No se resecan el ciego y la válvula ileocecal. 3) El segmento de íleon que queda libre para anastomosar el recto puede variar de 10 a 20 cm. 4) No se deja remanente agangliónico de íleon distal ni se anastomosa al íleon sano. El descenso de íleon se realiza con técnica de Soave.

Las técnicas que tienen más datos en común con la nuestra son las de Boley y Saurer. En la descripción original de Boley refiere 10 cm de parche con resección de íleon y ciego, con un descenso tipo Soave que utiliza 5 cm más de íleon sano; no conserva la válvula^{13,54}. Saurer utiliza 20 cm de parche, deja la válvula y una porción de íleon distal y lo anastomosa al intestino sano.^{47,53} En la cirugía que proponemos no se eliminan el ciego y la válvula. No consideramos que la válvula pueda tener una función en el parche como lo propone Saurer. Realizamos la resección de íleon en el límite con la válvula; además la porción de la válvula también se anastomosa en forma latero-lateral con el íleon sano; la longitud del parche es mayor (25 a 30 cm) ya que tomamos parte del transverso y la distancia del parche al recto también es mayor (10 a 20 cm). Estas diferencias son importantes ya que 1) facilitan la cirugía; 2) evitan tiempos innecesarios como: quitar la válvula o el ciego; 3) evitan anastomosar el remanente de íleon con la válvula al intestino sano; 4) mejoran el vaciamiento del parche al íleon y de éste al recto; 5) aumentan la longitud del parche y la superficie de absorción.

En las series publicadas de agangliosis total de colon se menciona una mortalidad de 13 a 23.5 %²². Nuestros tres pacientes tuvieron buen resultado. Aun cuando nuestra

experiencia es pequeña, es importante no dar por hecho que los parches han pasado a la historia de la cirugía en la agangliosis total de colon o que las consideraciones actuales son suficientes para desecharlos. La calidad de vida de nuestros pacientes es adecuada ya que tienen buena función intestinal y la consistencia de las evacuaciones es mayor y en menor número. Nuestro paciente mayor cumple cuatro años sin complicaciones y su calidad de vida es buena. Los otros dos pacientes tienen dos años y cuatro meses respectivamente sin problemas después del cierre de la ileostomía. Ninguno ha presentado enterocolitis.

REFERENCIAS

- Swenson O, Rheinlander HF, Diamond I. Hirschsprung's disease: a new concept of the etiology. *N Engl J Med* 1949; 241:551-6.
- Swenson O, Bill AH. Resection of the rectum and rectosigmoid with preservation of the sphincter for benign spastic lesions producing megacolon. *Surgery* 1948;24:212-20.
- Swenson O, Sherman JO, Fisher JH. Diagnosis of congenital megacolon: An analysis of 501 patients. *J Pediatr Surg* 1973;8:587-94.
- Badner JA, Sieber WK, Garver KL, Chakravarti A. A genetic study of Hirschsprung's disease. *Am J Hum Genet* 1990;46:568-80.
- Swenson O, Neuhauser EBD, Pickett LK. New concepts of the etiology, diagnosis and treatment of congenital megacolon (Hirschsprung's disease). *Pediatrics* 1949;4:201-9.
- Swenson O, Fisher JH, MacMahon HE. Rectal biopsy as an aid in the diagnosis of Hirschsprung's disease. *N Engl J Med* 1955;253:632-5.
- Shandling B, Auedist A. Pinch biopsy for diagnosis of Hirschsprung's disease. *J Pediatr Surg* 1972;7:546-52.
- Bees BI, Azmy A, Nigam M, Lake BD. Complications of rectal suction biopsy. *J Pediatr Surg* 1983;18:273-5.
- Ricciardi R, Counihan TC, Banner BF, Sweeney WB. What is the normal aganglionic segment of anorectum in adults? *Dis Colon Rectum* 1999;42:380-2.
- Duhamel B. A new operation for the treatment of Hirschsprung's disease. *Arch Dis Child* 1960;35:38-9.
- Soave F. A new operation for the treatment of Hirschsprung's disease. *Surgery* 1964;56:1007-14.
- Marks RM. Endorectal split sleeve pull-through procedure for Hirschsprung's disease. *Surg Gynecol Obstet* 1973;136:627-8.
- Boley SJ. New modification of the surgical treatment of Hirschsprung's disease. *Surgery* 1964;56:1015-17.
- Rehbein F, von Zimmermann H. Results with abdominal resection in Hirschsprung's disease. *J Pediatr Surg* 1967;2:58-61.
- Orr JD, Scobie WG. Anterior resection combined with anorectal myectomy in the treatment of Hirschsprung's disease. *J Pediatr Surg* 1979;14:58-61.
- Wulkan ML, Georgeson KE. Primary laparoscopic endorectal pull-through for Hirschsprung's disease in infants and children. *Semin Laparosc Surg* 1998;5:9-13.

17. Curran TJ, Raffensperger JG. Laparoscopic endorectal pull-through: a comparison with the open procedure. *J Pediatric Surg* 1996;31:1155-7.
18. Arany L, Jennings K, Radcliffe K, Ross J. Laparoscopic Swenson pull-through procedure for Hirschsprung's disease. *Can Oper Room Nurs J* 1998;16:7-13.
19. De La Torre-Mondragon, Ortega-Salgado JA. Transanal endorectal pull-through for Hirschsprung's disease. *J Pediatr Surg* 1998;33:1283-6.
20. Liu DC, Rodriguez J, Hill CB, Loe WA. Transanal mucosectomy in the treatment of Hirschsprung's disease. *J Pediatr Surg* 2000;35:235-8.
21. Cass DT, Myers N. Total colon aganglionosis: 30 years experience. *Pediatr Surg* 1987;2:68-75.
22. Ikeda K, Goto S. Diagnosis and treatment of Hirschsprung's disease in Japan: An analysis of 1628 patients. *Ann Surg* 1984;199:400-5.
23. Martin LW. Surgical management of total colonic aganglionosis. *Ann Surg* 1972;176:343-6.
24. Ross MN, Chang JHT, Burrington JD, Janik JS, Wayne ER, Clevenger P. Complications of the Martin procedure for total colonic aganglionosis. *J Pediatr Surg* 1988;23:725-7.
25. Davies MRQ, Cywes S. Inadequate pouch emptying following Martin's pull-through procedure for intestinal aganglionosis. *J Pediatr Surg* 1983;18:14-20.
26. Sherman JO, Snyder ME, Weitzman JJ, et al. A 4-year multinational retrospective study of 880 Swenson procedures. *J Pediatr Surg* 1989;24:833-8.
27. Swenson O, Fisher JH. Treatment of Hirschsprung's disease with entire colon involved in aganglionic defect. *Arch Surg* 1955;70:535.
28. Swenson O. Early history of the therapy of Hirschsprung's disease: facts and personal observations over 50 years. *J Pediatr Surg* 1996;31:1003-8.
29. Fonkalsrud EW. Long-term results after colectomy and ileoanal pull-through procedure in children. *Arch Surg* 1996;131:881-5.
30. Bueno J, Ohwada S, Kocoshis S, et al. Factors impacting the survival of children with intestinal failure for intestinal transplantation. *J Pediatr Surg* 1999;34:27-32.
31. Soave F. Endorectal pull-through 20 years experience. *J Pediatr Surg* 1985;20:568-79.
32. Rescorla FJ, Morrison AM, Engles D, West KW, Grosfeld JL. Hirschsprung's disease. Evaluation of mortality and long-term function in 260 cases. *Arch Surg* 1992;127:934-41.
33. Carcassonne M, Guys JM, Morrison-Lamcombe G, et al. Management of Hirschsprung's disease: curative surgery before three months of age. *J Pediatr Surg* 1989;24:1032-4.
34. Weizman JJ, Hanson BA, Brennan LP. Management of Hirschsprung's disease with the Swenson procedure. *J Pediatr Surg* 1972;7:157-62.
35. Shandhogue LKR, Bianchi A. Experience with primary Swenson resection and pull-through for neonatal Hirschsprung's disease. *Pediatr Surg Int* 1990;5:446-8.
36. Waldron DJ, O'Donnell B. The Swenson operation for treatment of Hirschsprung's disease. *Irs J Medical Sci* 1989;158:175-7.
37. Madonna MB, Luck SR, Reynolds M, Schwarz DK, Arensman, RM. Swenson procedure for the treatment of Hirschsprung's disease. *Semin Pediatr Surg* 1998;7:85-8.
38. Bourdelat D, Vrsansky P, Pages R. Duhamel operation 40 years after: a multicentric study. *Eur J Pediatr Surg* 1997;7:70-7.
39. Baillie CT, Kenny SE, Rintala RJ, Booth JM, Lloyd DA. Long-term outcome and colonic motility after the Duhamel procedure for Hirschsprung's disease. *J Pediatr Surg* 1999;34:325-9.
40. Joseph VT, Chiang KS. Problems and pitfalls in the management of Hirschsprung's disease. *J Pediatr Surg* 1988;23:398-402.
41. Langer JC. Repeat pull-through for complicated Hirschsprung's disease: indications, techniques and results. *J Pediatr Surg* 1999;34:1136-41.
42. Weber TR, Fortuna RS, Silen ML, Dillon PA. Reoperation for Hirschsprung's disease. *J Pediatr Surg* 1999;34:153-7.
43. Tariq GM, Brereton RJ, Wright VM. Complications of endorectal pull-through for Hirschsprung's disease. *J Pediatr Surg* 1991;26:1202-6.
44. Heij HA, de Vries X, Bremer I, Ekkelkamp S, Vosa A. Long-term anorectal function after Duhamel operation for Hirschsprung's disease. *J Pediatr Surg* 1995;30:430-2.
45. Polley TZ, Coran AG, Wesley JR. A ten-year experience with ninety-two cases of Hirschsprung's disease including sixty-seven consecutive endorectal pull-through procedures. *Ann Surg* 1985;202:349-55.
46. Boley SJ. A new operative approach to total aganglionosis of the colon. *Surg Gynecol Obstet* 1984;159:481-4.
47. Sauer H, Fasching G. Preservation of the ileocecal valve and right colon in total colonic aganglionosis. *J Pediatr Surg* 1983;28:1640-3.
48. Goto S, Gunter M, Scherer LR, Bloch T, Grosfeld JL. Surgical treatment of total colonic aganglionosis: Efficacy of aganglionic patch enteroplasty in the rat. *J Pediatr Surg* 1986;21:601-7.
49. Peña A, Mehemet EL, Marc AL. Reoperations in Hirschsprung disease. *J Pediatr Surg* 2007;42(6):1008-13.
50. Rehbein F, Morger R, Kundert JG, Meier-Ruge W. Surgical problems in congenital megacolon (Hirschsprung's disease). A comparison of surgical technics. *J Pediatr Surg* 1966;(6):526-33.
51. Applebaum H, Richardson RJ, Wilkinson GA, Warden MJ. Alternative operative procedure for total colonic aganglionosis. *J Pediatr Surg* 1988;23(1 Pt 2):49-51.
52. Martin LW. Total colonic aganglionosis preservation and utilization of entire colon. *J Pediatr Surg* 1982;17(5):635-7.
53. Sauer H, Fasching G. Preservation of the ileocecal valve and right colon in total colonic aganglionosis. *J Pediatr Surg* 1993;28(12):1640-46.
54. Nuñez R, Cabrera Aguilar E, Moreno C. Aganglionismo colónico con afección ileal. *Cir Pediatr* 1995;14:76-81.
55. Barbara EW, Teitelbaum DH, Arnold GC. Total colonic Hirschsprung's disease: a 28-year experience. Section of Pediatric Surgery, CS Mott Children's Hospital, University of Michigan Medical School, Health System, Ann Arbor, Available online January 2005.
56. Kimura K, Nishijima E, Muraji T, et al. Extensive agangliosis: Further experience with the colonic patch graft procedure and long-term results. *J Pediatr Surg* 1988;23:52-6.