



## Discinesia ciliar primaria como causa de infecciones recurrentes en pediatría. Informe de un caso y revisión de la literatura

Dr. Luis Carlos Hinojos-Gallardo,\* Dr. Alejandro Alejandro-García,\*\* Dra. Claudia Garrido-Galindo,\*\*\*  
Dra. Beatriz Maldonado-Tapia\*\*\*\*

### RESUMEN

La discinesia ciliar primaria (DCP), consiste en una serie de trastornos que ocurren en las enfermedades por defectos congénitos en el cilio como el síndrome de Kartagener, el del cilio inmóvil y los defectos primarios de la movilidad y orientación ciliar. Causa alteración en el aclaramiento ciliar que conduce a infecciones recurrentes de las vías respiratorias y complicaciones graves. Es una enfermedad de herencia principalmente autosómica recesiva aunque puede deberse a otros patrones de herencia. El cuadro clínico heterogéneo de la enfermedad es causa del retraso en el diagnóstico; cuando éste se logra, es en etapas de avanzado daño pulmonar. Se presenta el caso de un adolescente de 13 años quien ingresó a nuestra unidad referido de un hospital pediátrico de segundo nivel con diagnóstico de infecciones repetidas de vías respiratorias inferiores. Se inició el estudio del paciente de acuerdo al Primer Consenso Nacional para el Estudio del Niño con Neumopatía Crónica (PCNENNC), con pruebas funcionales respiratorias, pruebas de imagen y biopsia de mucosa nasal, lo que permitió hacer el diagnóstico de discinesia ciliar primaria. Su evolución fue favorable con apoyo de oxígeno suplementario y rehabilitación respiratoria pediátrica.

**Palabras clave:** Discinesia ciliar primaria, infecciones respiratorias recurrentes, Consenso Nacional para el Estudio del Niño con Neumopatía Crónica, biopsia de mucosa nasal.

### ABSTRACT

Primary ciliary dyskinesia (PCD) describes a range of disorders which occur in various diseases associated with congenital defects of the cilia, such as Kartagener syndrome, immobile cilia syndrome and ciliary mobility and orientation defects. This condition causes alterations in the clearance of mucus and leads to recurrent respiratory infections with severe clinical consequences. It is a rare disease of autosomal recessive nature, although autosomal dominant X-linked inheritance have been reported. The heterogeneous clinical presentation leads to a delayed diagnosis. A 13 year-old boy was referred to the Instituto Nacional de Enfermedades Respiratorias (INER) with the diagnosis of recurrent respiratory infections. The patient had a history of recurrent pneumonia and chronic cough. We studied the patient according to the Primer Consenso Nacional para el Estudio del Niño con Neumopatía Crónica (First National Consensus for the Study of the Child with Chronic Pneumopathy) with respiratory functional tests, imaging studies and biopsy of nasal mucosae. The diagnosis confirmed by the tests was primary ciliary dyskinesia. The patient had a favorable course with the aid of pediatric respiratory rehabilitation support.

**Key words:** Primary ciliary dyskinesia, recurrent respiratory infections, National Consensus for the Study of the Child with Chronic Pneumopathy, biopsy of the nasal mucosae.

- \* Pediatra
- \*\* Neumólogo Pediatra. Jefe del Servicio de Neumología Pediátrica
- \*\*\* Neumólogo Pediatra
- \*\*\*\* Cardiólogo Pediatra  
Instituto Nacional de Enfermedades Respiratorias

Correspondencia: Dr. Luis Carlos Hinojos-Gallardo. Instituto Nacional de Enfermedades Respiratorias. Calzada de Tlalpan 4502. Del. Tlalpan. México D.F. CP. Correo electrónico: lchinojos@hotmail.com  
Recibido: julio, 2009. Aceptado: agosto, 2009.

Este artículo debe citarse como: Hinojos GLC, Alejandro GA, Garrido GC, Maldonado TB. Discinesia ciliar primaria como causa de infecciones recurrentes en pediatría. Informe de un caso y revisión de la literatura. Acta Pediatr Mex 2009;30(5):271-4.  
La versión completa de este artículo también está disponible en: [www.nietoeditores.com.mx](http://www.nietoeditores.com.mx)

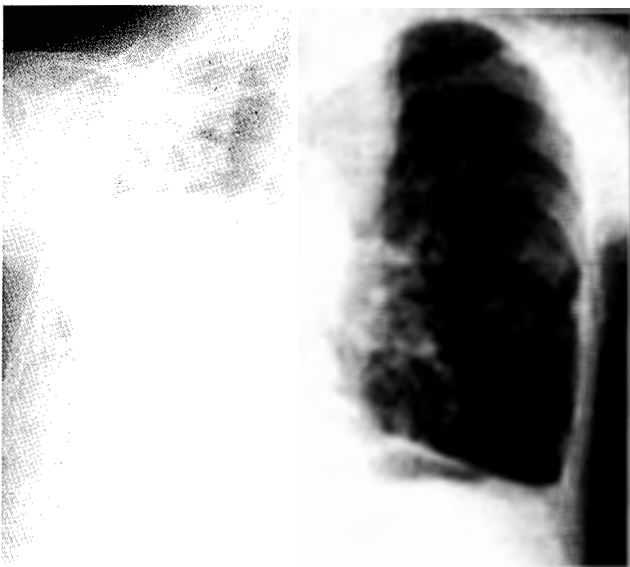
### CASO CLÍNICO

**N** niño de 13 años, originario del Distrito Federal; fue referido a la Unidad de Neumología Pediátrica Fernando Katz del Instituto Nacional de Enfermedades Respiratorias (INER), por un hospital pediátrico de segundo nivel con diagnóstico de infecciones recurrentes de vías respiratorias. No tenía antecedentes familiares de importancia; había datos de tabaquismo en el padre. A los ocho meses de edad tuvo un cuadro de dificultad respiratoria y fiebre. Se diagnosticó neumonía. Aproximadamente en ocho ocasiones más se repitió el cuadro que requirió el mismo número de hospita-

lizaciones. A los ocho años tuvo otro cuadro de neumonía necrosante y empiema; se realizó lobectomía basal izquierda. Un año después tuvo otro evento de neumonía por lo que fue referido al INER. Refiere la madre que el paciente ha tenido tos productiva con esputo amarillento fétido; en ocasiones emetisante, de predominio nocturno por aproximadamente dos años sin cianosis, sin disnea.

El paciente se recibe en mal estado general, con datos de dificultad respiratoria. La saturación arterial por pulsioximetría fue de 82%. Mejoró con administración de oxígeno. Se le dieron antibióticos: ceftazidima y amikacina; 48 h después el cultivo del líquido del derrame pleural fue positivo para *Streptococcus pneumoniae* con alta sensibilidad a ceftazidima; los hemocultivos resultaron negativos. Se estudió al paciente de acuerdo al Primer Consenso Nacional para el Estudio del Niño con Neumopatía Crónica (PCNENNC)<sup>1</sup>. En la Fase I del estudio, una RX de tórax mostró opacidad heterogénea en el hemitórax derecho y desplazamiento de estructuras de la línea media hacia el mismo lado.

Una espirometría descubrió un patrón obstructivo acentuado. No se observó respuesta a un fármaco broncodilatador. Había gran disminución de la difusión de monóxido de carbono. Una biometría hemática reveló leucocitosis con predominio de neutrófilos.



**Figura 1.** RX de tórax. Muestra desplazamiento de las estructuras de la línea media hacia el hemitórax derecho; no se logra definir la silueta cardíaca. Se observa radiopacidad heterogénea en el mismo hemitórax con imágenes radiolúcidas, de aspecto circular en su interior y disminución del tamaño del hemitórax derecho.

Con estos datos y la historia clínica, se pasó a la Fase II del estudio, se consideró como signo cardinal la supuración broncopulmonar. Se realizó broncoscopia para confirmar el diagnóstico; se encontró abundante secreción purulenta en todo el árbol bronquial, había un muñón en la rama bronquial basal izquierda que se sospechó fue por una resección parcial por la neumonía necrosante. Un estudio de electrolitos en sudor fue negativo para fibrosis quística. También se estudió la posibilidad de una etiología fímica. La búsqueda de bacilos en el esputo y los cultivos de micobacterias fueron negativos.

Con la sospecha diagnóstica de discinesia ciliar se realizó un ecocardiograma con el que se calculó una presión sistólica de la arteria pulmonar de 85 mmHg y situs solitus. Se tomó una biopsia de mucosa respiratoria a nivel del cornete inferior. El Servicio de Patología y Microscopia Electrónica del Instituto Nacional de Ciencias Médicas y Nutrición Salvador Zubirán, corroboró la sospecha de discinesia en base a la ausencia de brazos de dineína en los cilios respiratorios, dato congruente con el diagnóstico de discinesia ciliar.

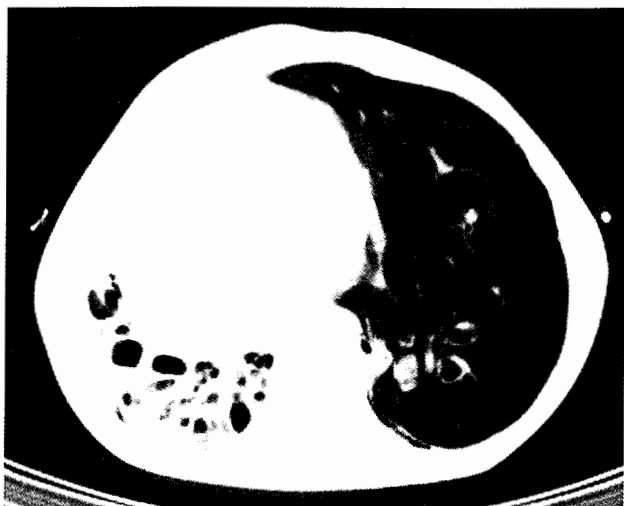
El paciente evolucionó satisfactoriamente con ayuda de oxígeno suplementario y rehabilitación respiratoria pediátrica; se vigila periódicamente en el Servicio de Neumología Pediátrica.

## DISCUSIÓN

La historia de infecciones recurrentes del paciente con supuración broncopulmonar constante requirieron múltiples hospitalizaciones. Llegó al INER con diagnóstico de neumopatía crónica, se valoró siguiendo el esquema del PCNENNC<sup>1</sup>; se logró el diagnóstico en la Fase II de estudio. El daño pulmonar que se halló fue destrucción irreversible.

La discinesia ciliar primaria (DCP) es un trastorno hereditario autosómico recesivo, aunque se ha informado casos de transmisión autosómica dominante ligado al cromosoma X<sup>2,8</sup>. La frecuencia de este trastorno varía de 1:15,000 a 1:30,000<sup>3</sup> individuos. Sin embargo, se considera que estas cifras están subestimadas por la dificultad de hacer el diagnóstico.

El epitelio ciliado cubre el oído medio, los senos paranasales y la nasofaringe hasta aproximadamente la décima sexta generación bronquial. Cada célula ciliada tiene aproximadamente 200 cilios que se proyectan a la



**Figura 2.** TAC de tórax. Muestra en mayor detalle las alteraciones vistas en la RX; imágenes sugerentes de bronquiectasias quísticas.

superficie del epitelio respiratorio y tienen un movimiento coordinado (semejante a las espigas del trigo) continuo que propicia el movimiento de barrido del moco de la vía respiratoria; de hecho el barrido mucociliar es el principal mecanismo de aclaramiento de las vías respiratorias. Estos datos sobre la fisiología del cilio ayudan a comprender las principales consecuencias y características clínicas del paciente con DCP<sup>3</sup>.

Clínicamente la rinosinusitis crónica, la otitis media de repetición, problemas respiratorios al nacimiento y el situs inversus se consideran marcadores clínicos de la enfermedad. El situs inversus ocurre aproximadamente en 50% de los sujetos con DCP; en tanto que de los pacientes con situs inversus 23% tiene DCP<sup>4</sup>.

Gran parte de los pacientes inician su sintomatología desde el período neonatal con dificultad respiratoria, pero la relación entre problemas respiratorios neonatales y DCP ha sido subestimada<sup>3</sup>. En las vías respiratorias inferiores, la alteración en el barrido mucociliar causa episodios recurrentes de neumonía<sup>5</sup>. Los cultivos bacterianos de esputo comúnmente resultan positivos a *H. influenzae*, *Staphylococcus aureus* y *Streptococcus pneumoniae*; en individuos mayores con enfermedad avanzada los cultivos son positivos a *Pseudomonas aeruginosa*<sup>6</sup>. Los varones con DCP frecuentemente son infértiles debido a la alteración de la motilidad espermática; sin embargo, el 50% de los varones afectados muestra movilidad espermática normal.

La asociación de sinusitis, situs inversus y bronquiectasias fue descrita desde 1904 por Siewert y más detalladamente por Kartagener en 1933<sup>9</sup>. El síndrome de Kartagener es considerado como una variante clínica de la DCP.

El diagnóstico se basa en la suma de las características clínicas descritas y las alteraciones ultraestructurales halladas en la biopsia de tejido respiratorio. Sin embargo, el cuadro clínico es heterogéneo, lo que hace difícil el diagnóstico ya que el padecimiento se confunde con otras enfermedades respiratorias crónicas<sup>4</sup>, lo que retrasa el diagnóstico. Los estudios retrospectivos informan que el diagnóstico se realiza después de los cuatro años de edad, independientemente de los antecedentes clínicos de los primeros años de vida<sup>11</sup>. La prueba de oro para demostrar las alteraciones estructurales es la microscopía electrónica. La biopsia del epitelio nasal por legrado (curetaje) proporciona una muestra adecuada para el diagnóstico; sin embargo, la muestra más confiable es la del epitelio bronquial. Es importante saber que para hacerla el paciente debe estar libre de infecciones, ya que algunas infecciones virales pueden ocasionar discinesia ciliar secundaria<sup>10</sup>. Para evitar la confusión del diagnóstico en centros avanzados, se hacen cultivos de células respiratorias para su análisis. Otros estudios son: análisis del movimiento ciliar; medición de óxido nítrico exhalado que habitualmente es muy baja en estos pacientes; la frecuencia del barrido ciliar.

La dificultad técnica y los altos costos de estos estudios los hace poco accesibles<sup>3</sup>. La prueba de sacarina es útil en niños mayores y adultos; con ella es posible descartar la enfermedad en forma rápida y a bajo costo; la subjetividad y la necesidad de cooperación del paciente en esta prueba, la hace poco útil en pacientes pediátricos.

Como en todo proceso respiratorio crónico, el tratamiento se basa en la aplicación de oxígeno suplementario, el control de las infecciones y sobre todo en la terapia respiratoria con drenaje postural de las secreciones<sup>12</sup>.

## CONCLUSIÓN

La discinesia ciliar primaria se caracteriza por infecciones respiratorias recurrentes. Su diversidad de cuadros clínicos retrasa el diagnóstico, que en ocasiones se hace en etapas avanzadas. En el adolescente o el adulto las bronquiectasias, sobre todo infectadas, conducen al deterioro de la función pulmonar<sup>13</sup>.

Se hace énfasis en la necesidad de sospechar la enfermedad en niños con infecciones recurrentes de las vías respiratorias inferiores, para hacer el diagnóstico oportuno que permita el tratamiento interdisciplinario con el neumólogo, el nutriólogo, el cardiólogo, el infectólogo y el rehabilitador respiratorio. Un diagnóstico tardío es causa del deterioro de la función respiratoria, lo que afecta la calidad de vida del paciente ya que dependerá del uso de oxígeno suplementario que limitará su desarrollo físico y mental.

La mejor guía para el proceso diagnóstico es implementar las fases de estudio indicadas en el Primer Consenso Nacional para el Estudio del Niño con Neumopatía Crónica.

#### REFERENCIAS

1. Pérez-Fernández LF, Cuevas-Shcacht FJ, Alva-Chaire AC. Primer Consenso Nacional para el Estudio del Niño con Neumopatía Crónica. *Acta Pediatr Mex.* 2004;25:193-200.
2. Hawn L, Ferkol T. Primary ciliary dyskinesia. Recent advances in pathogenesis, diagnosis and treatment. *Drugs.* 2007;67:1883-92.
3. Hekimoglu K, Gundogdu S. Early adolescent primary ciliary dyskinesia associated with broncholithiasis. *Pediatr Pulmon.* 2008;43:714-6.
4. Noone PG, Leigh M, Sannnuti A, Minnix S, Carson JL. Primary ciliary dyskinesia. Diagnostic and phenotypic features. *Am J Respir Crit Care Med.* 2004;169:459-67.
5. Phillips P, Kern E. Primary ciliary dyskinesia in an adolescent male. *Am J Rhinol.* 1991;5:187-91.
6. Chapelin C, Coste A, Milleperd MC, Reinert P, Poron F. Incidence of primary ciliary dyskinesia in children with recurrent respiratory diseases. *Ann Otol Rhinol Laryngol.* 1997;106:854-8.
7. Jorissen M. Correlations among mucociliary transport, ciliary function and ciliary structure. *Am J Rhinol.* 1998;12:53-8.
8. Zariwala M. Mutations of DNA11 in primary ciliary dyskinesia. *Am J Respir Crit Care Med.* 2006;174:858-6.
9. Tanakata T, Sutani A, Uchida Y, Shimizu Y, Shimizu M, Akita M. Ciliary ultrastructure in two sisters with Kartagener's syndrome. *Med Mol Morphol.* 2007;40:34-9.
10. Holzman D, Ott PM, Felix H. Diagnostic approach to primary ciliary dyskinesia: a review. *Eur J Pediatr.* 2000;159:95-8.
11. O'Callahan C, Chilvers M, Hogg C, Bush A, Lucas J. Diagnosing primary ciliary dyskinesia. *Thorax.* 2007;62:656-7.
12. Stannard W, O'Callahan C. Ciliary function and the role of cilia in clearance. *J Aerosol Med.* 2006;19:110-5.
13. Hellinckx J, Demedts J, De Boeck K. Primary ciliary dyskinesia: evolution of pulmonary function. *Eur J Pediatr.* 1998;157:422-6.

