



UNIVERSIDAD NACIONAL AUTÓNOMA DE MÉXICO

FACULTAD DE MEDICINA
DIVISIÓN DE ESTUDIOS DE POSGRADO E INVESTIGACIÓN
INSTITUTO NACIONAL DE PEDIATRÍA

TRATAMIENTO CON BLEOMICINA POR MEDIO DE
RESERVORIO DE OMMAYA EN CRANEOFARINGIOMA
QUÍSTICOS DE PACIENTES PEDIÁTRICOS.
EXPERIENCIA DEL INSTITUTO NACIONAL
DE PEDIATRÍA

T E S I S
PARA OBTENER EL GRADO DE
E S P E C I A L I S T A E N:
NEUROCIROGÍA PEDIÁTRICA
P R E S E N T A :
DR. JAVIER TERRAZO Y LLUCH




TUTOR DE TESIS:
DR. FERNANDO RUEDA FRANCO
DR. ALFONSO MARHX BRACHO

MÉXICO, D.F.

NOVIEMBRE 2006

**Tratamiento con Bleomicina por medio de reservorio de Ommaya en
Craneofaringioma quísticos de pacientes pediátricos.
Experiencia del Instituto Nacional de Pediatría.**



Dr. José Reynes Manzur
Director de Enseñanza INP

Dr. Fernando Rueda Franco
Profesor Titular del Curso de
Neurocirugía INP
Tutor



Dra. Mirella Vázquez Rivera
Jefe del Dpto Pre y posgrado

Dr. Alfonso Marx Bracho
Jefe del Dpto de Neurocirugía
Pediátrica INP
Tutor

Agradecimientos

A mi familia,
quienes siempre estuvieron a mi lado, apoyándome durante esta época de formación.

Al Dr. Fernando Rueda Franco,
Quien con su guía me permitió desarrollarme como neurocirujano pediatra; así como enseñó las limitaciones de solo saber de neurocirugía y la obligación de complementarlo con otras áreas del saber.

Al Dr. Alfonso Marx,
Quien siempre me ha respaldado en todos los proyectos en los que me he involucrado, y me ha guiado con su experiencia y ejemplo.

Al Dr. José Luis Pérez Gómez y al Dr. Marcial Anaya,
Quienes no solo me brindaron sus enseñanzas, sino su amistad y respaldo en muchas situaciones difíciles.

A Claudia,
Por su cariño y apoyo durante esta época de formación.

A Enseñanza,
A quienes mantuvieron su puerta siempre abierta y sin su apoyo esta tesis no hubiera podido terminarse.

Amigos y compañeros del Instituto Nacional de Pediatría, con quienes conviví durante dos años y a los cuales no olvidaré.

Gracias

Índice

1. Introducción.....	5
2. Antecedentes	
2.1 Tratamiento actual del craneofaringioma.....	6
2.2 Bleomicina intracavitaria.....	7
3. Justificación.....	11
4. Pregunta de investigación.....	11
5.1 Objetivos Generales.....	12
5.2 Objetivos específicos.....	12
6. Hipótesis.....	12
7. Material y métodos	
7.1 Diseño.....	13
7.2 Tamaño de la muestra.....	13
7.3 Criterios de inclusión.....	13
7.4 Criterios de exclusión.....	13
7.5 Criterios de eliminación.....	13
7.4 Variables a estudiar.....	14
7.5 Procedimientos.....	18
7.6 Análisis estadístico.....	19
8. Aspectos éticos y de bioseguridad.....	20
9. Resultados preliminares.....	21
10. Discusión.....	28
11. Conclusiones.....	30
12. Recomendaciones.....	30
13. Cronograma.....	31
14. Recursos.....	31
15. Carta de Consentimiento informado.....	32
16. Anexo	43
17. Hoja de vaciamiento de datos.....	44
18 Bibliografía.....	46

1. Introducción.

Los craneofaringiomas son tumores de origen no glial, histológicamente benignos de epitelio escamoso, originados de restos de células embrionarias de la Bolsa de Rathke. Se originan en primer lugar en la región suprasellar, y su incidencia se presenta entre la primera y segunda década de la vida. (0.2 por 100 000 persona año), aunque hay un segundo pico de incidencia en la quinta década. [1,2]

Son los tumores más frecuentes intracraneales extraneurales durante la infancia; aproximadamente el 3% a un 10% de los tumores intracraneales [1-6]. La mayoría son quísticos pero el 10% puede ser enteramente sólido [1,7]. En las series de pacientes pediátricos se ha encontrado una mayor frecuencia de craneofaringiomas quísticos y de la variedad adamantinomatosa [2, 3,8]

El manejo de los craneofaringiomas quísticos ha sido controversial. La exéresis completa del tumor es difícil y asociado a una alta morbilidad, lo anterior debido a la adherencia del tumor a estructuras adyacentes como el nervio óptico, el quiasma, el hipotálamo; estructuras vasculares y el tallo hipofisiario. Reportes recientes han demostrado un 18% de recurrencia a 10 años aun después de una exéresis completa [8,9]; con una sobrevida de 55 a 95% y una sobrevida libre de enfermedad de 80% a cinco años ([3, 10,11] Además de una importante morbilidad manifestada por secuelas endocrinas. Por lo anterior, el objetivo del tratamiento actual en el manejo del craneofaringioma es ofrecer un mayor tiempo libre de enfermedad con un mínimo de secuelas.

El uso de la bleomicina intraquística ha tenido resultados promisorios en pacientes con craneofaringioma cuya mayor porción es quística [7,12-19]. Estos casos seleccionados pueden presentar una regresión de su tamaño original hasta de un 80% después del tratamiento con bleomicina.

Estos son algunas opciones que se describen en la literatura para el manejo del tratamiento del craneofaringioma, pero cuál es la experiencia con la que contamos en el Instituto Nacional de Pediatría. ¿Qué opciones se han empleado en el manejo? ¿Cuál ha sido su eficacia y complicaciones? Por lo que se decide realizar el siguiente estudio para determinar la experiencia de la Institución.

2. Antecedentes.

2.1 Tratamiento actual del craneofaringioma

Actualmente el manejo inicial del craneofaringioma es la exéresis total de la lesión [32-42]; y en caso de realizarse exéresis parcial se recomienda posterior uso de radioterapia [43,44]. Desde la pasada década, el manejo de craneofaringioma se ha dirigido a realizar una exéresis lo mas amplia posible con el fin de de aumentar la sobrevida [39]. El avance en las técnicas quirúrgicas y el uso de la tecnología ha mejorado los resultados quirúrgicos; disminuyendo la mortalidad del 21 % en las primeras series a un 2% [15]. Desafortunadamente se observa todavía altas tasas de morbilidad como son la obesidad mórbida postoperatoria, disminución de la habilidad cognitiva, hipopituitarismo y problemas visuales [9, 34, 36,45-49]

El craneofaringioma a pesar de ser una lesión aparentemente benigna, presenta un alta tasa de recurrencia; siendo mayor en el grupo pediátrico [46, 47, 50,51]. Hay reportes en la literatura que posterior a una exéresis hay índices de recurrencia entre el 5 a 57% en los primeros 5 años [4,24]. Siendo el tiempo crítico de recurrencia los primeros 40 meses de operado. [13, 37,42]

El factor que más se ha asociado al índice de recurrencia ha sido el grado de exéresis. Después de una exéresis total se ha reportado hasta una tasa de recurrencia del 18%. Otros factores son la presencia de la hidrocefalia, tumor en el tercer ventrículo y la presencia mayor del 10% de calcificación; que a su vez determinan el grado de exéresis. Recordemos que solo el 5% de los craneofaringiomas pediátricos no son calcificados. [50-52]

Con la resección del tumor se presenta una alta morbilidad como son las secuelas endocrinas. La diabetes insípida llega a presentarse entre un 25 a 90 % de los pacientes operados, requiriendo tratamiento de hormona de reemplazo: desmopresina. El hipopituitarismo ocurre entre un 65 a 80% y el reemplazo con cortisona es requerido en el 60 a 90%. La deficiencia de hormona de crecimiento ocurre en el 20 a 60% de los pacientes; y la deficiencia de hormonas sexuales es relativamente menos común ocurriendo en el 30 a 40%. Los pacientes con insuficiencia adrenal tienen un riesgo más severo a complicaciones metabólicas o de muerte durante el progreso de la enfermedad, por lo que es necesario dosis de estrés con esteroides durante infecciones, cirugía u otros estresores fisiológicos [1,7]. Además se puede presentar la obesidad mórbida secundaria al daño del núcleo ventromedial del hipotálamo (31,53). Las alteraciones visuales se presentan entre el 10 a 50 % de los sobrevivientes, aunque en la población pediátrica es difícil de valorar

En cuanto a alteraciones cognoscitivas se ha encontrado que las pruebas de IQ pueden ser normales, pero hay alteraciones de la memoria y recuperación de palabras, esto secundario a la lesión de estructuras neurales en la región supraselar que están envueltas en la transferencia de memoria de corto a largo plazo.

Cuando la exéresis total no es posible, se realiza exéresis parcial con posterior radioterapia fraccionada como estrategia para el control tumoral. [3,33-43,55-58], obteniendo una tasa de recurrencia de 30%. Algunos autores comentan que a comparación de los pacientes en los que se realiza exéresis total, en los grupos tratado con exéresis subtotal y radioterapia pueden presentar secuelas endocrinas en un menor porcentaje; se refiere hasta un 36% [7, 28,35-37, 58,59]. Los efectos secundarios de la radioterapia son dificultades para aprender, disminución de la cognición, vasculopatía secundaria. Siendo más severos en recién nacidos y lactantes, por lo que este tratamiento se retrasa hasta la edad de 4 a 5 años. [58,59]

A pesar de que operar nuevamente los tumores recidivantes implica una mayor dificultad debido a la presencia fibrosis y pérdida de la anatomía. Se prefiere reoperar a los niños con recurrencia de la neoplasia, antes que ofrecer radioterapia debido a su deletéreo. El porcentaje de pacientes en que se logra la exéresis total en tumores recurrente vs. primario es similar (86% vs. 82% respectivamente) y la evolución de los pacientes operados de tumor recurrente no es peor que los primarios. [58,59]

La radiocirugía estereotáctica ha sido empleada en pacientes con craneofaringioma residual o recurrente menores de 20 mm y 5 mm alejados del quiasma óptico, después de cirugía con o sin radioterapia. Observándose reducción del tamaño. En algunas series reportan hasta un control tumoral por al menos 36 meses [61,62].

La irradiación intracavitaria ha sido empleada como una importante herramienta terapéutica en pacientes con quistes solitarios o para aquellos con quistes recurrentes después de una primera resección [63]; utilizándose varios isótopos el Fósforo 32 [64,65], itrium-90 y rhenium-186 [66] reportándose una reducción del tumor en el 80% de los pacientes en diversas series. Presenta hasta un 20% de tratamiento fallido. Las tasas de sobrevida fueron 90% a los 5 años y 80% después de 10 años. La principal secuela del uso de este tratamiento son las alteraciones visuales. Se encontró alteraciones visuales en el 23 % de sus pacientes, una preservación de la función endocrina del 48% en pacientes a quienes se trataron de primera vez con la radiación intracavitaria y cuando se aplico en forma adyuvante solo el 11 %.

2.2 Bleomicina intracavitaria

El uso de la bleomicina intraquística ha tenido resultados promisorios en cierto tipo de pacientes con craneofaringioma [7,12-19, 22, 28, 29,63]. Esta se administra por medio de un reservorio de Ommaya colocado por vía estereotáctica o cirugía abierta.

La bleomicina es un antibiótico antineoplásico, una mezcla de glucopéptidos quelantes del cobre, producto de fermentación del *Streptomyces verticillus*, descubierta por Umezawa y col [67,68], que inhibe la síntesis el DNA y es efectiva contra el carcinoma de células escamosas. Estudios *in vitro* indican que la Bleomicina provoca la acumulación de células en la fase G2 del ciclo celular y muchas de estas células muestran aberraciones cromosómicas.

Inicialmente se empleo como tratamiento para la enfermedad de Hodgkin, linfomas no Hodgkin, carcinoma de testículo, cabeza y cuello, cerviz, piel, pene y recto; así como exudados pleurales y peritoneales por infiltración maligna.

En el estudio de Broggi y cols [14] en 1989 se realizaron investigaciones cinéticas realizadas en quistes de craneofaringioma revelando que la distribución de la proliferación de las células en la pared del quiste, que en su mayoría son células en proliferación fase S del epitelio escamoso del quiste. En 1995 realiza la aplicación de Bleomicina en 14 pacientes con craneofaringioma quístico. En 7 pacientes desaparecieron por completo el quiste, tardando al menos 7 años en dos casos [15]

Otros estudios han sido testigo de la efectividad de la Bleomicina en el tratamiento de tumores del sistema nervioso central [21, 23,68]. En el estudio de Nakazawa [23] trato 12 pacientes con tumores del sistema nervioso central malignos con dosis de 0.1 a 0.2 mg/kg de bleomicina hasta alcanzar una dosis total de 30 a 80 mg y mostró una penetración del medicamento de 2 a 3 cms en el cerebro. Morante y cols [21] trataron 8 pacientes con gliomas 2.5-10 mg/semana con una dosis total entre 30-255 mg.

La Bleomicina está contraindicada en pacientes con hipersensibilidad o que hayan demostrado reacciones de idiosincrasia al medicamento en el embarazo y la lactancia. Entre las reacciones más grave que puede presentarse es la toxicidad pulmonar con mayor riesgo en los pacientes que previamente han recibido radioterapia, con neumopatías previas que han recibido oxígeno en altas concentraciones. En mayores de 70 años o en pacientes tratados con dosis individual mayores a reacciones de tipo cutáneo como eritema, rash, estrías, vesículas e hiperpigmentación. La toxicidad pulmonar se observa en un 10% con una mortalidad del 1 %. [27]

Se han reportado con cierta frecuencia vómitos, náuseas, fiebre, anorexia y alopecia, en algunos casos reacciones idiosincrásicas; así como el fenómeno de Raynaud en pacientes tratados con Bleomicina o con una combinación de vinblastina, pero se desconoce la causa de este fenómeno.

La dosis de bleomicina requerida para actividad intraquística requiere ser una décima parte de la necesaria para tumores que no son del sistema nervioso central a través de vía intravenosa [16]. En los casos de craneofaringioma tratados con bleomicina intraquística, no se ha reportado toxicidad sistémica. Las complicaciones que se han presentado han sido en relación de la aplicación intratumoral alrededor del 10% [12,13]. La mayoría incluye fiebre transitoria, cefalea, nausea ocasional y vómito que ocurre en las primeras 24 hrs. seguidos de la administración de Bleomicina.

Complicaciones más serias se han reportado como perdida de la audición sensoneural en dos pacientes, ceguera en un paciente [22], evento cerebro vascular [13] y vasculitis [6]. Disfunción hipotalámica resultando en somnolencia, cambios de personalidad, alteración de la memoria y disfunción termal en un paciente [34], psicosis Korsakoff en un paciente y una muerte [25]. Este paciente era un hombre de 47 años que se le administro 56 mg de

bleomicina en ocho días consecutivos. El paciente se encontraba asintomático posterior a la aplicación, sin embargo a los 5 días después de la última dosis, comenzó a estar somnoliento, confuso progresando a pérdida de la consciencia a los 3 días y fallece 45 días después. En la tomografía contrastada se observó que no hubo salida del material del quiste. La resonancia mostró edema diencefálico. Se asocio este efecto secundario a la alta dosis y a la frecuencia de la aplicación.

Otro caso se observó en la serie de Harder [16] donde le dio una dosis de 2 mg /dosis, 3 veces por semana por 4 semanas. Presento somnolencia, edema peritumoral, y logro recuperarse pero con secuelas importantes endocrinológicas. La ocurrencia de esta complicación local, a pesar de tener una tomografía previa al tratamiento que demostraba no presentar fistula del contenido del quiste, puede obedecer a dos opciones: alguno de los orificios del catéter se encontraba fuera del quiste, o a un grosor disminuido de la pared del quiste.

Por vía intramuscular, intravenosa o subcutánea; la dosis usual es de 10 a 20 u/m², semanal o dos veces por semana. Una unidad corresponde a 1 miligramo activo. Se recomienda no superar la dosis total acumulada de 400 u. Si se administra bleomicina por vía intracavitaria la dosis es de 60 a 120 u.

Takahashi [29] realizó el siguiente estudio: bleomicina marcada con cobalto-57 se aplico dentro del quiste de un craneofaringioma. La radioactividad en la área quística se midió con una cama de rayos gamas encontrándose que decremента rápidamente las primeras tres horas, teniendo una vida media de 3 hrs., posteriormente va disminuyendo aproximadamente un 10% de la inicial actividad 24 hrs. después de la inyección.

Por lo general se coloca el reservorio de Ommaya ya sea por cirugía abierta o estereotáxia. Después de la colocación del reservorio se punciona percutaneo y se inyecta bleomicina a una dosis de 1 a 5 mg cada día. Y de cada inyección se toma de 2 a 3 ml del líquido quístico que se recolecta, se examina el color, y es sujeto a análisis de deshidrogenasa láctica.

Otros autores [16,18] aplican la bleomicina cada tercer día teniendo resultados semejantes. En el estudio de Hernández y cols [18] se estudiaron a cuatro pacientes con diagnóstico de craneofaringioma con componente quístico, mediante una craneotomía frontal derecha con al técnica habitual y se colocó el reservorio de Ommaya bajo visión directa. Extraían de manera lenta de 1 a 3cc seguida de la aplicación de la bleomicina en dosis que vario de 21 a 84 u, y que se dividió en tres a seis aplicaciones, con una frecuencia de dos veces por semana. Dos tuvieron recidiva del quiste

De acuerdo a Buckell y cols [70] la actividad de deshidrogenada láctica (LDH) en líquido del quiste es elevado alrededor de 2000 a 3000 unidades y las fracciones de isoenzima L5 (indicador de de la glicólisis anaeróbica) es particularmente alta. De hecho estudios posteriores has demostrado que la actividad total de LDH esta relacionado con el grado

de malignidad del tumor. Las inyecciones repetidas de bleomicina disminuyen hasta que la coloración del líquido drenado hasta por debajo de 1000 unidades.

Otros criterios para suspender el tratamiento es que ya no haya líquido, éste haya disminuido su color, o disminución del tamaño del quiste en el seguimiento radiológica

Tabla 1. Compendio de los diferentes tratamientos para el craneofaringioma.

Procedimiento	Sobrevida a 5 años	Sobrevida libre de enfermedad a 5 años	Recurrencia	Alt. visuales	Alt. Endocrinas	Morbilidad	Independencia
Cirugía Resección total	95 %	80%	18%	10 a 50 %	25 a 90%	12.8 %	77%
Exéresis parcial + radioterapia	46 a 77%	59.4%	39%				83%
Radiación intracavitaria	90%	87%	20%	52%	48%	25-30%	

Tabla 2. Efecto de la bleomicina en el craneofaringioma

Autores	Pacientes	Seguimiento (promedio años)	Libres de enfermedad	Dosis total máxima
Takahashi 1985	7	5	4(57%)	95
Broggi 1995	7	7	3(43%)	42
Frank 1995	6	1	0	
Cavalheiro 1996	1	1	100%	80
Sagoh 1997	1	19	0	
Zanon 1999	21	1-6	(61%)	60
Savas 2000				56
Hader 2000	7	2.5	4(57%)	115
Mottolose 2001	24	6 (2-10)	17(70%)	150
Alen 2002	1	1.5	100	75
Park 2002	10	2.8	60	180
Jiang 2002	5	0.5	80	120
Hernández 2002	4	3	2(50%)	84
Cáceres 2006	2	8	100	60

3. Justificación

Los craneofaringiomas son los tumores más frecuentes intracraneales extraneurales durante la infancia; aproximadamente entre el 3% al 10% de los tumores intracraneales [1-6]. La mayoría son quísticos pero el 10% puede ser enteramente sólido [1,7].

El manejo de los craneofaringiomas quísticos ha sido controversial. La exéresis completa del tumor es difícil y asociado a una alta morbilidad, lo anterior debido a la adherencia del tumor a estructuras adyacentes como el nervio óptico, el quiasma, el hipotálamo, estructuras vasculares y el tallo hipofisiario. Aunado al hecho que en los pacientes pediátricos, los craneofaringiomas crecen más rápido y recurren más frecuentemente que en los adultos [50,51].

La radioterapia es efectiva incrementando la sobrevida y reduciendo la recurrencia de una exéresis parcial del tumor pero en ocasiones la radioterapia tiene efectos secundarios: dificultades para aprender, disminución de la cognición, vasculopatía secundaria a radioterapia. Estos son más severos en niños jóvenes, por lo que este tratamiento se retrasa hasta la edad de 4 a 5 años. [58,59]. Es por esta razón que la primera opción en los niños ante una recurrencia es operar nuevamente debido al efecto deletéreo de la radioterapia y la tendencia de los tumores a crecer. El problema de volverlos operar es la presencia de la cicatriz y la pérdida de la anatomía.

El uso de la bleomicina intraquística ha tenido resultados promisorios en pacientes con craneofaringioma quístico; puede presentarse regresión quística; y presenta una menor incidencia de complicaciones y secuelas así como un crecimiento y desarrollo más adecuado. Por lo que se realiza el presente protocolo con la intención de ver la evolución en un grupo de pacientes tratados con bleomicina por medio de un reservorio de Ommaya. En la literatura se observa varios estudios de reporte de casos, el más extenso es de Mottolose [22] donde maneja 24 pacientes con un seguimiento aproximado de 6 años. En este caso se realizará un protocolo donde se valorará el modo de aplicación, complicaciones inmediatas y posteriormente durante el seguimiento se valorará la falla a tratamiento, recurrencia y sobrevida. Así como se analizará los posibles Factores que puedan influir en la evolución.

No se ha realizado protocolo en el Instituto Nacional de Pediatría que determine de la eficacia de los diversos tipos de tratamientos en el manejo del craneofaringioma quístico. Por lo que la intención del presente protocolo es describir la experiencia del Instituto.

4. Pregunta de investigación

¿la evolución de los pacientes pediátricos del Instituto Nacional de Pediatría con diagnóstico de craneofaringioma quístico tratados con bleomicina por medio de reservorio de Ommaya es diferente a lo reportado en la literatura?

5.1 Objetivos Generales.

Determinar si los pacientes pediátricos del Instituto Nacional de Pediatría con diagnóstico de craneofaringioma quístico tratados con bleomicina por medio de un reservorio de Ommaya presentan una evolución a 5 años diferente a lo reportado en la literatura.

5.2 Objetivos Especificos

5.2.1 Determinar la efectividad del tratamiento con bleomicina por medio de un reservorio de Ommaya en el manejo de los pacientes pediátricos con el diagnóstico de craneofaringioma quístico del Instituto Nacional de Pediatría durante un seguimiento de 5 años mediante:

5.2.1.1 Falla del tratamiento

5.2.1.2 La sobrevida libre de enfermedad. A partir de la recurrencia clínica y/o radiológica.

5.2.1.3 La sobrevida

5.2.1.4 La capacidad de realizar sus actividades diarias:
Índice Karnofsky e Ingreso a clases

5.2.1.5 La tasa de crecimiento

5.2.2 Determinar la presencia de complicaciones durante el seguimiento a 5 años:

5.2.2.1 Incidencia y prevalencia de alteraciones visuales

5.2.2.2 Incidencia y prevalencia de alteraciones endocrinas

5.2.2.3 Incidencia y prevalencia de morbilidad

5.2.2.4 Mortalidad

5.2.3 Identificar los diversos factores que puedan estar asociados a la evolución

6. Hipótesis

El tratamiento de la bleomicina en el manejo de los pacientes pediátricos del Instituto Nacional de Pediatría con diagnóstico de craneofaringioma quístico es igual o mayor del 80% de sobrevida libre de enfermedad a 5 años.

7. Material y métodos

7.1 Diseño.

Área de estudio: tratamiento

Investigación clínica.

Se realizará un estudio tipo longitudinal, donde se estudiará a un grupo de pacientes de nuevo ingreso al Instituto Nacional de Pediatría quienes tengan el diagnóstico de craneofaringioma quístico con o sin tratamiento previo (cirugía y radioterapia) y quienes previa autorización se someterán a la colocación del reservorio de Ommaya. Posteriormente se les aplicará la bleomicina dentro del quiste y se valorará la dosis acumulada, reacciones adversas y la presencia de falla del tratamiento. Así como, se seguirán por un mínimo de 5 años, donde se valorará, recurrencia clínica o radiológica, morbilidad, mortalidad, calidad de vida, y tasa de crecimiento

7.2 Tamaño de la muestra:

La incidencia de nuevos casos de craneofaringiomas quísticos en el Instituto Nacional de Pediatría es de aproximadamente 5 casos por año. En este momento contamos con diez casos ya tratados y bajo seguimiento. No es posible aplicar una formula para calcular una muestra que pueda ser significativamente estadística. De acuerdo a la incidencia calculamos que se podrán reunir aproximadamente una muestra de 25 pacientes.

7.3 Criterios de inclusión

Ambos sexos

Edad menor de 18 años

Pacientes ingresados al servicio de Neurocirugía

Con diagnóstico de craneofaringioma tipo quístico (tumor cuyo composición es más del 50% quístico), que tengan o no procedimientos previos como radioterapia o cirugía

Pacientes con el diagnóstico de craneofaringiomas quístico

Que se hayan realizado el procedimiento quirúrgico

Carta de Autorización y de consentimiento informado

7.4 Criterios de exclusión

Expedientes incompletos

Diagnósticos de craneofaringiomas no confirmados por histopatología

7.5 Criterios de eliminación.

Deseo del paciente, los padres o tutores de no continuar con el tratamiento.

Presentar efectos secundarios graves al tratamiento con bleomicina como Hipersensibilidad, Síndrome meníngeo o edema cerebral.

Mayor de 18 años

7.4 Variables a estudiar

Variable	Tipo	Definición conceptual	Definición operacional	Categoría	Escala
Tratamiento con bleomicina	Independiente	Tratamiento por medio de administración de la bleomicina en el interior del craneofaringioma quístico por medio de un reservorio de Ommaya	Todo paciente que se le administre el la bleomicina por medio del reservorio de Ommaya y haya completado el tratamiento	Cualitativa dicotómica	Si no L
Tratamiento con cirugía	Independiente	Exéresis del craneofaringioma por medio de una craneotomía	Todo aquel que se le haya realizado una exéresis mayor a un 30%	Cualitativa dicotómica	Si No
Tamaño del tumor	Dependiente	Dimensión del tumor en los estudios de imagen	Se medirá en la tomografía simple y contrastada: utilizando la fórmula $Pi/6 \times (x,y,z)$	Cuantitativa continua	Centímetros
Respuesta al tratamiento	Dependiente	Respuesta al tratamiento sobre las dimensiones del tumor	De acuerdo a la reducción del tumor por imagen. Se clasificará: Respuesta menor: menos del 25% Parcial entre 25 a 50% Mayor más del 90%	Cualitativa Ordinaria	Respuesta Menor Mayor Igual
Recurrencia Radiológica	Dependiente	Reaparición o progresión de la enfermedad en el sitio original o la aparición de un nuevo tumor intra o extra neural.	En los estudios de imagen, aumento del tamaño de la lesión se considerará como una recidiva.	Cualitativa Dicotómica	Si No
Recurrencia Clínica	Dependiente	La reaparición o deterioró de síntomas clínicos secundario a crecimiento de la neoplasia posterior al tratamiento	Se valorara al paciente en el aspecto oftalmológico, endocrinológico o estatus neurológico, y se considerara recidiva la aparición de cualquier alteración agregada al estado basal medido en el postoperatorio inmediato.	Cualitativa dicotómica	Si No
Tiempo de la recurrencia	Dependiente	Tiempo en que se presenta la recidiva clínica o radiológica	Se medirá en meses a partir de la fecha de la cirugía o fin del tratamiento con bleomicina hasta la presencia de la recidiva.	Cuantitativa Discreta	Meses

Variable	Tipo	Definición conceptual	Definición operacional	Categoría	Escala
Alteraciones visuales	Dependiente	Presencia de alteraciones visuales antes, durante y posterior al tratamiento	Se clasificara en : 1. sin alteración visual 2. Perdida de agudeza visual 3. Alteración de Campos visuales 4. Amaurosis	Cualitativa ordinal	1 a 4
Alteraciones Endocrinas	Dependiente	Alteraciones en los siguientes ejes: Diabetes insipida Déficit de corticosteroides Hipotiroidismo Deficiencia de Gonadotropina Hiperprolactinemia Déficit de hormona de crecimiento	Se realizaran perfil hormonal preoperatorio y posteriormente durante el seguimiento. Se considerara presencia o no de alteración de cada uno de los ejes hormonales Así como también se describirá si mejoró, empeoró o permaneció igual	Cualitativa dicotómica Cualitativa	Si No Mejoro Empeoro Igual
Índice Karnofsky	Dependiente	Grado de independencia en sus actividades diarias	Se medirá en el pre y postoperatorio	Cuantitativa discreta	0-100
Falla al tratamiento	Dependiente	Toda situación por la que se suspende el tratamiento o se observa que el tratamiento no tuvo resultados	El paciente presenta reacciones adversas que impida continuar con el tratamiento con bleomicina, sino disminuye entre un 50 a 70% durante el seguimiento a los 9 meses Fallecimiento del paciente por la aplicación de la bleomicina	Cualitativa dicotómica	Si No
Estatura	Dependiente	Altura de una persona desde los pies a la cabeza	Durante la consulta se medirá la estatura	Cuantitativa	Cms
Peso	Dependiente	Fuerza de gravitación ejercida sobre una materia	Durante la consulta se pesará al paciente	Cuantitativa	Kg
Morbilidad	Dependiente	Presencia de alteraciones neurológicas secundarias al tratamiento aplicado	Se tomara toda aquella alteración en la exploración neurológica secundarias al tratamiento aplicado	Cualitativa nominal	

Variable	Tipo	Definición conceptual	Definición operacional	Categoría	Escala
Mortalidad	Dependiente	Fallecimiento del paciente secundario ya sea a la historia natural de la enfermedad o a la aplicación del tratamiento	Durante el seguimiento se verificara si el paciente ha fallecido y esta asociado con el craneofaringioma	Cualitativa dicotómica	Si No

Otras variables

Variable	Tipo	Definición conceptual	Definición operacional	Categoría	Escala
Sexo	Independiente	Genero del paciente	Hombre o mujer	Cualitativa dicotómica	Hombre o mujer
Edad	Independiente	Número de años vividos por el paciente	Desde la fecha de nacimiento hasta el momento del procedimiento quirúrgico	Cuantitativa Discreta	Años
Razón de la consulta	Independiente	Motivo por el cual acude a la consulta	Principal manifestación clínica Ej.: cefalea, disminución de la agudeza visual, alteración del crecimiento, pubertad precoz, etc.	Cualitativa nominal	
Tratamiento previo	Independiente	Tratamientos previos que el paciente fuera sometido	Cirugía, radioterapia o aplicación de bleomicina	Cualitativa nominal	
Grado de exéresis	Independiente	De haberse realizado un procedimiento quirúrgico cual fue el grado de exéresis.	Se clasificará: Total: (no se encontró tumor residual en el campo operativo y en el estudio de imagen contrastada postoperatorio. Subtotal, cuando solo una pequeña porción del tumor residual permanece adherido firmemente a estructuras vascular y neurales o cuando la imagen postoperativa revela una pequeña área contrastada o calcificada. Exéresis parcial se define como la presencia de un gran residual de tumor.	Cualitativa Ordinal	Total Subtotal Parcial

Variable	Tipo	Definición conceptual	Definición operacional	Categoría	Escala
Localización del tumor	Independiente	Localización del tumor en relación al diafragma selar	Supraselar: presencia del tumor por arriba del diafragma selar, ausencia del tumor debajo del diafragma selar, silla turca normal Supraselar con componente intraselar: cuando el diafragma selar se encuentra desplazado hacia arriba, y neuroimagen se observa la silla aumentada con tumor	Cualitativa dicotómica	Supraselar Supra intraselar e
Composición	Independiente	Componente de la lesión	Se clasifica en Quístico Mixto Sólido	Cualitativa	Quístico Mixto Sólido
Calcificaciones	Independiente	Presencia o no de componente de calcio	Se revisara en la tomografía simple	Cualitativa dicotómica	Si No
Volumen de liquido drenado	Independiente	Cantidad de liquido que se dreno durante el procedimiento quirúrgico y las diversas aplicaciones de bleomicina	Esto durante la cirugía se medirá la cantidad de liquido drenado y las diversas aplicaciones de bleomicina	Cuantitativa continua	Centímetros cúbicos
Deshidrogenada láctica	Independiente	Cuantificación de deshidrogenada láctica en el liquido drenado durante la cirugía y durante las diversas aplicaciones de bleomicina	Se enviara al laboratorio el liquido intracavitario	Cuantitativa continua	unidades
Color del LCR	Independiente	Color del liquido extraido del reservorio de Ommaya	Se clasificara transparente, o con color + a +++	Cualitativa	+ a +++
Diagnóstico Histopatológico	Independiente	Estudio del tejido tomado durante la cirugía	Se enviara muestra ya sea de la capsula o del liquido dentro del tumor para el resultado histopatológico	Cualitativo	

7.5 Procedimientos

Se ingresara a los pacientes al servicio de Neurocirugía del Instituto Nacional de Pediatría. Contarán previamente con valoración por oftalmología y perfil hormonal con valoración parte del servicio de Endocrinología. El paciente se le administrara 24 hrs. previas a su cirugía esteroides a dosis estrés, se colocará catéter central y se solicitara espacio en la terapia intensiva. Dependiendo de las características del craneofaringioma se someterá al paciente a colocación del reservorio de Ommaya ya sea por medio de una craneotomía pterional o mediante estereotaxia.

Por medio de una craneotomía pterional por lo general del lado derecho, se procede a realizar incisión semicurva, con levantamiento del colgajo músculo cutáneo. Se procederá a realizar craneotomía pterional cuyos trépanos serán: el primero a nivel de la cresta frontal, el segundo tres cms por arriba del primero, el tercero 5 cms atrás del segundo y el cuarto a nivel de la raíz del cigoma. A continuación con craneotomo eléctrico se unirá los trépanos, y se levantara el colgajo, se abrirá la duramadre en forma semicurva con base ventral, se realizara incisión subfrontal, a continuación se encontrara el quiasma, carótidas y el tumor. Se puncionara con aguja número 22 y se drenará el quiste, posteriormente se abrirá con bisturí de duramadre y se colocara reservorio de Ommaya, introduciéndola aproximadamente 4 cms, verificando que ninguno de los orificios quede fuera del quiste. Posteriormente se procederá a cerrar la duramadre y se colocara el reservorio de Ommaya al catéter, se colocara nuevamente el hueso, se dejara el reservorio lejos de la herida quirúrgica subcutáneo. Y se cerrará piel.

Para la colocación por vía estereotáctica, se enviara al paciente a la tomografía donde se colocará el marco de estereotaxia, y se realizaran los estudios de imagen para la planeación. Posteriormente se lleva a quirófano donde se realizará un trepano a 15-20 mm de la línea media y 0-15 mm anterior a la coronal. Se utiliza aguja de 15 cm 1.9 mm de diámetro. El catéter se insertara evitando atravesar el espacio subaracnoideo así como el sistema ventricular para evitar el potencial derrame del contenido del quiste. El blanco se situara de 7 a 10 mm inferior al margen dorsal. Se procurará no descomprimir por completo la lesión para que no haya áreas que se encuentren libres al aplicarse el medicamento. Se realizara descompresión parcial del quiste. Se dejara el catéter 4 cms dentro y se unirá al reservorio que se dejará subcutáneo. Se cerrara por planos. Posteriormente se enviara a tomógrafo para estudio de control. El líquido para estudio de deshidrogenada láctica e histopatológico

A las dos semanas se realizara tomografía simple donde se aplicara 1 cc de medio de contraste hidrosoluble hiposmolar, para verificar la ausencia de fistula del quiste. De estar colocado de manera adecuada, se procederá a realizar aspiración de 2 cm³ del contenido del quiste seguido de la inyección de bleomicina a una dosis de (7 u/msc²) seguido por un bolo de un ml de solución salina, 3 veces a la semana, entre 3 a 5 semanas. El contenido del líquido se cuantificará los cambios de color y se enviara para análisis de deshidrogenada láctica.

Se tomará una nueva tomografía cuando se lleven 30 u de bleomicina de dosis total. Se dará por terminado el tratamiento cuando se cumplan uno de los siguientes criterios:

1. No se aspire líquido del reservorio de Ommaya
2. El color del líquido sea incoloro
3. Cuando la deshidrogenasa láctica disminuya a menos de 1000

Ver Anexo I

Se considerará que el tratamiento fue fallido:

- En caso de que el paciente presente reacciones adversas que impida continuar con el tratamiento con bleomicina,
- No hay una disminución entre un 50 a 70% durante el seguimiento. No está determinado por cuanto tiempo, en un estudio con 32 IP intraquístico consideraron falla de tratamiento a los 9 meses [64]
- Presenta recurrencia clínica o radiológica
- Fallecimiento del paciente por la aplicación de la bleomicina

Si el paciente presenta tratamiento fallido, se presentará su caso nuevamente en sesión de programación quirúrgica y se decidirá si es oportuno operar nuevamente. De ser así, se seguirá los 5 años para valorar su evolución.

Posteriormente se seguirán los pacientes en la consulta cada 3 meses durante el primer año con la exploración neurológica y tomografía. Al segundo año cada 6 meses, y posteriormente se seguirá anual. En la consulta se revisará su peso y talla para determinar su tasa de crecimiento. Si el paciente regresa a la escuela así como su capacidad para realizar las actividades diarias (Índice Karnofsky). Los pacientes que presente falla del tratamiento se les ofrecerá el procedimiento quirúrgico: exéresis del tumor. Posteriormente se seguirá por la consulta externa por un mínimo de 5 años.

7.6 Análisis estadístico

Se realizará un análisis descriptivo donde se revisará las variables generales: edad, sexo, razón de la consulta, tratamiento previo, localización del tumor, posición del quiasma óptico, hidrocefalia, composición del tumor presencia de calcificaciones, histopatología, tratamiento de sustitución de hormona de crecimiento por más de 6 meses, alteraciones visuales, alteraciones endocrinas, índice Karnofsky preoperatorio, el tamaño del tumor. Posteriormente, de acuerdo a las variables dependientes: recurrencia radiológica, clínica, morbilidad, mortalidad e índice Karnofsky; se calculará

Tasa libre de enfermedad a 5 años

Tasa de supervivencia a 5 años

Tasa de crecimiento

Morbilidad

Mortalidad

Se realizará curvas de supervivencia por medio de Kaplan-Meier. Y finalmente se realizará análisis multivariados como regresión logística para determinar factores de riesgo.

8. Aspectos éticos y de bioseguridad

El manejo de bleomicina intracavitaria es un procedimiento terapéutico aceptado ya en la literatura desde 1985. [12-19]. Solamente que en la literatura no se ha especificado de manera adecuada el como debe realizarse la aplicación. En el Instituto Nacional de Pediatría se ha realizado dicho procedimiento pero no se ha protocolizado, por lo que la intención del presente estudio es determinar su eficacia, su morbilidad.

El presente estudio manejará pacientes pediátricos que deberán contar con la autorización de sus padres y/o tutores. En ningún momento se condicionara o retrasara la realización del procedimiento. Únicamente se solicitará al paciente su autorización para participar el estudio. La información de cada paciente se mantendrá en el anonimato. En caso de que el tratamiento sea fallido se ofrecerá al paciente otro tipo de tratamiento de acuerdo a cada caso.

9. Resultados preliminares.

Al momento de realizar el presente reporte se revisaron 7 pacientes: 3 hombres y 4 mujeres. Lo que representaba el 57 y 43 % respectivamente. Las edades varían desde los 4 a los 15 años con una mediana 9 años, con un seguimiento postoperatorio de entre 4 meses a 3 años.

La evolución de su padecimiento fue una mediana de 19 meses, con un mínimo de 3 meses y máximo de 40 meses. La principal razón de consulta fue en cinco pacientes Cráneo hipertensivo (71%) y alteraciones visuales en 2 (29%). Pero al momento de la exploración neurológica encontramos que solamente un paciente presentaba agudeza visual normal, 2 pacientes presentaban disminución gradual de la visión, 3 con disminución de la agudeza visual o amaurosis de uno de los ojos y un paciente amaurotico. Tres pacientes (43%) presentaban déficit neurológico. Se encontró hemiparesia en dos pacientes (28%) y alteración de los pares craneales en dos pacientes (28%)

Al cuantificar el déficit neurológico por medio de la escala de la NIHSS encontramos:

Tabla 3. Calificación del déficit neurológico de acuerdo al NIHSS en el preoperatorio

NIHSS	N	%
Leve (0-4)	5	71.4
Moderado (5-15)	2	28.6
Grave (>15)		

La mediana del NIHSS fue de 3 y un rango intercuartílico de 4. No se utilizó promedios debido a que el comportamiento de los datos no tiene una tendencia normal.

En cuanto al déficit endocrinológico se encontró en seis pacientes (85.7%). Y las principales alteraciones fueron:

Tabla 4. Principales alteraciones endócrinas

Endocrinopatía	N	(%)
Diabetes insípida	4	57.1
Déficit de cortisol	6	85.7
Hipotiroidismo	4	57.1
Hiperprolactinemia	1	14.3
Déficit de H, Crecimiento	3	42.9

De acuerdo a la clasificación de Thompson encontramos que un paciente (14.3 %) se encontraba sin déficit endocrinológico, dos pacientes con alteración parcial (28%) y

cuatro con una alteración ya severa (57.2%). En cuanto a lesión hipotalámica observamos que 4 pacientes (57.1%) no tenían alteraciones, dos pacientes con alteración moderada (28.6%) y un paciente con una lesión severa (14.3%).

Al medir el Índice Karnofsky, el cual cuantifica la capacidad para realizar las actividades diarias siendo 0 (paciente muerto) hasta 100 (paciente independiente), un paciente se encontraba completamente normal con una mediana de 80 con un rango intercuartílico de 20. Seis de los pacientes acudían a la escuela (85%).

La mediana en el peso fue de 30 con un mínimo de 15 y un máximo de 53 y un rango intercuartílico 29. La talla presentó una mediana de 118 con un mínimo 107 y un máximo 161, rango intercuartílico de 29.

Tres pacientes no se les habían realizado tratamiento alguno. Los cuatro restantes fueron sometidos a exéresis, dos posteriormente se les administró radioterapia.

Se revisaron las características de ambos grupos encontrando las siguientes diferencias:

Tabla 5. Comparación del grupo con y sin cirugía previa de acuerdo a evolución, NIHSS e IK

	Sin cirugía (N=3) Md (Rango)	Con cirugía previa (N=4) Md (Rango)	
Evolución	12 (16)	25(43)	Wilcoxon 14.5 P=.593
NIHSS	2(6)	3(5.2)	Wilcoxon 9.5 P=.368
IK	90(20)	70(30)	Wilcoxon 11.5 P=.105

Los pacientes a quienes ya se había sometido a procedimiento quirúrgico presentaban un mayor déficit neurológico de acuerdo a la NIHSS y una mayor incapacidad para realizar actividades de la vida diaria de acuerdo al IK. Sin llegar a ser significativo debido a la "n" pequeña de la muestra. La demás características como déficit endocrinológico, neurológico así como hipotalámico eran similares en los dos grupos.

Al revisar las imágenes encontramos:

El volumen de las lesiones es en promedio de 44, mediana 16 con un mínimo 5.80 y máximo a 178; y un rango 172. Siendo su diámetro mayor en promedio de 3.54 y mediana 3; mínimo de 2 y máximo 7; y un rango 5.

La localización fue tumores supra e infratentoriales en 4 pacientes (57%) y supratentoriales 3 pacientes (43%). En cuanto a la composición encontramos tres pacientes con tumor únicamente quístico (43%) y cuatro pacientes (57%) mixtos (tanto

sólido como quístico). Los siete pacientes presentaban en sus lesiones calcificaciones. Cuatro pacientes (57%) presentaron hidrocefalia

Se colocaron a 5 pacientes el reservorio de Ommaya por vía estereotáctica (71.4%). Durante el tratamiento se drenó un promedio de 60 cc, mediana de 38 con un mínimo de 15 y máximo de 160. La dosis total utilizada en promedio fue de 60 ui

En la tabla 6 observamos las características del tumor en cada uno de los pacientes, si ya eran operados previamente, y las dosis acumuladas. Así como el grado de reducción, y si se presentó falla del tratamiento de acuerdo a los criterios ya descritos y el tiempo de seguimiento.

Tabla 6. Tratamiento y complicaciones en cada uno de los pacientes

N	Tipo de tumor	Recidiva	Dosis acumulada	Efectos secundarios	Reducción del tamaño	Falla tratamiento	Seguimiento (meses)
1	Quístico	No	85	Nausea, vomito y cefalea	15%	No	12
2	Quístico	No	22.5	Ninguno	93%	No	36
3	Mixto	Si	70	menígeos	91%	No	24
4	Quístico	Si	45	Fiebre	78%	No	9
5	Mixto	No	48	Nausea y cefalea	37%	Si*	9
6	Mixto	Si	63	Vomito y cefalea	Aumento	Si**	4
7	Mixto	Si	130	Ninguno	No valorado	No	1

*Creció otro nuevo quiste en el residual

**No hubo respuesta el quiste duplico el tamaño

Se observa que en cinco de los pacientes presentaron reducción del volumen de la lesión. Dicha reducción fue significativa de acuerdo a la prueba de Wilcoxon $z = -2.201$ con un $p = .028$. Siendo tan favorables hasta de un 93% y que se han mantenido hasta por seguimientos tan largos de 3 años. La falla al tratamiento lo observamos en dos pacientes, uno en que el tumor quístico nunca disminuyo de tamaño, inclusive la paciente presento deterioro neurológico y endocrinológico. Falleciendo en terapia por falla múltiple orgánica. El segundo caso de falla a tratamiento era un paciente con un tumor mixto con múltiples quistes el cual respondiendo con el tratamiento con uno de los quistes, pero creció otro nuevo. Por lo que fue sometido nuevamente a exéresis quirúrgica.

Tabla 9. Tratamiento de Bleomicina y Deshidrogenasa láctica

#	Dosis total	Dosis aumento	volumen drenado	DHL inicial	DHL máx.	DHL final	Reducción
1	85	55	15	2869	5301	161	15%
2	22.5	15	15	3483	5453		93%
3	70	20	70	2300	2300	70	91%
4	45	20	25	1433	3759	1195	78%
5	48	27	38	1459	3436	909	37%
6	63	56	160	1301	2033	1662	Aumento
7	130	0	100	549	870	623	No valorado

La administración de la bleomicina estaba asociada con los niveles de deshidrogenasa láctica en el líquido extraído dentro del quiste. Índice de la destrucción celular la DHL se observó en 5 de los 7 pacientes el patrón de aumento y posterior descenso, por el cual se suspendía el tratamiento. (Fig. 1) Se buscó intencionadamente si el aumento de la DHL estaba en relación a la dosis acumulada de bleomicina, encontrándose que por lo general aumentaba entre 28 a 88% de la dosis total, mediana de 56 %. Pero no se encontró ninguna asociación entre la cantidad de la dosis administrada ni el comportamiento de la DHL. Así como no se encontró relación entre el momento en que se presenta el pico vs. el efecto del tratamiento.

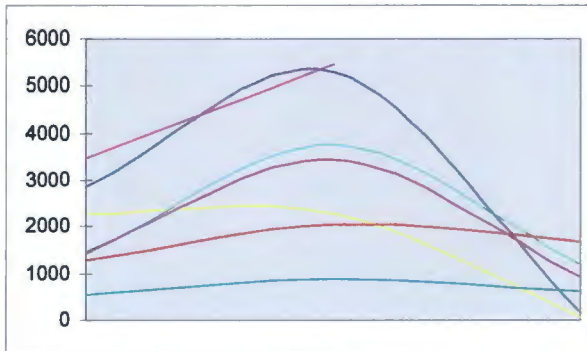


Fig 1. Curva de deshidrogenasa láctica durante el tratamiento

Se buscó correlacionar el volumen inicial de la lesión vs. la dosis acumulada sin presentar una asociación importante (ρ Spearman .214 $p=0.654$). No se encontró relación entre la cantidad de líquido drenado durante el tratamiento vs. la reducción del tamaño de la lesión.

Se revisaron los efectos secundarios del tratamiento encontrándose en cuatro pacientes efectos secundarios como náusea, vómito y fiebre que fueron transitorios y resolvieron con el disminuir las dosis.

Se revisaron la evolución postoperatoria, realizándose una corte a 3 meses.

Encontrándose los siguientes resultados

En cuanto a la vía visual encontramos lo siguientes:

Tabla 10. Valoración visual en el preoperatorio y postoperatorio

	Preoperatorio	Postoperatorio a 3 meses
Normal	1(14.3%)	1(14.3)
Disminución de la agudeza visual	2(28.6%)	2(28.6%)
Disminución importante de la vista o pérdida de visión en un ojo	3(42.9%)	3(42.9%)
Disminución importante en ambos ojos	1(14.3%)	1(14.3%)

No se observa cambios visuales entre el preoperatorio y postoperatorio.

En el ámbito motor se encontró los siguientes resultados:

Tabla 11. Valoración pre y postoperatorio alteraciones motoras

	Preoperatorio	Post a 3 meses
No	4 (57.1%)	4(57.1%)
Signos	3(42.9%)	2(28.6%)
Alt. Severas		1(14.3)

El caso de alteración severa es resultado a una falla de tratamiento y crecimiento del tumor por lo que tuvo que ser drenado nuevamente.

Tabla 12. NIHSS en el preoperatorio y postoperatorio

NIHSS	PRE	Post
Leve (0-4)	5(71.4%)	4 (57.1%)
Moderado (5-15)	2(28.6%)	1(14.3%)
Grave (>15)		1(14.3%)

Este deterioro neurológico que se observa al cuantificarlo con la NIHSS obedece al caso de recurrencia antes descrito, con aumento del quiste y por tanto de la hemiparesia.

En cuanto a la capacidad para realizar las actividades de la vida diaria se encontró un IK mediana de 80 rangos intercuartílico de 25 vs. el preoperatorio que fue de 80 con rango intercuartílico 20.

En el ámbito endocrinológico encontramos:

Tabla 13. Alteraciones endocrinas en el pre y postoperatorio.

	Pre	Post a 3 meses
Normal	1(14.3%)	
Alt hip + di	2(28.6%)	3(42.9%)
Pan hipo	2(28.6%)	2(28.6%)
Panhipo + di	2(28.6%)	2(28.6%)

Donde se observa cierto deterioró entre el estado pre y postoperatorio el cual se maneja con sustitución hormonal. Todas las tablas anteriores se compararon con una prueba de X2 cuadrada siendo no significativa.

Finalmente se aplicaron curvas de sobrevida de Kaplan-Meier.

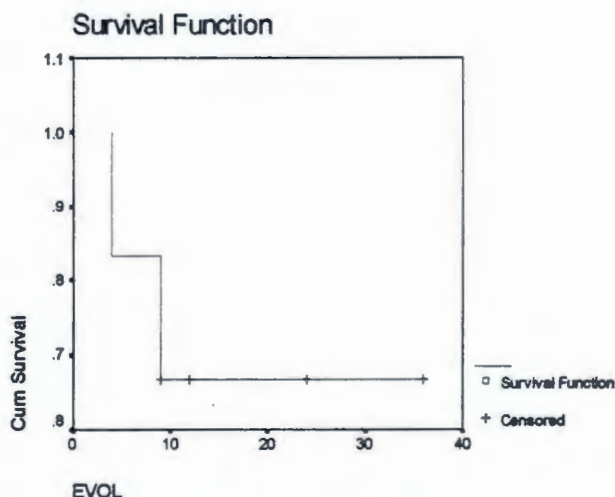


Fig 2. Curva de sobrevida libre de enfermedad

Observamos una sobrevida libre de enfermedad de 66% a 40 meses. Cuando revisamos de acuerdo a si el paciente tenía un antecedente de cirugía previa vs. aquellos que se operaban de primera intención encontramos:

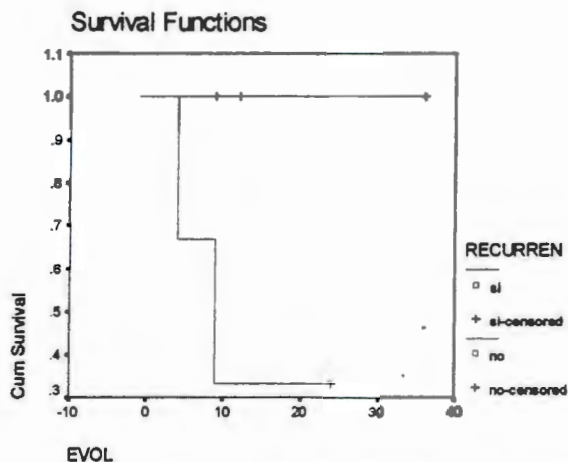


Fig. 3. Curva de sobrevida libre de enfermedad en pacientes operados previamente y no.

Aquí observamos que los pacientes no se habían operado previamente no presentan recidiva. En cambio los pacientes operados previamente presentan una sobrevida libre de la enfermedad de 33 % a 40 meses. Se comparan ambas graficas sin presentar una diferencia significativamente estadística.

Se revisaron las curvas de crecimiento de los pacientes, encontrando en los siete casos un retraso importante, sin que ninguno fuera candidato para sustituir con hormona de crecimiento.

10. Discusión.

Los tumores en el sistema nervioso central en la edad pediátrica es un problema que ha ido aumentando. La incidencia reportada es de 2 a 5 por 100,000 niños. Representa el segundo lugar dentro de las lesiones malignas de los niños, solo después de la leucemia. Es el tumor sólido más frecuente en los niños. Y se ha observado un incremento 2% en los últimos 20 años.

De la serie revisada en el Instituto Nacional de Pediatría por Dr. Marx y cols. Encontramos que ocupa el tercer lugar de los tumores del sistema nervioso central y segundo de los tumores del sistema nervioso central supratentoriales.

Revisando reportes recientes se ha demostrado hasta un 18% de recurrencia a 10 años después de una exéresis completa [8,9]; con una supervivencia de 55 a 95% y una supervivencia libre de enfermedad de 80% a cinco años ([3,10,11], pero con una amplia morbilidad. El uso de la bleomicina intraquística ha tenido resultados promisorios en pacientes con craneofaringioma cuya mayor porción es quística [7,12-19].

Al revisar las condiciones generales de nuestros pacientes encontramos que manejamos dos tipos de pacientes: aquellos quienes vienen con el diagnóstico reciente y sin tratamiento alguno, cuyo tumor es quístico; y aquellos pacientes quienes ya han sido operados y sometidos a radioterapia y que recidivan de manera quística.

Los pacientes tenían una media de edad de 9 años con una evolución de 11 meses en promedio. Su principal síntoma fue el cráneo hipertensivo y al momento de la exploración neurológica encontramos que ya había un déficit neurológico no detectado por el paciente: visual en un 54 %, así como una alteración discreta del eje hipotálamo hipófisis. Algunos pacientes presentan déficit de pares craneales o alteración motora. Este déficit era mayor en el grupo de pacientes que ya han sido operados, manifestado por el NIHSS de 3 y un mayor déficit para realizar las actividades de la vida diaria IK 70. Así como una mayor alteración endocrina. La cual no pudo demostrarse de manera estadística debido a la "n" tan pequeña.

La mayoría se le colocó el reservorio de Ommaya por vía estereotáctica, y se confirmaba la adecuada colocación del reservorio, dos semanas después por medio de una tomografía y aplicando medio de contraste al reservorio. En caso de ser adecuadamente colocado se comenzaba el tratamiento.

Una de las principales interrogantes es durante la aplicación de la bleomicina hasta cuando y que dosis emplear. El acuerdo en la literatura es guiarse por la deshidrogenasa láctica intratumoral, como índice de destrucción celular. Observamos durante el estudio que hay la tendencia de realizar un aumento de la deshidrogenasa para posteriormente disminuir hasta niveles de 1000, se presentaba en 5 de los 7 pacientes. Una de las preguntas era saber si este patrón de alguna manera nos podría indicar la adecuada administración y efectividad del tratamiento. Se analizó si la presencia de la curva

guardaba alguna relación ante la presencia u ausencia de la falla de tratamiento o con el grado de reducción del volumen de la lesión, siendo esto negativo.

Se revisaron otros factores como con que cantidad de dosis se presentaba el pico de DHL, cantidad de líquido drenado durante la administración de la bleomicina; y el volumen de la lesión sin presentar ninguna asociación con la efectividad del tratamiento. Hay que recordar con la n tan pequeña es difícil significativamente encontrar una asociación.

Se revisaron las imágenes posteriores al tratamiento encontrándose que había una reducción significativa de la lesión (Wilcoxon $z = -2.201$, $p = 0.028$). En promedio se redujo la lesión en un 62% mientras que en la literatura se reporta reducciones hasta de un 80% después del tratamiento con bleomicina.

Finalmente se reviso la evolución de los pacientes en el ámbito visual y neurológico, encontrándose que no hubo grandes deterioros; manteniendo estable los pacientes. Se encontró una progresión de deterioró en el estado endocrinológico independientemente del procedimiento y de la efectividad del tratamiento con bleomicina que podría corresponder a la historia natural del tumor.

Se realizaron las curvas de sobrevida encontramos una sobrevida libre de enfermedad de 66 % a 40 meses. Pero al estratificar los datos de acuerdo ha si habían tenido cirugía previa, encontramos que el grupo previamente operado presento nuevamente la recidiva. Sobrevida libre de enfermedad 33% a 40 meses. En cambio al grupo quístico sin cirugía previa continua actualmente sin presentar recidiva.

De los efectos secundarios encontramos transitorios como nausea, vomito y fiebre que se controlaron al modificar la dosis. Un paciente presentó un síndrome meníngeo el cual se asocio a una probable fuga de la bleomicina. Se suspendió momentáneamente el tratamiento permitiendo que se sellara por medio de la respuesta inflamatoria y de cicatrización y posteriormente se continuó el tratamiento.

El único caso que falleció se trata de una paciente femenina de 6 años conocida del Instituto Nacional Pediátrica desde los 4 años, por una lesión quística y sólida. Se somete a cirugía y posterior radioterapia. Recidiva la lesión al año por lo que se coloca el reservorio de Ommaya y se procede a colocar la bleomicina una dosis total de 65 ui. La paciente presentó al mes recidiva de la lesión, posterior alteraciones hipotalámicas y diencefálicas, pancreatitis y fallece.

Este caso nos habla de un tumor con un alto crecimiento celular y por lo que no llego a ser efectiva la bleomicina. Llegando a tener la lesión un volumen de hasta 160 cc. Salvo por este caso los demás pacientes continúan en el estudio bajo vigilancia.

Se revisaron el crecimiento en los 7 pacientes, y se observó un retraso en el crecimiento.

11. Conclusiones.

El tratamiento con bleomicina en pacientes de primera vez con tumor tipo quístico tiene una sobrevida libre de enfermedad alta (100 en 2 años). Pero se requieren más pacientes y un seguimiento a cinco años.

Los pacientes quienes ya han sido operados y presentan nuevamente recidiva de tipo quística pueden tener cierto beneficio con el uso de bleomicina, pero se debe tener en cuenta que si presentan una porción sólida pueden presentar nuevamente recidiva. La tasa de sobrevida a 6 meses es de 33%. Se requiere mayor número de pacientes con un seguimiento mayor.

No se ha encontrado algún factor durante la administración de la bleomicina que nos indique la adecuada administración y efectividad del tratamiento. Pero requiere continuarse con el estudio.

Se ha observado reducción hasta en un 60% del volumen de las lesiones quísticas con la administración de la bleomicina.

El estado neurológico preoperatorio y postoperatorio de los pacientes permanece muy similar después de la administración de la bleomicina. El estado endocrinológico se observa un deterioro gradual que puede corresponder a la historia natural del tumor.

La tasa de crecimiento en estos pacientes se ha visto detenida. Teniendo que considerarse la necesidad de aplicar hormona de crecimiento, el cual sería motivo para realizar otro tipo de estudio.

12. Recomendaciones

Se continuará con el estudio prospectivo por lo menos 5 años, aumentando la muestra procurando tener dos grupos de trabajo, aquellos pacientes a quienes se les había operado previamente y los de primera vez.

Se continuará llevando las curvas de DHL para analizar patrones. Y en los casos de falla al tratamiento se realizará exéresis quirúrgica y se continuará su seguimiento.

13. Cronograma

Etapa	Fecha
1. Investigación del Marco Teórico	Septiembre 2005 a Marzo de 2006
2. Administración de la bleomicina	Inicia En Noviembre 2005 Finalizará en octubre del 2010
3. Se realizaran cortes transversales anuales	
4. Análisis de datos	Noviembre y diciembre del 2010

Fecha de inicio: Noviembre del 2005

Fecha de término: Octubre del 2010

14. RECURSOS CON QUE SE CUENTA:

Humanos: Todo paciente candidato a colocación de reservorio de Ommaya que ingrese a la División de Neurocirugía

Físicos: La división de Neurocirugía
División de Neuroimagen

Materiales: Reservorio de Ommaya y Bleomicina,
Ambos costeados por el paciente

FORMATO DE CONSENTIMIENTO

Nombre del estudio	Tratamiento con bleomicina por medio de reservorio de Ommaya en craneofaringioma quísticos de pacientes pediátricos. Experiencia del Instituto Nacional de Pediatría.
Protocolo No.	
Responsable de Estudio	Dr. Alfonso Marx Bracho
Teléfono:	10840900 ext. 1269 y 1254

Se invita a su hijo (a) a participar en un estudio de investigación. Esta carta de consentimiento tiene información que le ayudará a decidir si desea que su hijo (a) participe en el mismo. Tómese el tiempo que necesite; lea cuidadosamente este formato y haga las preguntas que tenga al médico o personal del estudio.

Acerca de este estudio

El propósito de este estudio es valorar que tan efectiva es el tratamiento con bleomicina al aplicarlo dentro del tumor por medio de un reservorio de Ommaya a niños y ver su evolución durante cinco años en la consulta externa.

Pueden existir razones por las que su hijo(a) no se le permitirá participar en este estudio. Algunas de ellas son: Presentar un estado neurológico pobre
Tener antecedentes de reacción alérgicas a bleomicina

El médico o personal del estudio discutirá estos puntos con usted, así como cualquier otra razón por la cual probablemente su hijo (a) no pueda participar en el estudio.

Aproximadamente se pretende incluir 25 niños en el estudio.

Su hijo(a) permanecerá en el estudio hasta que el médico responsable, tome la decisión de darlo de alta o admitirlo (a) en el hospital o clínica para un tratamiento adicional. El médico o personal del estudio lo llamará aproximadamente luego de 14 días contando a partir del alta de su hijo (a), para pregunta cómo se siente su hijo (a).

¿Qué se le pedirá a mi hijo(a) que haga?

Si su hijo(a) participa en el estudio, deberá hacer lo siguiente:

Su hijo(a) ingresará al Servicio de Neurocirugía donde se realizará laboratorios preoperatorios, valoración por parte de los servicios de oftalmología y endocrinología. Se someterá a cirugía colocando el reservorio de Ommaya, procedimiento que puede realizarse por vía estereotáctica o por cirugía abierta, con una duración de 3 a 5 hrs. Requerirá monitoreo invasivo y al terminar la cirugía un espacio en la terapia intensiva.

Teniendo como probables complicaciones: hemorragia, infección, alteración neurológica y las que conlleva el uso de anestesia general. Complicaciones que se presentan en la mayoría de los procedimientos quirúrgicos de neurocirugía.

Una vez colocado el reservorio se valorará el postoperatorio aproximadamente de 3 a 5 días y se dará alta. A las dos semanas se realizará un estudio de tomografía con medio de contraste en el reservorio de Ommaya y descartando la presencia de fugas. Se procederá a realizar la aplicación de la bleomicina, cada tercer día, realizándose el procedimiento de manera ambulatoria en el servicio de Neurocirugía. Se continuará su seguimiento en la consulta externa mediante tomografías y exploración neurológica; durante cinco años.

Adicionalmente, su hijo (a) recibirá el tratamiento establecido para el craneofaringioma quístico. Este tratamiento puede incluir uno o más medicamentos, según lo determine el médico del estudio. El médico o personal del estudio discutirá con usted los riesgos asociados con estos medicamentos.

¿Qué sucederá durante las visitas del estudio?

Cuando su hijo (a) acuda a sus visitas del estudio, el médico o el personal del estudio realizarán el siguiente procedimiento:

Se aplicará la bleomicina al reservorio previa asepsia y antisepsia, con una aguja número 22, se drena aproximadamente 5 cc y posteriormente se aplicará la bleomicina a la dosis de 7 ui/msc². Se aplicará el manejo hasta que:

4. No se aspire líquido del reservorio de Ommaya
5. El color del líquido sea incoloro
6. Cuando la deshidrogenasa láctica disminuya a menos de 1000.

Se considerará que el tratamiento fue fallido:

- En caso de que el paciente presente reacciones adversas que impida continuar con el tratamiento con bleomicina,
- No hay una disminución del quiste
- Presenta recurrencia clínica o radiológica

En caso de falla del tratamiento, se ofrecerá la opción quirúrgica.

Posteriormente su hijo(a) se revisará en la consulta cada 3 meses durante el primer año con la exploración neurológica y tomografía. Al segundo año cada 6 meses, y posteriormente se seguirá anual.

Algunas de estas pruebas se usarán para determinar si el medicamento está surgiendo efecto, mientras que otras pruebas se utilizarán para vigilar la salud de su hijo (a).

¿Qué efecto podría ocasionar estas pruebas en su hijo (a)?

Probablemente su hijo (a) siente malestar durante algunas de estas pruebas y también puede estar expuesto a riesgo. Posterior a la aplicación de la Bleomicina se realizará

estudios como tomografía axial computada, la cual puede ser bajo sedación y con medio de contraste. Entre las complicaciones tenemos las propias de la anestesia y respuesta alérgica al medio de contraste.

Acerca de (de los) Medicamentos de Estudio

La Bleomicina está aprobada para el uso como quimioterapia. En el caso del tratamiento del craneofaringioma ha habido varios estudios en la literatura y se emplea en varios centros neuroquirúrgicos. El tratamiento de la Bleomicina para el craneofaringioma quístico es una opción actual, además de la cirugía.

¿Qué efectos secundarios podría causar el/los medicamento (s) del estudio?

Los eventos secundarios de Bleomicina son usualmente leves y, por lo general, no hicieron que los pacientes dejen de tomar su medicina.

Se han reportado con cierta frecuencia vómitos, náuseas, fiebre, anorexia y alopecia, en algunos casos reacciones alérgicas. En los casos de craneofaringioma tratados con bleomicina intraquística, no se ha reportado toxicidad sistémica. La mayoría incluye fiebre transitoria, cefalea, náusea ocasional y vómito que ocurre en las primeras 24 hrs. seguidos de la administración de bleomicina.

Raras veces, los pacientes han presentado una condición que incluye ciertos síntomas que no desaparecen o que empeoran. **Usted debe informar inmediatamente a su médico si su hijo (a) experimenta uno o más de los siguientes síntomas:** Cefalea, náusea, vómito, fiebre y signos de rigidez de nuca.

Estos no son todos los posibles efectos secundarios de Bleomicina. Para obtener mayor información, consulte a su médico. Converse con su médico si considera que usted presenta efectos secundarios por tomar Bleomicina.

Se ha informado acerca de otros eventos secundarios menos comunes. El médico o personal del estudio los discutirán con usted.

Probablemente existan otros eventos secundarios o riesgos que actualmente se desconocen.

Se le comunicará oportunamente cualquier nueva información significativa que se produzca y que pueda afectar su decisión de que su hijo(a) continúe participando en este estudio.

Información Adicional que Necesita Saber

¿Qué beneficio se podría esperar por participar en el estudio?

El uso de la bleomicina intraquística en el craneofaringioma es un tratamiento que se ha empleado desde 1985 en varios centros en el mundo, en caso de su hijo(a) podría el

evitarle tener que ser operado con todos los riesgos que esto conlleva: alteraciones visuales, neurológicas y endocrinas.

En caso de que la bleomicina no surtiera efecto entonces se le ofrecería la opción quirúrgica.

Si el medicamento surte efecto, su hijo(a) puede obtener algún beneficio. Si el medicamento no surte efecto, probablemente no obtendrá beneficios. La información obtenida del estudio puede ayudar a otras personas en el futuro.

¿Cuáles son mis opciones si mi hijo (a) coparticipa en el estudio?

Su hijo(a) tendrá una opción no tan invasiva ni asociada a tanto complicaciones y secuelas como la cirugía de decidirse al tratamiento de la bleomicina. En caso de fallar dicho tratamiento se ofrecerá el acto quirúrgico.

El médico del estudio puede discutir con usted estas opciones.

¿De qué manera se protegerá la privacidad de mi hijo(a)?

Si usted decide participar en este estudio, el médico y el equipo de investigación del estudio utilizarán la información de la salud de su hijo(a) para realizar el presente estudio. Esta información puede incluir el nombre, dirección, número de teléfono, historia médica e información de su hijo(a) recopilada en sus visitas del estudio. Esta información sobre la salud puede ser obtenida de su médico de cabecera u otros profesionales de la salud.

En este estudio, el equipo de investigación compartirá la información sobre la salud de su hijo(a) con agencias de gobierno y comités de ética que supervisan la investigación. Esta información puede incluir las iniciales de su hijo(a), su fecha de nacimiento y las fechas de las visitas del estudio

Usted puede retirar su permiso para usar y compartir la información sobre la salud de su hijo(a), en cualquier momento, solicitándolo por escrito al médico del estudio. En caso que usted procediera de esta manera, su hijo(a) no podrá permanecer en este estudio. Después de esa fecha, no se recopilará nueva información sobre la salud de su hijo(a) que lo pudiera identificar. Sin embargo, la información sobre la salud de su hijo(a) que se reunió anteriormente podrá seguir siendo utilizada y proporcionada a terceros, tal como se describe en el presente formato.

Cuando el estudio concluya, usted puede escribirle al médico del estudio para solicitarle ver la información sobre la salud de su hijo(a) que se recopiló durante el estudio.

¿Se me pagará?

Usted no recibirá pago alguno por participar en este estudio.

¿Hay algún costo involucrado con el estudio?

Tendrá que comprar el medicamento de estudio y absorber los gastos de los procedimientos, exámenes de laboratorio y gabinete descritos en el protocolo, así como los costos de las consultas médicas a las que tenga que acudir indicadas en este estudio.

El costo del medicamento es de 200 pesos por frasco siendo proveído por el la Sociedad de damas voluntarias, el tratamiento depende de cada paciente pero no se utilizaría mas de 10 frascos (dosis máxima).

También debe ser costeado el procedimiento quirúrgico para la colocación del reservorio de Ommaya y la estancia hospitalaria. Así como las tomografías y laboratorios como perfil hormonal, los cuales forman parte del seguimiento normal de un paciente con el diagnóstico de su hijo (a) durante su valoración en la consulta externa.

La aplicación de la bleomicina de manera ambulatoria no tendrá costo alguno.

¿A quién debo llamar si tengo preguntas acerca del tratamiento con Bleomicina?

Al Dr. Alfonso Marx, o en su ausencia cualquier de los médico que integran el servicio de Neurocirugía pediátrica. Localizándose las 24 hrs en el servicio de Neurocirugía al teléfono 10840900 ext. 1269 y 1254

Al firmar a continuación, acepto que:

- He leído este formato de consentimiento.
- He tenido la oportunidad de hacer preguntas y éstas han sido contestadas.
- Entiendo que la participación en este estudio es voluntaria.
- Doy permiso para que se use y comparta la información sobre la salud de mi hijo, tal como se describe en este formato.
- Puedo elegir que mi hijo(a) no participe en el estudio o que lo abandone en cualquier momento, comunicándose al médico del estudio. Mi hijo(a) no será sancionado ni perderá ningún beneficio que, de otra manera, le corresponde.
- Es probable que mi hijo(a) tenga que abandonar el estudio sin mi consentimiento en caso de requerir otro tratamiento, si no sigue el plan de estudio, si sufre alguna lesión relacionada con el estudio o por cualquier otra razón.
- Si abandono el estudio por cualquier motivo, el médico del estudio puede solicitar realizar a mi hijo(a) a ciertas pruebas de final del estudio.

Recibiré una copia firmada de este formato de consentimiento

Nombre del Voluntario en Letra de
Imprenta (o del Representante del
Voluntario Legalmente Autorizado)

Firma

Fecha

Firma y Nombre de la Madre

Fecha

Firma y Nombre del Padre

Fecha

Nombre en Letra de Imprenta de la Persona
que Realiza la Revisión del Consentimiento

Firma

Fecha

Nombre del Testigo _____

Dirección: _____

Relación que tiene con el paciente _____

Firma: _____

Fecha: _____

Nombre del Testigo _____

Dirección: _____

Relación que tiene con el paciente _____

Firma: _____

Fecha: _____

Recibí copia de este consentimiento (Firma y Fecha)

INFORMACIÓN Y ASENTIMIENTO PARA PARTICIPAR EN UN ESTUDIO DE INVESTIGACIÓN

(Recomendado para niños de 7 a 17 años)

Nombre del estudio	Tratamiento con bleomicina por medio de reservorio de Ommaya en craneofaringioma quísticos de pacientes pediátricos. Experiencia del Instituto Nacional de Pediatría.
Protocolo No.	
Responsable de Estudio	Dr. Alfonso Marhx Bracho
Teléfono:	10840900 ext. 1269 y 1254

¿POR QUÉ ESTOY AQUÍ?

Te han pedido que participes en un estudio de investigación. Este estudio está intentando conocer más sobre un medicamento llamado Bleomicina

Las personas que están haciendo este estudio quieren saber cómo actúa este medicamento en los niños que presentan la misma enfermedad que tu, craneofaringioma. Normalmente se operaría buscando su retiro por completo, pero esta la opción de aplicar este medicamento y que disminuya el tamaño.

¿POR QUÉ ESTÁN HACIENDO ESTE ESTUDIO?

Las personas que están haciendo este estudio quieren ver si este medicamento puede ayudar a los niños como tú que tienen el craneofaringioma tipo quístico. Ya se han realizado estudios en adultos y niños, pero los investigadores no está seguros de como es la evolución de los niños posterior al tratamiento a lo largo de cinco años.

¿QUÉ ME PASARÁ SI PARTICIPO?

Si quieres participar en este estudio, esto es lo que va a pasar:

- Ingresarás al Servicio de Neurocirugía donde se realizará laboratorios preoperatorios.
- Serás valorado por parte de los servicios de oftalmología y endocrinología.
- En quirófano se colocara el reservorio de Ommaya,(un catéter que va al interior del tumor y comunica con un globo debajo de tu piel)
- Se realizará una tomografía de control para verificar que no haya fugas
- Posteriormente como paciente ambulatorio se aplicara la bleomicina al reservorio, dos veces por semana por aproximadamente 6 semanas.

Esto es lo que pasará cuando visites el consultorio médico:

- Se te revisará neurológicamente
- Se realizara tomografías simples y contrastadas. Para lo cual se te sedará, se te picara el brazo para pasar medicamentos.

¿QUÉ TENGO QUE HACER?

Permitir la cirugía y posteriormente durante las aplicaciones de bleomicina en piso de Neurocirugía, se te pedirá que te acuestes, se te realizará limpieza de tu cabeza, y posteriormente con una aguja pequeña se drenará líquido y se aplicará el medicamento. Esto se realizará una vez cada tercer día.

Tienes que venir a ver al médico del estudio cuando te lo digan, y debes decirle al médico o la enfermera si no te sientes bien o crees que algo va mal. También les tienes que decir si estás tomando algún otro medicamento.

¿ME CAUSARÁ ALGÚN DAÑO EL ESTUDIO?

El medicamento del estudio puede que duela al cabeza, la garganta, revolverte el estómago o vomitar.

Sentirás el piquete de la aguja para la aplicación del medicamento como un escozor o pellizco. Sólo duele cuando se pone la aguja, no cuando se aplica el medicamento ni cuando se saca la aguja.

Cuando te hagan la tomografía axial computada se te dará un piquete en el brazo para la aplicación de medicamentos y se te pedirá que te acuestes en un cuarto frío donde se te realizara una placa, las cuales no te dolerán, solo debes de estar sin moverte por unos minutos.

Si te sientes enfermo o piensas que te está sucediendo algo malo, díselo al médico o a la enfermera del estudio inmediatamente.

¿ME MEJORARÉ SI PARTICIPO EN EL ESTUDIO?

Es posible que te mejores o no te mejores con este estudio. Al participar en el estudio, puedes ayudar a los médicos a entender cómo pueden ayudar a otros niños con problemas como el tuyo

De funcionar el tratamiento es posible evitar una cirugía mayor buscando la resección completa y la cual conlleva más riesgos.

¿TIENEN QUE PAGAR MIS PADRES PARA QUE YO ESTÉ EN EL ESTUDIO?

Tus papás tendrán que comprar el medicamento de estudio y absorber los gastos de los procedimientos, exámenes de laboratorio y gabinete descritos en el protocolo, así

como los costos de las consultas médicas a las que tengas que acudir indicadas en este estudio.

El costo del medicamento es de 200 pesos por frasco siendo proveído por el la Sociedad de damas voluntarias, el tratamiento depende de cada paciente pero no se utilizaría mas de 10 frascos (dosis máxima).

También deben costear el procedimiento quirúrgico para la colocación del reservorio de Ommaya y la estancia hospitalaria. Así como las tomografías y laboratorios como perfil hormonal, los cuales forman parte del seguimiento normal de un paciente con tu diagnóstico durante su valoración en la consulta externa.

La aplicación de la bleomicina de manera ambulatoria no tendrá costo alguno.

¿QUÉ PASA SI TENGO ALGUNA PREGUNTA?

Puedes hacerle preguntas al médico o a la enfermera del estudio en cualquier momento. Lo puedes hacer ahora mismo o en cualquier otro momento. Si necesitas llamar al médico del estudio o a la enfermera par hacerles una pregunta, debes llamar al número de teléfono que aparece en la primera página de este documento, que estará disponible las 24 hrs.

¿TENGO ALGUNA OBLIGACIÓN DE ESTAR EN ESTE ESTUDIO?

No tienes ninguna obligación de estar en este estudio si no lo deseas. Nadie se enojará contigo si no deseas participar en el estudio. Tu médico te seguirá atendiendo, aunque no participes. También puedes decir que si ahora y luego decir que no si más adelante no deseas continuar. No hay ningún problema si deseas cambiar de opinión, es totalmente tu decisión.

ASENTIMIENTO DEL NIÑO

Me han explicado este estudio. He hecho todas las preguntas que tenía y me las han contestado. Puedo hacer preguntas en cualquier momento y puedo irme del estudio en cualquier momento si quiero.

Recibiré una copia de este formulario de asentimiento.

Ahora que creo que entiendo el estudio y lo que significa, he decidido lo siguiente:

_____ Sí, quiero estar en el estudio.

_____ NO, quiero estar en el estudio.

Nombre del participante en letras de imprenta

Firma del participante (Asentimiento del niño-

Fecha

participantes de 7 a 11 años)

Fecha de nacimiento y edad del participante

Nombre de la madre del participante en letras de imprenta

Firma de la madre del participante

Fecha

Nombre del Padre del participante en letras de imprenta

Firma del Padre del participante

Fecha

En caso de que sea imposible obtener la firma de uno de los padres:

Nombre del padre, madre o tutor del participante en letras de imprenta, certificando que el otro padre no puede firmar.

Firma del padre o tutor del participante

Fecha

PERSONAL DEL ESTUDIO

Nombre en letras de imprenta de la persona que obtiene el asentimiento.

Firma de la persona que obtiene el asentimiento.

Fecha

DECLARACIÓN DE LOS TESTIGOS IMPARCIALES

Se le ha explicado al participante, al padre o al tutor legal del participante, toda la información de este asentimiento.

Nombre en letras de imprenta del primer testigo imparcial

Firma del primer testigo imparcial

Fecha

Relación con el paciente

Teléfono y Dirección del primer Testigo imparcial

Nombre en letras de imprenta del segundo testigo imparcial

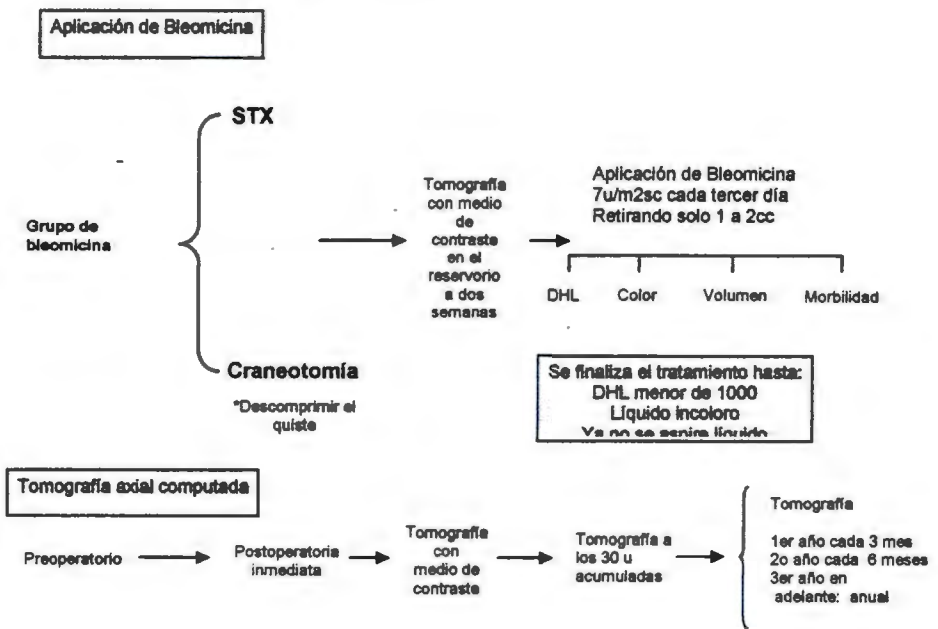
Firma del segundo testigo imparcial

Fecha

Relación con el paciente

Teléfono y Dirección del segundo Testigo imparcial

Anexo I. Diagrama de como aplicar la bleomicina



Hoja de vaciamiento de datos

Nombre: _____

Registro: _____ Edad: _____

Sexo: _____

I. Datos Preoperatorios

Evolución: _____ ()

(Meses)

Síntoma

principal: _____ ()

1. Cráneo hipertensivo

2. Alteraciones visuales

3. Retardo en el crecimiento

4. Alteraciones endocrinas

5. Otras. Describir: _____

Exploración.

Visuales: _____ ()

1. sin alteración visual

2. Pérdida de agudeza visual

5. Campos visuales

6. Amaurosis

Endocrinología

	Si	No
Endocrinopatía		
Diabetes insípida		
Déficit de corticosteroides		
Hipotiroidismo		
Deficiencia de Gonadotropina		
Hiperprolactinemia (efecto de compresión de tallo)		
Déficit de hormona de crecimiento		

* En caso de déficit de hormona de crecimiento: decir si fue mas menos o mas de 6 meses: _____

*Otras alteraciones a la exploración neurológica: _____

Índice Karnofsky: _____ ()

100 Normal

90 Enfermedad compatible con una actividad normal

80 Enfermedad que dificulta la actividad habitual

70 Capacidad de auto-cuidado

60 Necesidad ocasional de ayuda

50 Necesita de ayuda en tiempo parcial

40 Necesita de ayuda de tiempo completo; se levanta solo

30 Necesita ser hospitalizado

20 Postrado

10 Estado Premórtem

0 Muerto

El paciente se encuentra en edad escolar

(s/n): _____ ()

¿Va actualmente a la escuela? _____ ()

Imagen Radiológica

Tamaño:	
a) Volumen pi/6 x (X,Y,Z)	
b) Diámetro mayor	
Localización:	
1. Supraselar	
2. Supra e infraselar	
Composición	
1. Quiste	
2. Mixta: Quística y sólida	
3. Sólida	
Quiasma:	
1. Prefijado	
2. normofijado	
3. Postfijado	
Calcificación	
1. Si 2. No	
Hidrocefalia	
1. Si 2.No	

Tratamientos previos:

Quirúrgico. Grado de exéresis: 1. Total 2. Subtotal 3. Parcial. 4. Biopsia	
Radioterapia: S/N Dosis total Tiempo después de la cirugía	
Uso de bleomicina s/n Dosis total. Anotaciones.	
Radio cirugía S/N Dosis total Tiempo después de la cirugía	

Número de procedimientos:

Recurrencia y a cuanto tiempo:

Anotaciones:

II. Tratamiento con bleomicina

Cirugía

Colocación de reservorio de Ommaya

Procedimiento: STX ()

Craneotomía ()

Anotaciones:

Volumen de líquido drenado: ()

Color del líquido +/- ()

Deshidrogenada láctica ()

Complicaciones:

Estudio de control topográfico inmediato:

Dimensiones: volumen ()

Diámetro mayor ()

Complicaciones: _____

Histopatológico: _____

18. Bibliografia

1. Ullrich NJ, Scott RM, Scott LP. Long-Term Effects on Hypothalamic Function. *The Neurologist* 2005;11:55-60
2. Rusell DS, Rubinstein LJ. Pathology of Tumours of the Nervous System. Baltimore: Williams and Wilkins:1989:695-702
3. Fisher EG, Jenab J, Goldthwaite PT, Tihan T, Wharam MD, Foer DR, Burger PC. Outcomes and failure patterns in childhood craniopharyngiomas. *Childs Nerv Syst* 1998; 14:558-563
4. Hoffman HJ, Kestle JR. Craniopharyngiomas. In: Cheek WR, ed. *Pediatric Neurosurgery: Surgery of the Developing Nervous System*. 3rd ed. Philadelphia: Saunders; 1994:418-428
5. Rajan B, Ashley S, Gorman C, et al. Craniopharyngioma-long-term results following limited surgery and radiotherapy. *Radiother Oncol*. 1993;26:1-10.
6. Ullrich NJ, Scott M, Pomeroy SL. Craniopharyngioma Therapy. Long-term effects of hypothalamic Function. *The Neurologist* 2005;1(11):55-60
7. Savas A, Arasil E, Batay F, Selcuki M, Kanpolat Y. Intracavitary chemotherapy of polycystic craniopharyngioma with bleomycin. *Acta Neurochir (wien)*1999; 141: 547-549
8. Fahlbusch R, Honegger J, Paulus W, Huk W, Buchfelder M. Surgical treatment of craniopharyngiomas: Experience with 168 patients. *J Neurosurg* 1999; 90: 237-250.
9. Duff JM, Meyer FB, Ilstrup DM, Laws ER Jr, Schleck CD, Scheithauer BW. Long-term outcomes for surgically resected craniopharyngiomas. *Neurosurgery* 46:291-305,2000
10. Fischer EG, Welch K, Shillito J, et al. Craniopharyngiomas in children: long-term effects of conservative surgical procedures combined with radiation therapy. *J Neurosurg*. 1990;73:534-540.
11. Isaac MA, Hahn SS, Kim JA, Bogart JA, Chung CT. Management of craniopharyngioma. *Cancer J* 2001; 7:516-520.
12. Broggi G, Giorgi C, Franzini A, Servello D, Solero CL. Preliminary results of intracavitary treatment of craniopharyngioma with bleomycin. *J Neurosurg Sci* 1989;33:145-8
13. Broggi G, Giorgi C, Franzini A, et al. Therapeutic contribution of intracavitary bleomycin administration in cystic craniopharyngioma, in Broggi G(ed): *Craniopharyngioma. Surgical treatment*. Milan: Springer-Verlag, 1995:113-119
14. Cavalheiro S, Sparapani FV, Franco JO, da Silva MC, Braga Fm: Use of bleomycin in intratumoral chemotherapy for cystic craniopharyngioma: Case report. *J Neurosurg* 1996; 84:124-126.
15. Choux M, Lena G Gnitoni L: Le craniopharyngiome de l'enfant. *Neurochirurgie* 1991; 37 [suppl 1]:1-174
16. Hader WJ, Steinbok P, Hukin J, Fryer C: Intratumoral therapy with bleomycin for cystic craniopharyngiomas in children. *Pediatr Neurosurg* 2000; 33:211-218.
17. Haisa T, Ueki K, Yoshida S: toxic effects of bleomycin on the hypothalamus following its administration into a cystic craniopharyngioma. *BJNS* 1994; 8: 747-750

18. Henández J, Morel C, González A, García S Hernández M, Zarate A. Uso de la bleomicina mediante un reservorio local en pacientes con craneofaringiomas quísticos. *Med Int Mex* 2002; 18(6):273-7
19. Jiang R, Liu Z, Zhu C. Preliminary exploration of the clinical effect of bleomycin on craniopharyngiomas. *Stereotact Funct Neurosurg* 2002; 78:84-94.
20. Lena G, Paz Paredes A, Scavarda D, Giusiano B. Craniopharyngioma in children: Marseille experience. *Childs Nerv Syst*. 2005 Aug 21 (8-9): 778 -784
21. Morantz RA, Kimler BF, Vats TS, Henderson SD. Bleomycin and brain tumors: A review. *J Neurooncol* 1983;1:249-255
22. Mottolèse C, Stan H, Hermier M, Berlier P, Covert J, Frappaz D, Lappras C. Intracystic chemotherapy with bleomycin in the treatment of craniopharyngiomas. *Childs Nerv Syst* 2001; 17(12):724-30
23. Nakazawa s, Ohwaki K, Shimura T, Itoh y, Yajima K. A new treatment of malignant brain tumor. Local injection of bleomycin (in Japanese). *No Shinkei Geka* 1981; 9:1487-1493
24. Park D, Park JY, Kim JH, Chung YG, Lee HK, Lee KC, Suh JK. Outcome of postoperative intratumoral bleomycin injection for cystic craniopharyngioma. *J Korean Med Sci* 2002; 17: 254-9
25. Savas A, Erdem A, Tun K, Kanpolat Y. Fatal toxic effect of bleomycin on brain tissue alter intracystic chemotherapy for a craniopharyngioma: Case report. *Neurosurgery* 2000; 46:213-217.
26. Sagoh M, Murakami H, Hirose Y, Mayanagi K. Oclusive cerebrovasculopathy alter internal radiation and bleomycin therapy for craniopharyngioma- Case report. *Neurol Med Chir* 1997; 37: 920-923
27. Simpson AB, Paul J, Graham J, Kaye SB. Fatal bleomycin pulmonary toxicity in the west of Scotland 1991-1995: a review of patients with germ cell tumors. *Br J Cancer* 1998; 78:1061-1066
28. Spaziante R, de Divitiis E. Drainage technique for cystic craniopharyngiomas. *Neurosurgery* 1997;7:183-208
29. Takahashi H, Nakazawa S, Shimura T. Evaluation of postoperative intratumoral injection of bleomycin for craniopharyngioma in children. *J Neurosurg* 1985; 62:120-127.
30. Takahashi H, Yamaguchi F, Teramoto A. Long-term outcome and reconsideration of intracystic chemotherapy wit bleomycin for craniopharyngioma in children. *Childs Nerv Syst* 2005; 21: 701-704
31. Van de Berge JH, Blaauw G, Breeman WA, Rahmy A, Wijngaarde R. Intracavitary brachytherapy of cystic craniopharyngiomas. *J Neurosurg* 1992; 77: 545-550.
32. Zanon N Bleomycin treatment of cystic craniopharyngioma. In: Choux M, Di Rocco C, Hockley A, Walker M (eds) *Pediatric neurosurgery*. Churchill Livingstone, Edinburg
33. Yasargil M, Curcic M, Kis M, Siegenthaler G, Teddy O, Roth P. Total removal of craniopharyngioma. Approaches and long-term results in 144 patients. *J Neurosurg* 1990;73:3-11
34. Honegger J, Buchfelder M, Fahlbusch R: Surgical treatment of craniopharyngiomas: Endocrinological results. *J Neurosurg* 1999; 90:251-257.

35. Hetelekidis S, Barnes PD, Tao ML, Fischer EG, Schneider L, Scott RM, Tarbell NJ. 20-year experience in childhood craniopharyngioma. *Int J Radiat Oncol Biol Phys* 1993; 27:189-195
36. Kalapurakal JA, Goldman S, Hsieh YC, Tomita T, Marymont MH. Clinical outcome in children with recurrent craniopharyngioma after primary surgery. *Cancer J* 2000; 6:388-393.
37. Elwatidy SM, Jamjoom ZA, Jamjoom AB, Yakoub AO. Craniopharyngioma. Analysis of factors that affect the outcome. *Saudi Medical Journal* 2002; 23 (1): 34-38
38. Sosa IJ, Krieger M D Mc Comb G. Craniopharyngiomas of childhood: the CHLA experience. *Childs Nerv Syst* 2005; 21(8-9): 785-9
39. Wang KC, Kim SK, Choie G, Chi JG, Cho BK. Growth patterns of craniopharyngioma in children: Role of the diaphragm sellae and its surgical implication. *Surg Neurol* 2002; 57: 25-33.
40. Weiss M, Sutton L, Marcial V, et al. The role of radiation therapy in the management of childhood craniopharyngioma. *Int J Radiat Oncol Biol Phys.* 1989; 17:1313–1321.
41. Tomita T, Bowman RM. Craniopharyngiomas in children: surgical experience at Children s Memorial Hospital. *Childs Nerv Syst* 2005; 21(8-9):669-78.
42. Zuccaro G. Radical resection of craniopharyngioma. *Childs Nerv. Syst.*2005; 21(8-9):679-90
43. Kalapurakal JA, Goldman S, Hsieh YC, Tomita T, Marymont MH. Clinical outcome in children with recurrent craniopharyngioma after primary surgery. *Cancer J* 2000; 6:388-393.
44. Kalapurakal J.A. Radiation therapy in the management of pediatric craniopharyngiomas—a review. *Childs Nerv Syst* 2005; 21 (8-9): 808-16
45. Clopper R, Meyer WJ, Udvarhely GB, Honey J, Aarabi B, Hulvihill JJ, Piasio M. Post surgical IQ and behavioral data on twenty patients with a history of childhood craniopharyngioma. *Psychoneuroendocrinology* 1977; 2:365-372
46. Galatzer A, Nofar E, Beith- Halachhi N, Aran O, Shalit M, Roitman A, Laron Z. Intellectual and psychosocial functions of children, adolescents and young Adults before and after operation for craniopharyngioma. *Child Care Health Dev* 1981; 7:307-316
47. De Vile CJ, Grant DB, Kendall BE, Neville BGR, Stanhope R, Watkins KE, Hayward RD. Management of childhood craniopharyngioma: can the morbidity of radical surgery be predicted? *J Neurosurg* 1996; 85:73-81.
48. Carpentieri SC, Waber DP, Scott RM, et al. Memory deficits among children with craniopharyngioma. *Neurosurgery.* 2001;49 : 1053–1058.
49. Ono N, Kohga H, Zama A, Inoue HK, Tamura M: A comparison of children with suprasellar germ cell tumors and craniopharyngiomas: Final height, weight, endocrine and visual sequelae after treatment. *Surg Neurol* 1996; 46:370-377
50. Van Effenterre R, Boch AL. Craniopharyngiomes de l'adulte et de l'enfant. Etude d'une s'erie chirurgicale de 106 cas consécutifs. *Neurochirurgie* 1997; 43:187-211
51. Shapiro K. Till K. Grant DN. Craniopharyngiomas in childhood: a rational approach to treatment. *J Neurosurg* 50:617-623

52. Abe T, Ludecke DK. Transnasal surgery for infradiaphragma craniopharyngioma in pediatric patients. *Neurosurgery* 1999; 44:957-966.
53. Jenkins JS, Gilbert CJ, Ang V. Hypothalamic-pituitary dysfunction in patients with craniopharyngioma. *J Clin Endocrinol Metab.* 1976;43:394-399.
54. Thomsett MJ, Conte FA, Kaplan SC, et al. Endocrine and neurologic outcome in childhood craniopharyngioma: review of effect of treatment in 42 patients. *J Pediatr.* 1980; 97:728-735.
55. Habrand JL, Ganry O, Couanet D, Rouxel V, Levy-Piedbois C, Pierre-Kahn A, Califa C. The role of radiation therapy in the management of craniopharyngioma: A 25-year experience and review of the literatura. *Int J Radial Oncol Biol Phys* 1999; 44:255-263.
56. Khafaga Y, Jenkin D, Kanaan I, Hassounah M, Al Shabanah M, Gray A: Craniopharyngioma in children. *Int J Radiat Oncol Biol Phys* 1998; 42:601-606.
57. Kim SK, Wang KC, Shin SH, Choe G, Chi JG, Cho BK: Radical excision of pediatric craniopharyngioma: Recurrence pattern and prognostic factors. *Child Nerv Syst* 2001 17:531-537.
58. Seung-Ki K, Kyu-Chang W, Sang-Hoon S. Gheeyoung C, Je G. C, Byung-Kyu C. Radical excision of pediatric craniopharyngioma: recurrence pattern and prognostic factors *Child's Nerv Syst* 2001; 17:531-536
59. Caldarelli NM, di Rocco C, Papacci F, Colosimo CJR. Management of recurrent craniopharyngioma. *Acta Neurochir (Wien)* 1980; 140:447-454.
60. Regine WF, Mohiuddin M, Kramer S. Long term results of pediatric and adult craniopharyngiomas treated with combined surgery and radiation. Report of 92 cases. *Radiother Oncol* 1993; 27: 13-21
61. Chiou SM, Lunsford LD, Niranjana A, Kondziolka D, Flickinger JC. Stereotactic radiosurgery of residual or recurrent craniopharyngioma, after surgery, with or without radiation therapy. *Neuro-oncol* 2001; 3:159-166.
62. Chung WY, Pan DH, Shiao CY, Guo WY, Wang LW. Gamma knife radiosurgery for craniopharyngiomas. *J Neurosurg* 2000; 93[Suppl 3]:47-56.
63. Lunsford LD, Pollock BE, Kondziolka DS, Levine G, Flickinger JC. Stereotactic options in the management of craniopharyngioma. *Pediatr Neurosurg* 1994; 21[suppl 1]:90-97.
64. Hasegawa T, Kondziolka D, Hadjipanayis C G, Lunsford LD: Management of cystic craniopharyngiomas with phosphorus-32 intracavitary irradiation. *Neurosurgery* 2004; 54:813-822
65. Pollock BE, Lunsford LD, Kondziolka D, Levine G, Flickinger JC. Stereotactic intracavitary irradiation for cystic craniopharyngioma: Current technique and long-term results. *Int J Radiol Oncol Biol Phys* 1995; 33:437-446.
66. Voges J, Sturm V, Lehrke R, Treuer H, Gauss C, Berthold F. Cystic craniopharyngioma: Long-term results after intracavitary irradiation with stereotactically applied colloidal B-emitting radioactive sources. *Neurosurgery* 1997; 40:263-270
67. Umezawa H, Maeda K, Takeuchi Y, Okami Y. New antibiotics, bleomycin A and B. *J Antibiot (Tokyo)*, 1966;19:200-209
68. Franzini A, Ferraresi S, Giorgio C et al. Cell kinetic investigations in brain tumors studied by serial stereotactic biopsy. *J Neurooncol* 1989; 7: 373-379.

69. Bosch DA Kindmorsch TH, Larsson ST, Backlund EO. Intraneoplastic administration of bleomycin in intracerebral gliomas, a pilot study. *Acta Neurochir Suppl* 1980; 30:441-444
70. Buckell M, Crompton MR, Robertson MC, et al. Lactate dehydrogenase in cerebral cyst fluids. Total activity and isoenzyme distributions as an index of malignancy. *J Neurosurg* 1970;32:545-552.
71. Broggi G, Franzini A. Bleomycin for cystic craniopharyngioma. *J Neurosurg* 1996; 84:1080-1
72. Frank F, Fabrizi AP, Frank NG, Floravanti A. Stereotactic management of craniopharyngiomas. *Stereotact Funct Neurosurg* 1995; 65:176-183