



## Aneurisma septal atrial en niños. A propósito de 15 casos

Dra. Ana O. Castillo,\* Dr. Mariano Defilló-Ricart \*\*

### RESUMEN

El aneurisma septal atrial (ASA) es una deformación sacular del tabique interatrial, en la zona del foramen oval; puede hacer protrusión hacia la aurícula derecha, a la izquierda o a ambas. Puede ser una malformación aislada o acompañar diversas cardiopatías congénitas o adquiridas. En ocasiones se acompaña de accidentes cerebrovasculares o arritmias.

Presentamos 15 casos de aneurisma septal atrial en niños, diagnosticados por ecocardiografía bidimensional y Doppler transtorácico.

**Palabras clave:** Aneurisma, tabique interatrial, foramen oval, cardiopatías congénitas, tromboembolismo, arritmias cardíacas.

### ABSTRACT

Atrial septal aneurysm (ASA) is a sacular deformity of the interatrial septum in the foramen ovale area; it may protrude towards to the right, to the left atrium or to both atria. It may present as an isolated malformation or it may be associated to a variety of congenital or acquired cardiopathies. On occasion it may be associated to cerebrovascular ischemic events or to cardiac arrhythmias.

**Key words:** Aneurysm, interatrial septum, foramen ovale, congenital cardiopathies, thromboembolism, cardiac arrhythmias.

Los primeros casos de aneurisma septal atrial fueron publicados según Lanzas Rodríguez<sup>1</sup> por Mall en 1912 y en 1934 por Lang y Possett. Su prevalencia es de 1% en autopsias de adultos<sup>3</sup>. En la actualidad se diagnostica con más frecuencia debido a las nuevas técnicas en estudios de cardiología: es de 2 a 10% en adultos diagnosticados por ecocardiografía transesofágica (ETE); de 1.7 % en niños y 4.9% en lactantes<sup>1,3</sup>.

La importancia del diagnóstico reside en que puede ser fuente de tromboembolismo o propiciar arritmias supraventriculares; puede acompañar a diversas cardiopatías congénitas como foramen oval permeable (FOP), comunicación interauricular (CIA), comunicación interventricular (CIV), prolapsos valvulares; conducto arterial permeable, anomalía de Ebstein, atresias valvulares tricuspídea y pulmonar; así como

cardiopatías adquiridas: valvulopatías, cardiomiopatías, hipertensión sistémica, hipertensión pulmonar y cardiopatía isquémica.

### MATERIAL Y MÉTODO

Se realizó un estudio prospectivo de 2,682 ecocardiogramas realizados entre junio 2002 y junio 2004 en el Servicio de Cardiología del Hospital Infantil Dr. Robert Reid Cabral y en el Centro de Diagnóstico Especializado (CEDISA) de Santo Domingo, República Dominicana. Se usaron equipos Biosound; HPSONOS 500 y General Electric Vivid 3, con transductores de 5 Mhz y de 3.5 Mhz.

En todos los pacientes se realizaron vistas convencionales: paraesternal; eje corto y eje largo; apicales; subxifoidea, entre otras. Las vistas subxifoidea, cuatro cámaras y eje corto de grandes arterias fueron las mejores para identificar anomalías del septum atrial.

Se diagnosticó aneurisma septal atrial al observar una saculación o protrusión del septum interatrial con una excursión  $\geq 10$  mm hacia la aurícula derecha, hacia la aurícula izquierda o hacia ambas aurículas.

Se registraron en un protocolo: edad, sexo, dimensiones del aneurisma, presencia o no de cortocircuito a nivel del septum interatrial; otros defectos cardíacos así como el tipo de aneurisma y su dinámica de acuerdo a la clasificación de Olivares-Reyes<sup>3,4</sup> que toma

\* Médico ayudante del Servicio de Cardiología de la Clínica Infantil Dr. Robert Reid Cabral

\*\* Jefe del Servicio de Cardiología de la Clínica Infantil Dr. Robert Reid Cabral

Correspondencia: Dra. Ana O. Castillo. Servicio de Cardiología. Clínica Infantil Dr. Robert Reid Cabral. Centro Médico Bellas Artes. Abelardo Rodríguez Urdaneta No. 11 Gazcue, Apartado Postal 20040 Santo Domingo, República Dominicana  
Recibido: septiembre, 2006. Aceptado: noviembre, 2006.

La versión completa de este artículo también está disponible en internet: [www.revistasmedicasmexicanas.com.mx](http://www.revistasmedicasmexicanas.com.mx)

en cuenta la magnitud y la dirección del movimiento que experimenta.

**RESULTADOS**

De 2,682 ecocardiogramas, 15 pacientes (0.6%) tenían aneurisma septal atrial. Ninguno de nuestros pacientes tuvo trastornos del ritmo ni accidentes cerebrovasculares tromboembólicos. La edad de los pacientes fue de cinco días a seis años. Doce eran menores de un año (80%) y de esos, seis eran menores de un mes. Hubo diez niñas y cinco niños, lo que coincide con lo descrito en la literatura. La figura 4 muestra las anomalías que se acompañaron de aneurisma septal atrial. Sólo un paciente falleció debido a la severidad de la cardiopatía asociada al ASA; se trataba de una atresia pulmonar con CIV y CIA.

**DISCUSIÓN**

La prevalencia del aneurisma septal atrial varía según se trate de lactantes, infantes o adultos. Se le diagnostica más con ecocardiogramas transesofágicos (ETE) que con los transtorácicos. El aneurisma septal atrial no es infrecuente en niños <sup>1,3,8</sup>.

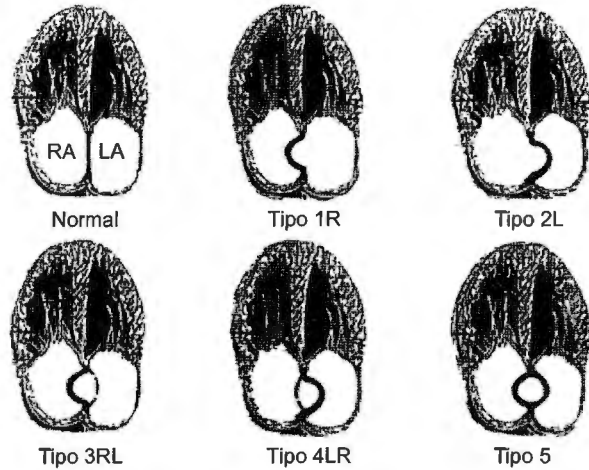
Un estudio en 3,500 niños mostró aneurisma septal atrial en 1% <sup>5</sup>; otro estudio, señala una frecuencia de 1.7%. Con ecocardiografía transesofágica la frecuencia llega a 8%, aunque en pacientes adultos <sup>7</sup>.

En lactantes, usando ETE la frecuencia del ASA ha sido de 2.9% <sup>1,2</sup>. La mayor frecuencia de aneurisma septal atrial en neonatos y lactantes menores se ha atribuido a una debilidad estructural del tejido septal atrial cuando existen alteraciones hemodinámicas que causan la deformación <sup>6</sup>. Se ha explicado de esta forma, ya que a medida que el infante crece y se producen cambios de maduración en el septum; o cuando desaparecen los trastornos hemodinámicos, el aneurisma tiende a desaparecer <sup>5,6</sup>.

El aneurisma septal atrial es más frecuente en el sexo femenino con una relación 2:1 <sup>1,3</sup>. En nuestra serie de 15 pacientes, sólo en tres, el aneurisma se acompañaba de otro defecto. Existía un cortocircuito a nivel atrial ya sea por foramen oval permeable o por una comunicación interauricular tipo ostium secundum en nueve pacientes.

El ecocardiograma es un método fácil, seguro y de bajo costo, esencial en el diagnóstico de aneurisma septal atrial, cuyo diagnóstico se basa en la presencia de una protrusión o saculación del septum interatrial hacia la aurícula izquierda, a la derecha o ambas <sup>1,3</sup>. Nuestros pacientes cumplían este requisito y la protrusión alcanzó 18 mm en uno de ellos.

Según su movilidad y protrusión sobre la aurícula derecha, izquierda o ambas, los aneurismas se clasifican en 1R, 2L, 3RL, 4RL y 5<sup>4,16</sup> de acuerdo a la clasificación de Olivares-Reyes y cols. (Figura 1).



**Figura 1.** Clasificación de los aneurismas de acuerdo a movilidad y protrusión sobre aurícula derecha, izquierda o ambas, según Olivares-Reyes y cols.

Esta clasificación sólo es descriptiva pero no tiene valor pronóstico <sup>1</sup>. Sin embargo, algunos autores señalan que los tipos 2L y 4RL tienen mayor riesgo de causar tromboembolismo. <sup>1</sup>

El tipo más común es el de protrusión hacia la izquierda variedad móvil <sup>3</sup>. En nuestros casos la variedad mas común fue la 1R en 11 pacientes (73%), en tres pacientes fue tipo 2L y sólo uno de tipo 4RL.

El ASA puede existir en forma aislada <sup>1,3,11,12,22,23</sup> o puede acompañar a otros defectos cardíacos, hasta en un 70% <sup>1,25</sup>. Es frecuente que el ASA acompañe a diversas cardiopatías congénitas tales como el foramen oval permeable, la comunicación interauricular, la comunicación interventricular, las atresias valvulares tricuspídea y pulmonar <sup>1,3,22,24</sup>; también cardiopatías adquiridas: cardiomiopatías, hipertensión pulmonar y

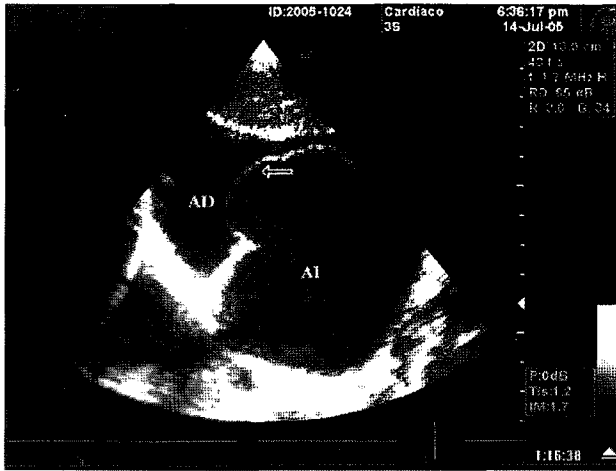


Figura 2A. Aneurisma septal atrial tipo 1R.

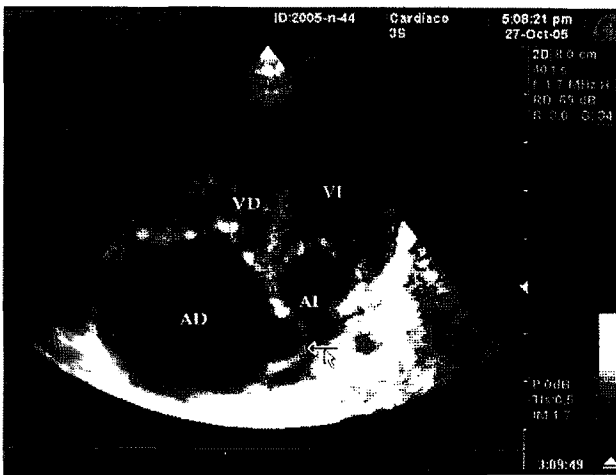


Figura 2B. Aneurisma septal atrial tipo 2L.

sistémica, cardiopatía isquémica, arritmias, entre otros. La asociación de ASA con foramen oval permeable ha sido identificada como factor de riesgo potencial para desarrollar tromboembolismo<sup>3,10-12,16,18,19</sup>, pero la mayoría de los casos con esta complicación, son pacientes adultos que han tenido accidentes cerebrovasculares por esta causa<sup>9,11,13-18</sup>, se ha visualizado material trombotico a nivel del ASA con ETE. Schneider y cols.<sup>26</sup> describieron trombos en 2 de 23 pacientes con ASA; de ahí que algunos autores recomienden el uso de aspirina (300 mg/día) como preventivo<sup>11</sup>; otros llegan incluso a recomendar anticoagulantes<sup>7,11</sup>. En caso de accidentes cerebrovasculares de repetición en pacientes con ASA, más FOP se recomienda cirugía<sup>7</sup>.

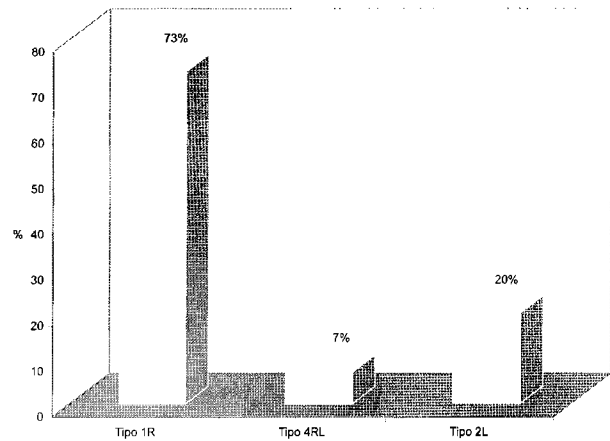


Figura 3. Porcentaje de pacientes en los diferentes tipos de ASA según su movilidad y protrusión.

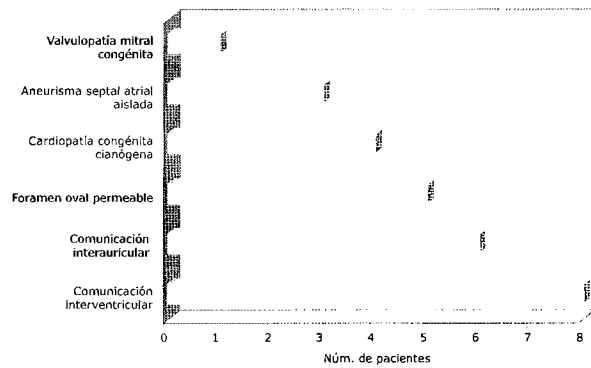


Figura 4. ASA aislado o asociado a otros defectos en el presente estudio.

Muchos autores han descrito casos de ASA con taquiarritmias auriculares<sup>7,22,26</sup>. Hanley y cols. observaron arritmia auricular en el 25% de los casos; Schneider y cols., usando monitoreo Holter hallaron 52% de arritmia supraventricular<sup>26</sup>. Se desconoce si el tejido redundante del septum atrial por sí solo o el ASA asociado a defectos estructurales se relacionan con la patogenia de las arritmias atriales<sup>26</sup>; serán necesarios estudios futuros para esclarecer esta asociación de arritmias con ASA.<sup>10</sup>

En conclusión, el ASA en niños puede ser un hecho aislado o acompañar a defectos cardiacos; los defectos septales CIV; CIA y FOP son los más frecuentes. Es más frecuente en neonatos por las características del septum a esa edad y más frecuente en el sexo femenino.

El ecocardiograma, en especial el transesofágico tiene un papel importante para su diagnóstico.

Su presencia en niños no parece tener la importancia que tiene en los adultos ya que en los primeros no se ha descrito como causa de accidentes cerebrovasculares tromboembólicos. Por otro lado, su evolución natural tiende a su desaparición cuando madura el tejido septal o cuando se suspenden los trastornos hemodinámicos que lo causaron<sup>5,6</sup>; aún más, se piensa que puede tener un papel importante en el cierre espontáneo de la CIA<sup>5</sup>. Finalmente, otros autores<sup>1,8</sup> insisten en que estos pacientes deben ser vigilados por la posibilidad de que el aneurisma se rompa y se produzca una comunicación interauricular.

#### REFERENCIAS

- Lanzas Rodríguez R. Aneurisma del septum interauricular. Presentación de un caso clínico diagnosticado con ecocardiografía bidimensional a color. *Rev Costarricense de Cardiología* 2003;5(2):50-2.
- Rodríguez Padiá L. *Ecocardiografía Clínica*. 1era Ed Aula Médica, Madrid 2002;pp182-202.
- Olivares-Reyes, Al-Kamme A. El aneurisma septal atrial: Un estudio en 500 pacientes adultos. 1er Congreso Virtual de Cardiología. <http://www.fac.org.ar/cvirtual/tlibres/tnn2710/tnn2710.htm>
- Olivares-Reyes A, Chan S, Lazar EJ, Bandlamudik NO. Atrial Septal Aneurysms: A new classification in 205 adults. *J Am Soc Echocardiogr* 1997;10:644-56.
- Brand A, Keren A. Natural course of atrial septal aneurysm in children and the potential of spontaneous closure of associated septal defect. *Am J Cardiol* 1989;64:996-1001.
- Wolf WJ, Casta A. Atrial septal aneurysm in infants and children. *Am Heart J* 1987;113:1149-53.
- Ruznak M, Hardhazy C. Incidence of septal aneurysm and its clinical significance. *Orv Hetil* 1998;139(12):681-4.
- Bayral K, Belet N. Atrial septal aneurysm in children. *Turkish J Paediatr* 2001;43(4):293-7.
- Agmon V, Khanderia BK, Meissner I, et al. Frequency of atrial septal aneurysm in patients with cerebral ischemic events. *Circulation* 1999;99:1942-44.
- Mügge AO, Daniel WG, Angermann C, Spes C, Khanderia BK, Kronzon I, Freedberg RS, Keren A, Denning K, Engberding R, Sutherland, GR, Vered Z, Erbez R, Visser CA, Lindert O, Hausmann D, Wendlaff P. Atrial septal aneurysm in adult patients. A multicenter study using transthoracic and transesophageal echocardiography. *Circulation* 1995;91:2785-92.
- Mas JL, Arquizan C, Lamy C, et al. Aneurysm study group. Recurrent cerebrovascular events associated with patent foramen oval, atrial septal aneurysm, or both. *N Engl J Med* 2001;345:1740-6.
- Gallet B, Malergue MC. Atrial septal aneurysm. A potential cause of systemic embolism. An echocardiography study. *Br Heart J* 1985;53:292-7.
- Escobar CI, Jaramillo M, Tenorio LF, Molina C, Saldarriaga M, Arango AM. Ecocardiografía transesofágica en el estudio de pacientes con eventos cerebrovasculares en quienes se sospecha origen cardiovascular embólico. *Rev Colomb Cardiol* 2003;4:199-204.
- Burger AJ, Sherman HB, Charlam MJ. Low incidence of embolic strokes with atrial septal aneurysms: A prospective, long-term study. *Am Heart J* 2000;139:149-52.
- Lucas C, Goullard L, Marchau M Jr, et al. Higher prevalence of atrial septal aneurysm in patients with ischemic stroke of unknown cause. *Acta Neurol Escand* 1994;89:210-3.
- Wu LA, Malouf JF, Dearani JA, et al. Patent foramen ovale in cryptogenic stroke: Current understanding and management options. *Arch Med Intern* 2004;164(9):950-6.
- Rodríguez C, Homma SH. Race-ethnic differences in patent foramen ovale, atrial septal aneurysm and right atrial anatomy among ischemic stroke patients. *Stroke* 2003;34:2097
- Horton S, Bunch J. Patent foramen ovale and stroke. *Mayo Clin Proc* 2004;79:79-88.
- Sancho Pellicer A, Labrador Fuster J. Aneurismas del tabique interauricular. Presentación de 3 casos. *Rev Española Cardiol* 2000;53:1129-31.
- Hanley PC, Tajik AJ, Hynes JK, Edwards WD, Reeder GS, Hagler DJ, Seward JB. Diagnosis and classification of atrial septal aneurysm by two dimensional echocardiography: report of 80 consecutive cases. *J Am Coll Cardiol* 1985;6:1370-82
- Gullace G, Mancini R. Echography in aneurysm of the interatrial septum. *G Ital Cardiol* 1988;18:192-7.
- Barbosa MM, Peña JL, Motta MM, Fortes PR. Aneurysms of the atrial septum diagnosed by echocardiography and their associated abnormalities. *International J Cardiol* 1990;29(1):71-8.
- Shiraishi I, Hamaoka K, Hayashi S, et al. Atrial septal aneurysm in infancy. *Paediatr Cardiol* 1990;11(2):82-5.
- Feigenbaum H. *Echocardiography*. 6th Ed. Williams & Wilkins Filadelfia 2005;pp187-91.
- Méndez R, Morita L. Evaluación ecocardiográfica del aneurisma del septum interauricular. *Rev Argent Cardiol* 1998;66(3):279-86.
- Schneider B, Hofmann T, Meinertz T. Is there an association of atrial septal aneurysm with arrhythmias? *Cardiology* 1999;91(2):87-91.

