

Miocardopatía hipertrófica del ventrículo derecho. Presentación de tres casos

Dra. Laura Camacho Reyes, Dra. Cruz Vázquez, Dr. Alfredo Bobadilla, Dr. Martín Garrido, Dr. Héctor Osnaya

RESUMEN

Se presentan tres niños con el diagnóstico genérico de estenosis pulmonar. Los estudios clínicos, ecocardiográficos e histopatológicos permitieron concluir que su problema era una miocardiopatía hipertrófica, fundamentalmente del ventrículo derecho con participación menos pronunciada del ventrículo izquierdo. Dos de los pacientes fueron operados para corregir la estenosis pulmonar valvular y subvalvular; ambos tuvieron buen resultado postoperatorio, pero uno de ellos falleció súbitamente meses después. El tercer caso dejó de asistir a consulta. Se presentan los estudios de gabinete de los pacientes: cateterismo, radiografías de tórax, ecocardiograma, electrocardiograma. Se revisa la literatura sobre el tema que menciona la relativa rareza de la miocardiopatía hipertrófica del ventrículo derecho.

Palabras clave: Miocardiopatía hipertrófica, estenosis valvular, subvalvular, ecocardiograma, electrocardiograma.

ABSTRACT

This paper refers to three children with the generic diagnosis of pulmonary stenosis. Their clinical, echocardiographic and histopathologic studies substantiated the diagnosis of hypertrophic cardiomyopathy of the right ventricle, with some involvement of the left ventricle. Two of the patients were successfully operated for correction of valvular and subvalvular pulmonary stenosis; one of them died suddenly in his home several months after his operation. The third patient was lost to follow-up. X rays, echocardiograms, electrocardiograms and catheterization data are presented. The literature on the subject is reviewed, which indicates the relative rarity of right ventricular hypertrophic cardiomyopathy.

Key words: Hypertrophic cardiomyopathy, valvular, subvalvular stenosis, echocardiogram, electrocardiogram.

La miocardiopatía hipertrófica es un trastorno primario frecuentemente familiar¹ con expresión heterogénea hereditaria, de carácter autosómico dominante en el 50% de los casos^{2,3}. Es causada por mutaciones genéticas en la codificación de las proteínas del sarcómero; se han hallado ocho genes en esta patología.

Este trastorno se caracteriza por hipertrofia miocárdica con aumento de la masa ventricular izquierda. En algunos casos, el ventrículo derecho también participa de este problema. Es infrecuente que

sea el ventrículo derecho el único o el primordialmente afectado. En tal caso, el problema se expresa como estenosis subpulmonar por hipertrofia de la pared libre del ventrículo en la zona infundibular y de la cresta supraventricular.

Este trabajo se refiere a tres casos de niños con miocardiopatía hipertrófica del ventrículo derecho; en dos, la forma de presentación fue la de una estenosis pulmonar, pero el ventrículo izquierdo también presentó datos de miocardiopatía.

Uno de los casos no tuvo estenosis pulmonar ni afectación del ventrículo izquierdo; sólo hipertrofia del ventrículo derecho con restricción de la función diastólica.

El diagnóstico se apoyó en el ecocardiograma en los tres casos y en dos de ellos, en el estudio hemodinámico y en los datos histopatológicos de la biopsia del ventrículo derecho. La hipertrofia concomitante del ventrículo izquierdo, sin alteración anatómica causal es otro hecho en apoyo del diagnóstico de miocardiopatía hipertrófica.

Instituto Nacional de Pediatría

Correspondencia: Dra. Laura Camacho Reyes. Instituto Nacional de Pediatría. Insurgentes Sur 3700-C. Col. Insurgentes Cuicuilco. México 04530 D.F.

Recibido: mayo, 2005. Aceptado: agosto, 2005.

La versión completa de este artículo también está disponible en internet: www.revistasmedicasmexicanas.com.mx

PRESENTACIÓN DE LOS CASOS

Caso 1

Niña de 15 meses de edad; cuando se inició su estudio no tenía síntomas cardiovasculares sólo se le había escuchado un soplo cardíaco.

Examen Físico. Aspecto normal; no había cianosis. Existía un soplo expulsivo en el foco pulmonar grado 4/6 que irradiaba al hueso supraesternal; el segundo ruido pulmonar estaba apagado. **Rx de tórax.** Cardiomegalia moderada por crecimiento de la aurícula y ventrículo derechos; índice cardiotorácico de 0.60; vascularidad pulmonar normal (Figura 1). **Electrocardiograma.** Crecimiento de aurícula derecha, hipertrofia del ventrículo derecho (Figura 1).

Ecocardiograma. (Figura 2) No se observaron defectos septales. Había gran hipertrofia del ventrículo derecho y reducción acentuada de su vía de salida por hipertrofia de la cresta supraventricular. Se calculó un gradiente de 90 mmHg entre el ventrículo derecho y la arteria pulmonar. El ventrículo izquierdo tenía dimensiones y funciones diastólica y sistólica normales. El cateterismo y el angiocardiógrama no mostraron cortocircuitos. La presión sistólica del ventrículo derecho fue de 114 mmHg; la del tronco de la arteria pulmonar, de 14 mmHg. Había una estenosis subvalvular extensa que daba lugar a una tercera cámara de ventrículo derecho (Figura 2); el ventrículo izquierdo era normal. Se intervino quirúrgicamente; se reseco una porción de la cresta supraventricular

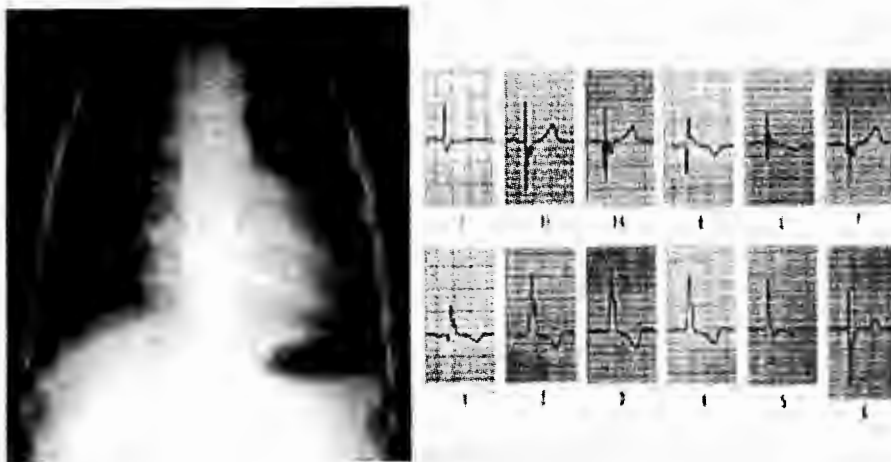


Figura 1.

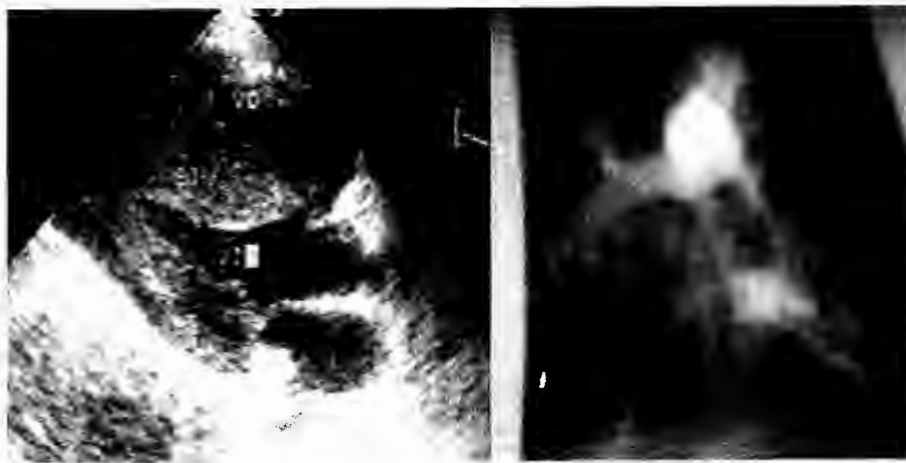

Figura 2.

hipertrófica y se hizo comisurotomía de la válvula pulmonar. El estudio histopatológico de la biopsia obtenida de la cresta supraventricular mostró hipertrofia miocárdica. Un ecocardiograma posoperatorio mostró hipertrofia ventricular derecha y restricción del llenado, con un gradiente subvalvular pulmonar de 31 mmHg; acentuada hipertrofia septal, con movimiento sistólico anterior de la válvula mitral (SAM) que no causaba obstrucción a la salida del ventrículo izquierdo, ni insuficiencia mitral (Figura 3 b). En un nuevo cateterismo, la presión del VD fue de 34/0/4; la del tronco de la arteria pulmonar, 27 mmHg; la del ventrículo izquierdo, 90/0/6. Un angiocardiógrama mostró hipertrofia del ventrículo derecho y datos de miocardopatía hipertrófica del ventrículo izquierdo (Figura 3 a). El estudio histopatológico de una nueva biopsia del miocardio, reveló datos compatibles con miocardopatía hipertrófica. No había hipertrofia

muscular en la vía de salida de ninguno de los ventrículos. Una prueba de esfuerzo fue normal. Un estudio Holter no mostró arritmias. La paciente ha tenido buena evolución por cuatro años; asintomática. Recibe betabloqueadores.

Caso 2

Niño de tres meses de edad con síndrome de Noonan e hipotiroidismo congénito. Tenía disnea a la alimentación y cianosis con el llanto. Examen físico. No había cianosis. Se auscultó un soplo sistólico eyectivo en el foco pulmonar, grado 4/6; el segundo ruido pulmonar disminuido de intensidad. Rx de tórax. Cardiomegalia grado I, con crecimiento del ventrículo derecho (Figura 4). Electrocardiograma. Hipertrofia del ventrículo derecho por sobrecarga sistólica (Figura 4). Ecocardiograma. Mostró hipertrofia de ambos ventrículos, muy marcada la del ventrículo derecho.

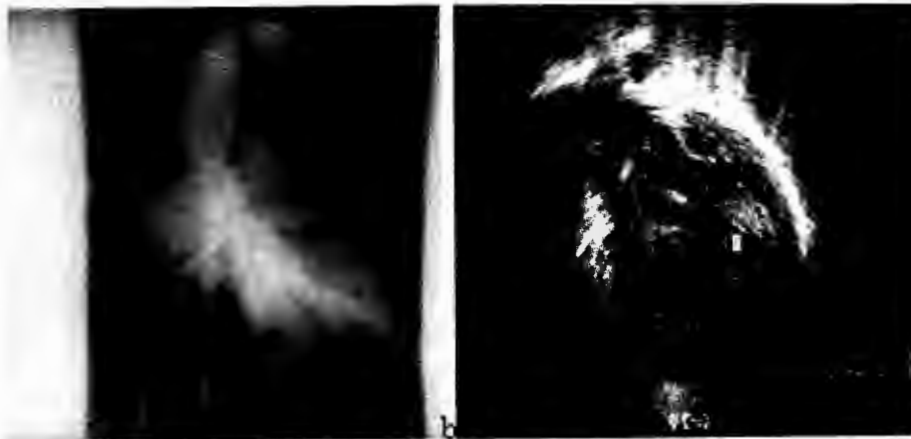

Figura 3.




Figura 4.

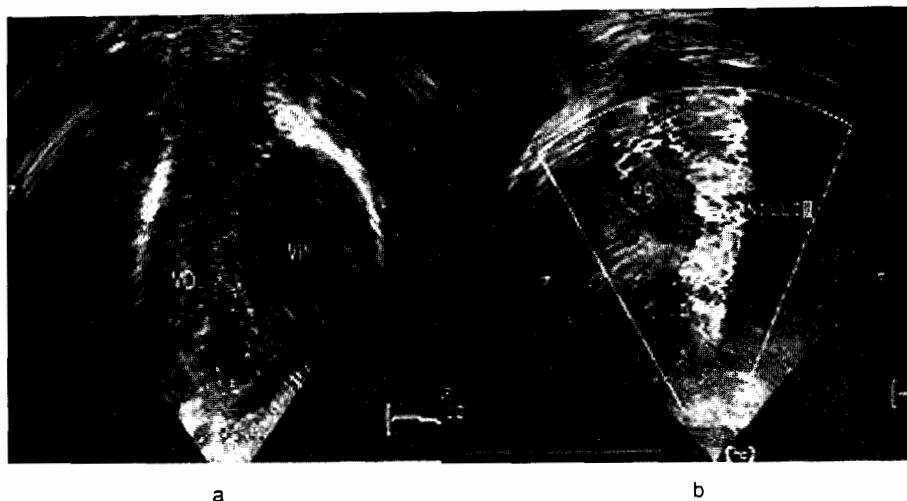


Figura 5.

La válvula pulmonar se vio engrosada, con disminución de la apertura; anillo pulmonar reducido. Existía obstrucción subvalvular pulmonar causada por una banda muscular, con un gradiente de 90 mmHg (Figuras 5 a y 5 b). Cateterismo cardiaco. La presión del ventrículo derecho fue 52/0/8; la de la arteria pulmonar, 16/9/12; la del ventrículo izquierdo, 80/10/20 (Figura 6). Un ventriculograma derecho mostró hipertrofia del ventrículo derecho y del septum interventricular. Se concluyó que existía estenosis pulmonar acentuada y gran hipertrofia (Figura 7). Se realizó comisurotomía valvular y se amplió el anillo pulmonar con un parche de pericardio. Un ecocardiograma postoperatorio a los 15 días mostró hipertrofia marcada de ambos ventrículos (Figura 3). El gradiente en la vía de salida del ventrículo derecho fue de 45 mmHg; en la del ventrículo izquierdo no había gradiente. La biopsia del ventrículo derecho mostró cambios degenerativos de las fibras miocárdicas que alternaban con zonas de atrofia focal y zonas de fibrosis, como corresponde a una miocardiopatía hipertrófica.

El paciente recibió betabloqueadores. Fue dado de alta. Nueve meses después falleció súbitamente en su domicilio. La familia refirió que un día antes estuvo quejumbroso, en mal estado general y anoréxico. No se realizó autopsia.

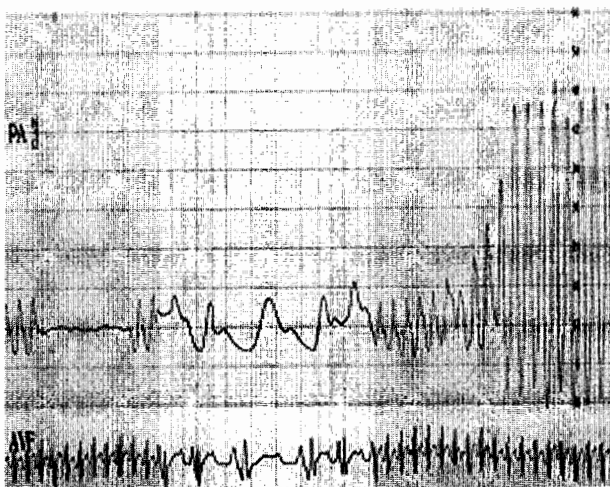


Figura 6.

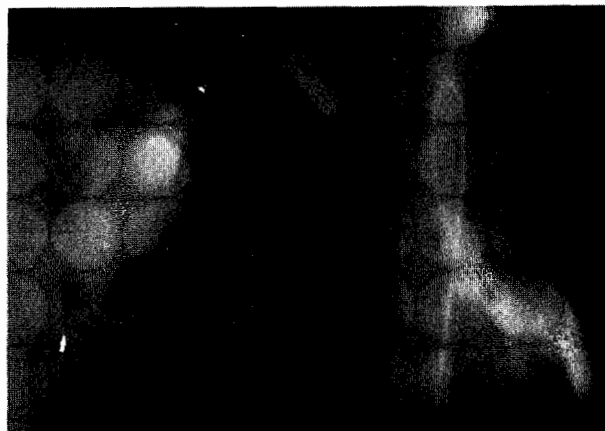


Figura 7.

Caso 3

Niño de 18 meses de edad con malformación de Arnold Chiari. Detención de peso y talla. Tenía cianosis con el esfuerzo, diaforesis cefálica y fatiga a la alimentación. Examen físico. Se observó cianosis con el llanto; había un soplo sistólico eyectivo en el foco pulmonar grado 2/6; el segundo ruido en el mismo foco era único; el hígado estaba crecido de 3 a 4 cm. Los pulsos eran homócritos en las cuatro extremidades. Rx de tórax. Cardiomegalia grado III; vascularidad pulmonar normal, crecimiento de aurícula y ventrículo derechos (Figura 8). Electrocardiograma. Ritmo sinusal; eje de QRS a +120 grados; onda R alta de V1 a V3, con onda T negativa; datos de sobrecarga sistólica del ventrículo derecho: (Figura 8). Ecocardiograma. Aurícula derecha dilatada y ventrículo derecho hipertrófico con restricción de llenado; por Doppler color se aprecia mosaico en el VD (Figura 9) y por Doppler pulsado, inversión de la relación E/A. No había datos de obstrucción a la salida del ventrículo derecho; la válvula pulmonar, el tronco y las ramas eran normales. Se calculó la presión arterial pulmonar en 20 mmHg. El paciente dejó de asistir a la consulta.

DISCUSIÓN

La miocardiopatía hipertrófica (MCH) es una enfermedad primaria familiar con expresión variable. En el 50% de los pacientes es de transmisión hereditaria genética autosómica dominante y penetrancia varia-

ble². En la gran mayoría de los casos se trata de un problema del ventrículo izquierdo, que muestra hipertrofia de su pared y del septum interventricular; ambos producen una obstrucción en la vía de salida, o a veces en la porción apical del ventrículo. En la obstrucción participa un desajuste sistólico anterior de la valva anterior de la mitral⁴ (SAM systolic anterior motion).

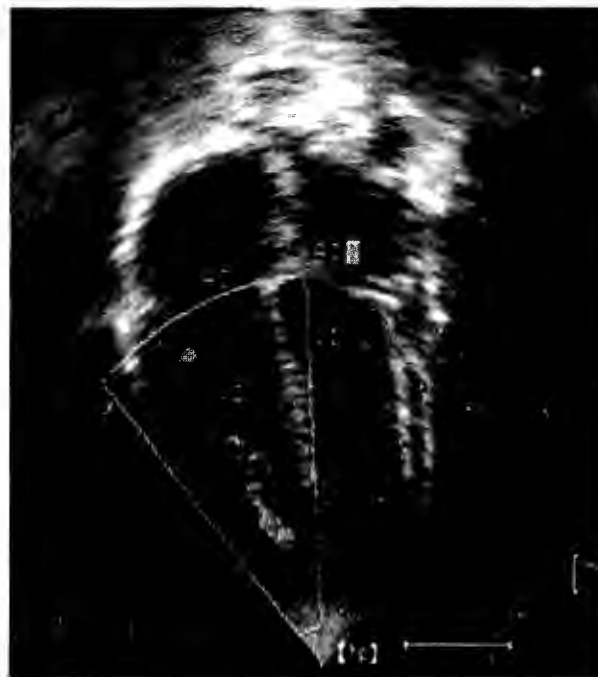


Figura 9.

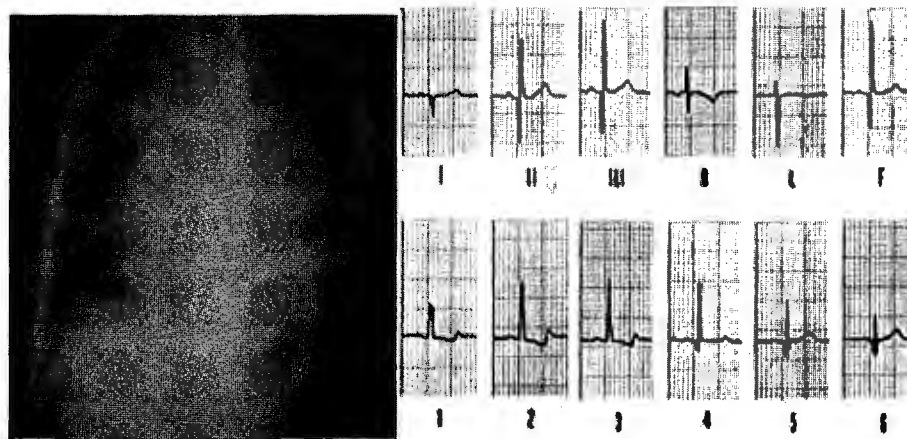


Figura 8.

Es menos frecuente que estén afectados ambos ventrículos⁵⁻⁹, lo que se ha demostrado incluso en necropsias¹⁰; menos aún, que el ventrículo derecho sea el más afectado¹¹ o incluso el único que muestre esta patología¹²⁻¹⁴. La patología del ventrículo derecho también puede manifestarse a veces con dilatación acentuada¹⁵ o aneurismática¹⁶ en la fase terminal. En cualquiera de los ventrículos puede haber afectación de las arterias coronarias, que en piezas de autopsia han mostrado hipertrofia de la capa media y reducción de la luz de los vasos⁴.

En los casos infrecuentes de afectación aislada del ventrículo derecho¹¹, la obstrucción a la vía de salida es causada por hipertrofia del septum interventricular y de la cresta supraventricular, así como por el desalojamiento anterior de la válvula tricúspide⁴. Se han descrito casos de afectación del VD asociado a estenosis de la válvula pulmonar^{13,17} como ocurrió en dos de nuestros casos. En otros, se ha encontrado además, obstrucción a la mitad del ventrículo⁸ como en nuestro primer caso.

En pacientes con síndrome de Noonan se ha descrito la asociación con miocardiopatía hipertrófica en los primeros cuatro años de vida¹⁸ como el caso 2 de este informe.

La edad de los pacientes con afectación del ventrículo derecho en la MCH varía considerablemente, desde unos cuantos meses hasta la edad adulta^{14,19}. Morrow y cols. han visto que en el 15% de los pacientes con MCH existe estenosis hipertrófica subaórtica. Para algunos autores,^{19,20} cerca de la mitad de los pacientes tiene obstrucción a la salida del ventrículo derecho; para otros²¹ esto ocurre en 15% de la MCH del ventrículo izquierdo. Con frecuencia en los casos de MCH, los problemas del ventrículo derecho pueden ser: hipertrofia de la pared, hipertrofia del septum interventricular que hace protrusión en la cavidad de dicho ventrículo¹⁵, disminución de la contractilidad y disfunción diastólica²². En estos casos sólo se puede apoyar el diagnóstico de MCH del ventrículo derecho con el estudio histopatológico, como se demostró en los casos 1 y 2 en quienes se realizó biopsia de miocardio.

El diagnóstico clínico se ha apoyado en la historia clínica y en el examen físico. La historia orienta a que se trata de MCH por el hecho de que es un problema

familiar. En algunos casos los pacientes se han quejado de dolor precordial y han tenido datos de insuficiencia cardíaca; han referido que un familiar ha muerto súbitamente^{8,21}. El examen físico sólo sugiere que existe estenosis pulmonar, aunque se trate de MCH. La estenosis puede ser acentuada al grado de limitar considerablemente la tolerancia a los esfuerzos físicos, causar angina de pecho,²¹ eventualmente causar insuficiencia cardíaca^{11,23} y en ocasiones, muerte súbita.

El cateterismo corrobora la estenosis pulmonar y cuantifica su magnitud; permite tomar la biopsia miocárdica; suele haber gradientes acentuados, con presión ventricular derecha de nivel sistémico y baja presión pulmonar (Cuadro 1). El angiocardiograma da precisiones sobre la naturaleza y el nivel de la estenosis; pues revela que el problema se encuentra en la vía de salida del ventrículo derecho en la que participa la hipertrofia de la cresta supraventricular¹, lo que en uno de nuestros pacientes dio lugar a una tercera cámara (caso 1).

Lo más frecuente es que la patología ventricular derecha en estos casos se asocie a compromiso del ventrículo izquierdo, en cuyo caso se acompaña de estenosis subaórtica y estenosis infundibular del VD^{5,10}. No se pueden diagnosticar ambas con los datos clínicos.

El ecocardiograma ha sido muy valioso para el diagnóstico de obstrucción en la vía de salida del ventrículo derecho y de la morfología y extensión de dicha obstrucción, tal como sucedió en dos de los casos que se presentan, en los que se visualizó la zona estrecha de la cámara de salida del ventrículo derecho; en uno de ellos, se pudo observar además engrosamiento de la válvula pulmonar. En el informe de un caso de MCH⁶ se trataba de un síndrome de Leopard con obstrucción de la vía de salida del VD en forma de reloj de arena como en el caso de Von Doenhoff y cols.²⁴ causada por la protrusión del septum interventricular dentro de la cavidad del ventrículo derecho.

El tratamiento de este problema ventricular derecho ha sido abordado por diversos autores tanto en forma médica como quirúrgica y en ocasiones con ambos recursos como en dos de los casos de este informe que fueron operados para resecar el tejido que obstruía la vía de salida del ventrículo derecho; con

Cuadro 1.

	Caso 1	Caso 2	Caso 3
Exploración física	Soplo sistólico eyectivo en foco pulmonar 4/6, 2P	Soplo sistólico eyectivo en foco pulmonar 4/6, 2P	Soplo sistólico eyectivo en foco pulmonar 4/6, 2P
Clínica	Asintomática	Fatiga a la alimentación, cianosis al llanto	Fatiga a la alimentación, cianosis al esfuerzo
Rayos X	Cardiomegalia GI; AD, VD dilatados, AP excavada	Cardiomegalia GI, AD, VD dilatados, trama vascular pulmonar normal	Cardiomegalia GIII, AD, VD dilatados, trama vascular pulmonar normal
Electrocardiograma 1 Ecocardiograma	Hipertrofia VD, BRD HVD, estenosis valvular y subvalvular por trabécula septomarginalis severa, VI normal	Hipertrofia VD HVD, estenosis valvular y subvalvular por trabécula septomarginalis severa, hipertrofia de VI leve	Hipertrofia VD + VI AD dilatada, VD hipertrófico, función sistólica normal, función diastólica anormal sin obstrucción
Cateterismo	Estenosis valvular y subvalvular pulmonar, VI normal	Estenosis valvular y subvalvular pulmonar, VI normal	No
Cirugía	Resección de banda muscular, comisurotomía pulmonar	Ampliación de anillo pulmonar, biopsia	No
Eco POP	Hipertrofia VD y septum IV, gradiente de VD 25 mmHg, insuficiencia pulmonar leve	Hipertrofia importante de VD y VI, insuficiencia pulmonar moderada, gradiente de VD 30 mmHg	No
Biopsia	Datos compatibles con miocardiopatía	Cambios degenerativos de atrofia focal y zonas de fibrosis	No
Tratamiento médico	Propranolol	Propranolol	Furosemide
Evolución	Viva, asintomática	Muerte súbita a los 9 meses de operada	No regresó a consulta externa

comisurotomía de la válvula pulmonar en uno y ampliación del anillo valvular en otro. El resultado en ambos fue favorable, pues disminuyó considerablemente la obstrucción, como se mostró en un segundo cateterismo; también en los dos existía compromiso del ventrículo izquierdo. Uno de estos pacientes falleció súbitamente en su hogar nueve meses después de la cirugía. Este desenlace no es excepcional; un caso de Matsunaga y cols.²³ fue operado a los seis años con resección del músculo de la vía de salida del ventrículo derecho con buen resultado; otro, de estos mismos autores falleció súbitamente nueve meses después de la operación. Dos casos descritos por Barr y cols.⁷ fallecieron poco después de la cirugía. También se ha recurrido a la comisurotomía de la válvula pulmonar¹⁷.

Dos de nuestros pacientes (Cuadro 1) recibieron betabloqueadores, por la propiedad que tienen de reducir la contractilidad miocárdica y en tal forma reducir la obstrucción de la cámara de salida del VD¹⁷. En otros trabajos se informa el problema de pacientes con miocardiopatía hipertrófica del VD que cayeron en insuficiencia cardíaca y mejoraron únicamente con medicamentos anticongestivos: digital y

diuréticos, a pesar de lo cual fallecieron¹¹. También se han empleado calcioantagonistas en casos seleccionados¹². Debe señalarse que en casos operados se han seguido prescribiendo los betabloqueadores porque disminuyen los requerimientos de oxígeno del miocardio, reducen la contractilidad y la tensión de la pared miocárdica así como la frecuencia cardíaca²⁵.

REFERENCIAS BIBLIOGRÁFICAS

1. Maron BJ. Hypertrophic cardiomyopathy. *Lancet* 1997;350:127-33
2. Burgos Fleitas A, Cicono García MS, González Bogado G, Vela López C. Miocardiopatía hipertrófica: Revisión. *Rev Postgrado Cátedra VI de Medicina, Asunción, Paraguay* 2001;106:13-8
3. Wynne J, Braunwald E. The cardiomyopathies and myocarditides. En: *Heart Disease*. Eds. Braunwald E, Zipes DP, Libby P. WB Saunders Co. 2001;pp1751-806
4. Maron BJ, Melnotosk ChL, Klues HG, Canon RO, Roberts WC. Morphologic basis for obstruction to right ventricular outflow in hypertrophic cardiomyopathy. *Am J Cardiol* 1993;71:1089-94
5. Rotberg T, Castillo Mejía CT, Hernández A, Espino Vela J. Cardiomiopatía hipertrófica obstructiva subvalvular mixta, aórtica y pulmonar. *Arch Inst Cardiol Mex* 1969;39:424-31
6. Sakamoto T, Hada Y, Sugiura S, Sarizawa T, Amano K, Yamaguchi T y cols. Generalized lentigo in a case of

- hypertrophic cardiomyopathy outflow tract obstruction. J Cardiograph 1983;13:1029-40
7. Barr PA, Celemejer M, Bowdler J, Cartmill T. Idiopathic hypertrophic obstruction in infancy. Br Heart J 1973;35:1109-15
 8. Stierle U, Sheikhsadeh A, Shanski J, Langbeihn A, Diederich K. Right ventricular obstruction in various types of hypertrophic cardiomyopathy. Jpn Heart J 1987;115:
 9. Ishikawa K, Yokohama K, Ataki T, Miura T, Goto T, Saito H. A case of right ventricular dilated cardiomyopathy involved left ventricle. Kokyuto Junkan 1990;38:1269-72
 10. Neufeld HM, Ongle PA, Edwards JE. Combined congenital subaortic stenosis and infundibular pulmonary stenosis. Brit Heart J 1960;22:686-90
 11. Casanova M, Gamallo C, Quero Jiménez M, García Aguado A, Burgueros M y cols. Familial hypereosinophilic cardiomyopathy with universal involvement of right ventricle. Europ J Cardiol 1979;9:145-59
 12. Mezaffarian D, Caldwell JH. Right ventricular involvement in hypertrophic cardiomyopathy: A case report and literature review. Clin Review Clin Cardiol 2001;24:2-8
 13. Sasson Z, Rokowski H, Douglas Wigle E. Hypertrophic cardiomyopathy. Ataque al ventrículo derecho. Clin Card North Am 1988;2:283
 14. Mirrakhimor MM, Ruderko RI, Meimaliev TS. Right side hypertrophic cardiomyopathies. Ter Ark 1998;60:20-4
 15. Susuki K, Hasegawa K, Matsumori A, Sasayama S. A patient with hypertrophic cardiomyopathy accompanied by right ventricular dilatation of unknown cause. Jpn Circ J 1999;63:137-40
 16. Frustaci A, Chimenti C, Natale L. Right ventricular aneurysm associated with advanced hypertrophic cardiomyopathy. Chest 1998;113:552-4
 17. Heydarian M, Yeager SB. Pulmonary valve stenosis associated with hypertrophic cardiomyopathy. Pediatric Cardiology 1987;8:201-4
 18. Burch M, Sharland M, Shinenburne E, et al. Cardiologic abnormalities in Noonan syndrome phenotype. Diagnosis and echocardiographic assessment of 118 patients. J Am Coll Cardiol 1993;22:1189-99
 19. McKenna WJ, Kleinebenne A, Nihoyannopoulos P, Foale R. Echocardiographic measurement of right ventricular wall thickness in hypertrophic cardiomyopathy: relation to clinical and prognostic features. J Am Coll Cardiol 1988;11:351-8
 20. Watanabe T, Torii Y, Ochias M, Kuribayashi T, Kitamura M y cols. Two dimensional echocardiography evaluation of the right ventricular wall in hypertension and hypertrophic cardiomyopathy. J Cardiol 1982;12:625-34
 21. Morrow AG, Darryl Fisher R, Fogarty TJ. Isolated hypertrophic obstruction to right ventricular outflow. Am Heart J 1969;77:814-7
 22. Okamoto M, Kinokita M, Miytake K, Nagata S, Beppus S y cols. Diastolic filling of the right ventricle in hypertrophic cardiomyopathy studied with bidimensional Doppler echocardiography. J Cardiogr 1983;13:79-88
 23. Matsunga S, Rikitake N, Yoshioka F, Kato H. Marked right ventricle outflow in two children with hypertrophic cardiomyopathy. J Cardiogr 1985;15:931-9
 24. von Doenhoff LJ, Nanda NC. Obstruction within the right ventricular body: Two dimensional echocardiographic features. Am J Cardiol 1983;51:1498-501
 25. Maron BJ. Hypertrophic cardiomyopathy. Treatment. En: Heart Diseases in Infants, Children and Adolescents. 6th Ed. Lippincot, Williams and Wilkins 2001;p1181

SUSCRIPCIÓN

ACTA PEDIÁTRICA DE MÉXICO

Suscripción anual (6 números): \$350.00 (trescientos cincuenta pesos)

Nombre: _____

Dirección: _____

Colonia: _____

Estado: _____

Código postal: _____

País: _____

Teléfono: _____

Depósito en la cuenta 65501191397 del Banco Serfín.

Enviar ficha de depósito a: Publicaciones Médicas. Instituto Nacional de Pediatría. Insurgentes Sur 3700 C, Col. Insurgentes Cuicuilco, México, DF 04530. Te.: 1084-0900 ext. 1112 y 1489.