



## Quilotórax congénito idiopático

Dra. Adriana Perla Barba-Robles,\* Dr. Eduardo Augusto Ordóñez-Gutiérrez,\*\* Dr. Pedro Salvador Jiménez-Urueta,\*\*\* Dr. Víctor Jesús Sánchez-Michaca,\*\*\* Dr. Ramón Alfredo Castañeda-Ortiz\*\*\*\*

### RESUMEN

**Introducción:** El quilotórax neonatal es una causa poco común de dificultad respiratoria del recién nacido; puede deberse a anomalías del drenaje linfático que pueden acompañarse o no de síndromes aneuploides: trisomía, síndrome de Turner, síndrome de Noonan; lesiones quirúrgicas del conducto torácico y de obstrucción de la vena cava superior. El quilotórax idiopático suele ser la causa más común de derrame pleural del recién nacido. Se presenta un paciente con esta patología que respondió al tratamiento conservador.

**Informe del caso:** Niño de tres semanas de edad con quilotórax espontáneo y derrame pleural que causó dificultad respiratoria. Una radiografía de tórax mostró el derrame, que se extrajo con drenaje pleural. El paciente recibió nutrición parenteral y dieta enteral con una fórmula alta en triglicéridos de cadena media. El tratamiento tuvo buen resultado y acortó el periodo de hospitalización.

**Discusión:** El quilotórax neonatal es una causa poco común de dificultad respiratoria en el recién nacido; es la causa más frecuente de dificultad respiratoria producida por derrame pleural a esta edad. Los casos que no responden al tratamiento conservador usualmente requieren cirugía. Nuestro caso se resolvió en corto plazo con el drenaje y la utilización de dieta, respondiendo adecuadamente con estancia hospitalaria corta. Los casos de quilotórax espontáneo difieren de los debidos a cardiopatías o a lesiones posquirúrgicas. El manejo conservador puede ser adecuado en casos de quilotórax espontáneo y las complicaciones disminuyen.

**Palabras clave:** Quilotórax, neonatal, cirugía, dificultad respiratoria, triglicéridos.

### ABSTRACT

**Introduction:** Neonatal chylothorax is an uncommon cause of respiratory distress in the newborn. It may result from anomalous lymph drainage with or without associated aneuploidy syndromes, i.e. trisomy, Turner's syndrome, Noonan's syndrome, from injury to the thoracic duct, or from obstruction of the superior vena cava. Chylothorax, which is usually idiopathic, is the most common form of pleural effusion in the newborn. We report the case of an infant with spontaneous chylothorax who responded well to conservative treatment.

**Case report:** We report a 3-week-old infant who had spontaneous chylothorax, and pleural effusion which caused respiratory distress. A roentgram showed pleural effusion, solved with percutaneous chest drainage. The patient was given parenteral and enteral feeding of a formula high in medium-chain triglycerides. Neonatal chylothorax responds well to conservative treatment, which shortens the duration of hospitalization.

**Discussion:** Neonatal chylothorax is an uncommon cause of respiratory distress in the newborn. It is the most common cause of pleural effusion causing respiratory distress in the neonate. Cases who do not respond to conservative management usually require surgery. We report a case of spontaneous neonatal chylothorax where surgery was avoided and was treated with special diet. The chylothorax resolved promptly with no side effects. Neonates with isolated spontaneous chylothorax differ from those with associated major cardiac malformations. They are at a lower risk for adverse effect of management. We conclude that high in medium-chain triglycerides formula is followed by a good response.

**Key words:** Neonatal chylothorax, surgery, triglycerids, respiratory distress.

\* Residente de Pediatría tercer año. Hospital MOCEL Grupo Ángeles

\*\* Médico adscrito Pediatría y Profesor curso Pediatría Hospital MOCEL

\*\*\* Médico adscrito Hospital Torre Médica S.A de C.V

\*\*\*\* Médico adscrito Cirugía Pediátrica C.M.N. 20 de Noviembre ISSSTE

03100, México, DF.

Recibido: julio, 2008. Aceptado: noviembre, 2008

Este artículo debe citarse como: Barba RAP, Ordóñez GEA, Jiménez UPS, Sánchez MVJ, Castañeda ORA. Quilotórax congénito idiopático. Acta Pediatr Mex 2009;30(1):7-10.

La versión completa de este artículo también está disponible en: [www.revistasmedicasmexicanas.com.mx](http://www.revistasmedicasmexicanas.com.mx)

Correspondencia: Dr. Pedro Salvador Jiménez-Urueta. CMN 20 de Noviembre ISSSTE. Félix Cuevas 540, Colonia del Valle, CP

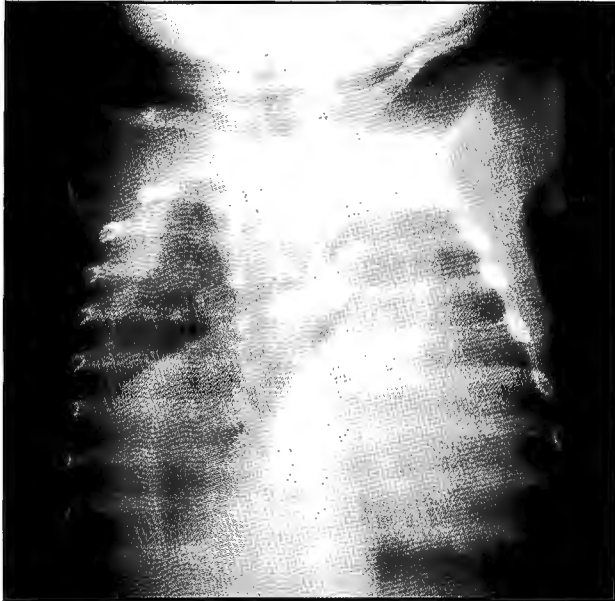
**E**l quilotórax es una colección líquida en el espacio pleural que suele cursar con dificultad respiratoria, linfopenia y alteraciones inmunológicas<sup>1-3</sup>. Es rara en la etapa neonatal; sin embargo, es la causa más frecuente de derrame pleural en el recién nacido. En México hay pocos informes sobre quilotórax congénito<sup>4</sup>. Un derrame pleural en la etapa neonatal suele confundirse con diversas patologías: afección cardíaca, hidrops fetal, tumores congénitos y malformaciones pulmonares<sup>5</sup>. La etiología idiopática se considera frecuente, aunque es importante investigar la causa. Antes de iniciar la vía oral al paciente, el derrame se puede confundir por sus características macroscópicas. Cuando el derrame pleural es quiloso no hay duda de un problema intratorácico y requiere tratamiento a base de ayuno, antibióticos, nutrición parenteral y drenaje del derrame. Otra parte del tratamiento consiste en colocar un sello pleural, dieta con lípidos de cadena media o libre de grasas<sup>6</sup>. Esto depende de las características del derrame, la etiología y la respuesta al tratamiento inicial. Actualmente se han utilizado para tratar el quilotórax octeotride y OK432<sup>6-9</sup>, cuyo mecanismo de acción no es bien conocido. El OK432 es un inmunomodulador que se ha empleado como tratamiento paliativo en complicaciones del cáncer y en la ascitis<sup>6,7</sup>. Aunque el Octeotride, no tiene una acción clara en el quilotórax, varios estudios señalan que es útil<sup>8,9</sup>. Por el pequeño número de neonatos es explicable que los estudios y las casuísticas sean escasos. El tratamiento quirúrgico se reserva para los pacientes que no han respondido al tratamiento conservador durante 10 a 15 días. La cirugía consiste en la ligadura del conducto torácico después de su entrada a la cavidad torácica; sin embargo, las múltiples variedades anatómicas del conducto hacen difícil su localización. Si no se encuentra el conducto se debe realizar una pleurodesis con talco o isodine en el sitio anatómico donde corre el conducto que es entre la aorta y la columna vertebral. Aún cuando el análisis citoquímico es de gran importancia para el diagnóstico y siempre se debe obtener, es importante conocer las características macroscópicas del derrame. Cuando se trata de quilo es muy fácil distinguir y no hay motivo de confusión. En tal caso el citoquímico se realiza con fines académicos y no diagnósticos. Lo más importante es tener una visión clara en el tratamiento que se debe proporcionar a estos niños y la secuencia del mismo.

## PRESENTACIÓN DEL CASO

Niño producto de madre de 32 años GI, obtenido por cesárea; calificado con Apgar de 8-9, eutrófico. A los 22 días de edad empezó a tener dificultad respiratoria, cianosis peribucal, tos productiva y rinorrea. Una radiografía de tórax mostró una imagen compatible con una masa, probablemente vascular y derrame. El paciente fue enviado a nuestra unidad con un sello de agua. Exploración física. Regulares condiciones generales, dificultad respiratoria, hipoventilación pulmonar derecha, sin estertores. El sello de agua estaba en el sexto espacio intercostal a nivel de la línea axilar anterior y no funcionaba. Abdomen normal. Biometría hemática: Hto, 37.7%; Hb, 11; leucocitos, 3250; neutrófilos, 50%; linfocitos, 42%; metamielocitos, 2%; eosinófilos, 2%; bandas, 4%; plaquetas, 280,000. Citoquímico de líquido pleural: DHL 688 UI/L, hifas y levaduras negativas; aspecto quiloso, blanquecino; glucosa 34 mg/dL, (Figura 1) sedimento escaso, coagulabilidad nula, pH 8, Hb positivo, proteínas totales 2661 mg/dL, colesterol 7 mg/dL, eritrocitos 106 mm<sup>3</sup>, leucocitos 28 mm<sup>3</sup>. Fosfatasa alcalina 153 UI/L, alanin-amino-transferasas 64 UI/L, deshidrogenasa láctica 3553 UI/L, proteína C reactiva 31.3 mg/L, albúmina 4.2 g/dL, colesterol 68.0 mg/dL. Proteínas totales 6.2 g/dL, Relación albúmina-globulina 2:1, bilirrubinas totales 0.5 mg/dL. Radiografía de tórax (Figura 2): Derrame pleural derecho. La tomografía de tórax mostró el derrame pleural en el pulmón derecho;

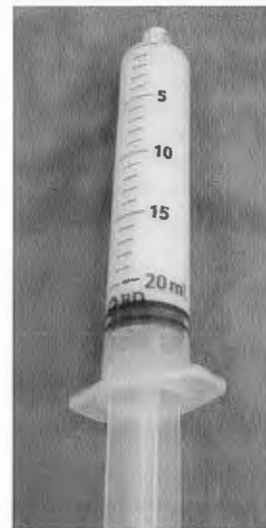

Figura 1. El aspecto lechoso del derrame hace el diagnóstico de quilotórax

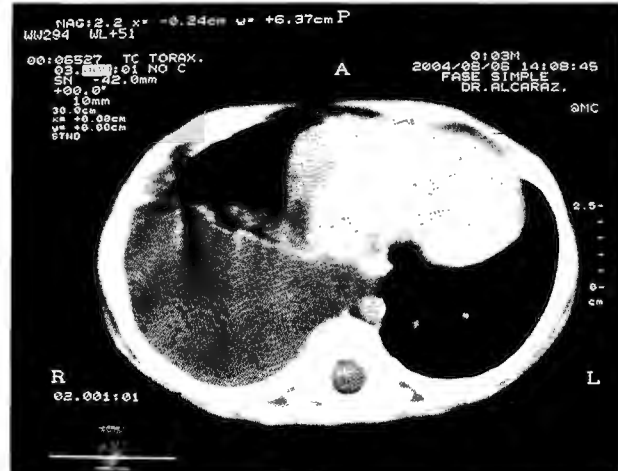

**Figura 2.** Radiografía de tórax que muestra el derrame pleural derecho.

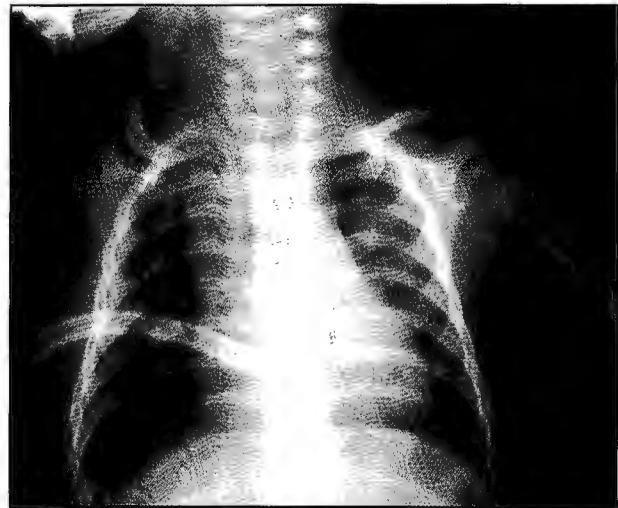
no se observaron lesiones o malformaciones de otro tipo (tumores, cardíacas, hernia de Bochdaleck, vasculares, etc.) (Figura 3). Se realizó una punción de tórax y se obtuvo quilo. El tratamiento fue conservador: sello pleural, ayuno y nutrición parenteral durante 18 días, a través de un catéter en la vena subclavia. Se emplearon antibióticos, ceftriaxona y amikacina durante 15 días. El paciente egresó a los 25 días de estancia con dieta a base de lípidos de cadena media; tuvo buena respuesta. Este tratamiento se suspendió a los tres meses y después se reinició la lactancia con leche maternizada. El sello de agua fue suficiente para el manejo del derrame (Figura 4). La evolución del paciente fue favorable. No se pudo establecer la etiología del derrame de quilo. El seguimiento a tres meses muestra buena evolución.

## DISCUSIÓN

El quilotórax congénito es una entidad muy bien conocida; <sup>1-3</sup> es una causa infrecuente de dificultad respiratoria en el recién nacido. Puede deberse a anomalías del drenaje linfático acompañadas o no con síndromes de aneuploidia: trisomía, síndrome de Turner, síndrome de Noonan; traumatismo del conducto torácico; obstrucción de la vena cava superior <sup>1-3,5,10</sup>. Su asociación a anomalías linfáticas,



**Figura 3.** Tomografía que muestra imagen líquida en hemitórax derecho ocupando más del 60% del mismo.



**Figura 4.** Expansión pulmonar con drenaje pleural del paciente.

venosas y arteriales, son las más importantes. El quilotórax usualmente es idiopático, que es la forma más común de derrame en neonatos. Helein <sup>4</sup> describió el caso de un neonato de dos semanas con quilotórax espontáneo tratado con octreotida. Existen pocos informes de esta patología en el idioma español. González y cols. <sup>8</sup> publicaron casos de cinco neonatos con quilotórax tratados con somatostatina. No encontramos artículos publicados en México de quilotórax idiopático en neonatos. Un derrame pleural se puede diagnosticar en la vida intrauterina y debe considerarse al quilo como la causa más común de este problema <sup>8-10</sup>. El error diagnóstico aumenta cuando el paciente ha estado en

ayuno y las características macroscópicas del derrame no aclaran su origen, lo cual dificulta el diagnóstico. Por el contrario, cuando el paciente ha sido alimentado por vía oral y el derrame pleural es lechoso (quilo) el diagnóstico es evidente.

El diagnóstico de quilolotórax en un neonato cuando las características macroscópicas no lo apoyan puede ser la parte más difícil ya que no es infrecuente que se asocie a otro tipo de problemas: cardíacos, tumorales, isonmización, etc. que inclinan a sospechar otra etiología del derrame. Cuando existe la duda el diagnóstico debe apoyarse con estudios de gabinete, incluyendo una tomografía de tórax; ésta aclarará las características del derrame y permitirá reconocer si hay o no afección pleural, masas mediastínicas, anomalías pulmonares o datos que sugieran una cardiopatía, lo que ayudará a reconocer la etiología.

En nuestro caso la tomografía sólo mostró el derrame y no hubo imágenes que hicieran sospechar una patología asociada. Consideramos que nuestro paciente tuvo un derrame pleural de quilo "idiopático". La radiografía final demuestra un pulmón limpio.

Obtenido el diagnóstico el siguiente paso es considerar el tratamiento más adecuado; lo que depende de la tolerancia del paciente a la vía oral. Se puede iniciar con fórmulas especiales sin triglicéridos de cadena larga. Si no hay tolerancia a la vía oral se debe iniciar la nutrición parenteral, generalmente por 10 a 15 días. Se deben agregar antibióticos de amplio espectro para evitar infecciones debidas al sello de agua y a la colocación de catéteres. Utilizamos amikacina y ampicilina, previos hemocultivos.

Hay que recordar que la presencia de quilo por sí mismo puede disminuir la inmunocompetencia produciendo linfopenia y alteraciones del estado nutricional<sup>1-3</sup>. La mayoría de los pacientes con quilotórax responde al tratamiento conservador. Cannizzaro y cols.<sup>6</sup> señalaron que 5% de 88 niños y neonatos con derrame pleural no respondieron al tratamiento médico y fueron operados.

El uso de medicamentos como el OK432 y octreotide han mostrado utilidad en estos pacientes<sup>6-9</sup>. En nuestro paciente no se utilizaron estos dos medicamentos; consideramos que pueden utilizarse cuando la respuesta no es adecuada. Se ha descrito su utilidad en el 15% de los

pacientes que no responden a la dieta o nutrición parenteral total (NPT)<sup>6</sup>. Menos del 10% de los casos requerirán alguna variante en el tratamiento quirúrgico: ligadura de conducto torácico, pleurodesis con talco o isodine o ambos procedimientos. La evolución de estos pacientes es buena si el tratamiento es adecuado y su pronóstico será bueno. Las complicaciones pueden ocurrir cuando se considera que el problema es idiopático y no se aclara la etiología.

Se debe considerar como situación grave a la linfangiomatosis, que puede localizarse en el tórax, en el abdomen y en ocasiones causa ascitis quilosa o lesiones óseas<sup>1,10</sup>. También se deben tomar en cuenta los tumores: teratoma y neuroblastoma.

#### REFERENCIAS

1. Tommasoni N, Mognato G, Gamba PG. Congenital and acquired chylothorax. *Pediatr Med Chir* 2002;24(1):21-8.
2. Carey BE. Neonatal chylothorax. *Neonatal Netw* 2001;20(2):53-5.
3. Cheah FC, Noraida MH, Boo NY, Amin TY. Chylothorax after repair of congenital diaphragmatic hernia--a case report. *Singapore Med J* 2000;41(11):548-9.
4. Helin RD, Angeles ST, Bhat R. Octreotide therapy for chylothorax in infants and children: A brief review. *Pediatr Crit Care Med* 2006;7(6):576-9.
5. Wilson RD, Pawel B, Bebbington M, Johnson MP, Lim FY, Stamilio D, et al. Congenital pulmonary lymphangiectasis sequence: a rare, heterogeneous, and lethal etiology for prenatal pleural effusion. *Prenat Diagn* 2006;26(11):1058-61.
6. Cannizzaro V, Frey B, Bernet BV. The role of somatostatin in the treatment of persistent chylothorax in children. *Eur J Cardiothorac Surg* 2006;30(1):49-53.
7. Roehr CC, Jung A, Curcin OA, Proquitte H, Hammer H, Wauer RR. Loculated neonatal chylothorax treated with octreotide: complete recovery while on unrestricted full fat breast milk. *Ann Thorac Surg*. 2004 ;77(6):2215-7.
8. González SM, Tarazona JL, Muñoz AP, Mira NJ, Jiménez CB. Use of somatostatin in five neonates with chylothorax. *An Pediatr (Barc)* 2005;63(3):244-8.
9. Chen M, Chen CP, Shih JC, Chou HC, Yu CL, Wang BT, et al. Antenatal treatment of chylothorax and cystic hygroma with OK-432 in nonimmune hydrops fetalis. *Fetal Diagn Ther* 2005;20(4):309-15.
10. Puddy V, Lam BC, Tang M, Wong KY, Lam YH, Wong K, et al. Variable levels of mosaicism for trisomy 21 in a non-immune hydropic infant with chylothorax. *Prenat Diagn* 1999;19(8):764-6.

