

Atresia de coanas. Experiencia en el Instituto Nacional de Pediatría

Dra. María del Carmen Medrano-Tinoco,* Dr. Rómulo Galo Rionda-Morales,** Dra. Mónica Torres-Sáinz*

RESUMEN

La atresia de coanas es un defecto congénito debido a la persistencia de la membrana bucofaringea. Puede ser uni o bilateral. Su tratamiento consiste en abrir quirúrgicamente la coana. Se realizó una revisión retrospectiva de los casos operados por atresia de coana entre enero de 1990 y septiembre de 2007. Se detectaron siete pacientes y se incluyeron seis en la revisión. La edad en que se operaron varió de un mes a 12 años, tres pacientes eran varones. La atresia fue bilateral en tres pacientes y unilateral en los otros tres. El abordaje fue transnasal microscópico en tres pacientes y endoscópico en tres; se utilizaron sondas a manera de férula en cinco de los pacientes en el primer procedimiento. Se produjo estenosis postquirúrgica en cuatro pacientes; tres pacientes requirieron un nuevo procedimiento de revisión y reapertura de coanas; un paciente, dos procedimientos para mantener la permeabilidad nasal. Concluimos que la atresia de coanas es una patología infrecuente. El tratamiento en nuestra institución es con cirugía y ferulización; se obtienen buenos resultados similares a lo informado en la literatura.

Palabras clave: Atresia de coanas, cirugía endoscópica, cirugía microscópica transnasal, ferulización.

ABSTRACT

Choanal atresia is a congenital defect caused by persistence of the bucopharyngeal membrane. It may be uni or bilateral. Treatment consists in surgical opening of the choana. A retrospective review of patients operated for choana atresia between January 1990 and September 2007 was done. There were 7 patients; only 6 were included in this paper. The age at surgery varied from 1 month to 12 years; there were three boys. Bilateral atresia was present in 3 patients and unilateral in the other 3. Surgical procedure was transnasal microscopic approach in three of the patients, and endoscopic in the rest. Stenting was done in 5 patients in a first procedure. Post-surgical stenosis occurred in 4 patients. One patient required two surgical procedures, and one procedure in three patients to maintain permeability of the choana. We conclude that choanal atresia is a rare defect and that surgical outcome with the use of stents in our institution has favorable similar results to those reported in the literature.

Key Words: Choanal atresia, endoscopic surgery, microscopic transnasal surgery, stenting.

La atresia de coanas es un defecto congénito debido a una anomalía en el desarrollo de la cavidad nasal. El primer caso de atresia de coanas fue descrito en 1755 por Roederer. Su frecuencia es de 1 en 5,000 a 8,000 nacidos vivos. En la mitad de estos casos existe otra anomalía congénita como la asociación CHARGE (coloboma, anomalía-

des cardiacas, atresia de coanas, retraso de crecimiento o mental, anomalías genitourinarias y anomalías óticas), polidactilia, deformidades nasales, auriculares y palatinas, síndrome de Crouzon, craneosinostosis, microcefalia, meningocele, asimetría facial y hendiduras faciales.¹ El 67% son unilaterales y el lado derecho es el más afectado; hay mayor prevalencia en el sexo femenino (2:1)². En el 90% de los casos el defecto es óseo y en el 10% membranoso. Con los nuevos estudios de imagen se ha visto que en la mayoría de los casos el defecto es mixto y que todas las atresias membranosas tienen algún componente óseo.⁴⁻⁶ Embriogénesis. Se ha postulado que el defecto se debe a la persistencia de la membrana bucofaringea o a una falla de la "rotura" de la membrana oronasal. También se ha sugerido que una alteración en el mesodermo provoca una rotación anómala de las prominencias nasales. Se ha descrito que el carbimazol, fármaco antitiroideo, que ingiere una mujer embarazada tiene efecto teratogénico y causa atresia de coanas.³

* Médico adscrito al Servicio de Otorrinolaringología.

** Otorrinolaringólogo egresado.
Instituto Nacional de Pediatría.

Correspondencia: Dr. Rómulo Galo Rionda Morales. Insurgentes Sur 3700-C, colonia Cuicuilco, México, DF, 04530. Correo electrónico: galo_rionda@yahoo.com.mx
Recibido: noviembre, 2007. Aceptado: julio, 2008

Este artículo debe citarse como: Medrano TMC, Rionda MRG, Torres SM. Atresia de coanas. Experiencia en el Instituto Nacional de Pediatría. Acta Pediatr Mex 2008;29(6):319-23
La versión completa de este artículo también está disponible en: www.revistasmedicasmexicanas.com.mx

MATERIAL Y MÉTODO

Se revisó el archivo clínico de pacientes con atresia de coanas uni o bilateral registrados entre enero de 1990 a septiembre de 2007. Se identificó el procedimiento quirúrgico realizado y su evolución.

RESULTADOS

Hubo siete pacientes con atresia de coanas. Se excluyó uno cuyo expediente era incompleto.

La edad a la que fueron vistos por primera vez en el Servicio de Otorrinolaringología fue de dos meses en tres pacientes, un mes en un paciente, ocho meses en el quinto y 12 años en el último que tenía atresia de coana unilateral y había sido operado sin éxito en otra institución. En dos pacientes había otras malformaciones congénitas; tres pacientes tuvieron atresia bilateral de coana y tres unilateral (dos derechas y una izquierda). Tres pacientes eran del sexo femenino. El abordaje quirúrgico fue transnasal con microscopio en tres pacientes y endoscópico en los otros tres. Se implantó una férula en las fosas nasales en cinco pacientes. Tres requirieron una segunda operación por reestenosis; un paciente requirió dos operaciones y dos pacientes evolucionaron satisfactoriamente con una sola intervención quirúrgica. El seguimiento promedio fue de 18.83 meses (2 años 5 meses) (Cuadro 1).

DISCUSIÓN

La atresia de coanas es una causa rara de obstrucción nasal. Se debe sospechar atresia bilateral de coanas en neonatos con dificultad respiratoria al nacimiento que mejora con el llanto; en casos unilaterales el diagnóstico se hace a edades mayores (lactantes).

La atresia unilateral, se caracteriza por obstrucción nasal con rinorrea anterior unilateral, pero sin datos de dificultad respiratoria. En cambio, en pacientes con atresia bilateral, hay dificultad respiratoria desde el nacimiento, que mejora con el llanto. En estos casos es necesario mantener libre la vía aérea inmediatamente; para ello se puede utilizar el chupón McGovern, que es adaptado con un orificio para mantener la boca abierta; se puede utilizar por seis semanas o más, ya que la respiración oral se desarrolla entre las seis semanas y seis meses de vida.

El diagnóstico puede hacerse mediante varios procedimientos: introducción de una sonda 6 Fr a través de la fosa nasal e intento de pasarla por la nasofaringe; revisión digital de la nasofaringe por vía oral; revisión de la nasofaringe con espejo laríngeo por vía oral; revisión endoscópica por vía nasal, (Figura 1) oral o retrógrada; estudios radiológicos como RX simples de nasofaringe con medio de contraste a través de las fosas nasales o tomografía computada de nariz y nasofaringe. (Figura 2) Este

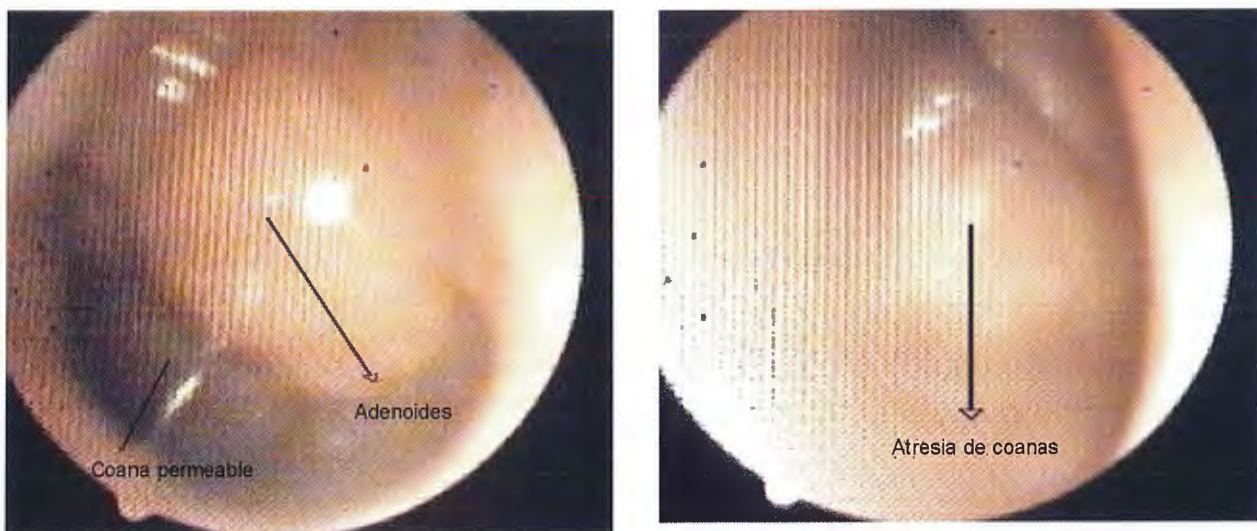


Figura 1. Vista endoscópica de una atresia de coana izquierda con coana derecha permeable.

Cuadro 1. Pacientes operados por atresia de coanas.

<i>Edad-sexo</i>	<i>Tipo</i>	<i>Diagnóstico</i>	<i>Cirugía</i>	<i>Ferulización</i>	<i>Otra cirugía</i>	<i>Malformación asociada</i>	<i>Seguimiento</i>	<i>Comentario</i>
2 meses Masculino	Unilateral derecha	Sonda Nelaton y RX simple con bario	Transnasal con microscopio	2 meses con sonda Nelaton	Septoplastia y re- apertura de coana derecha.	no	12 meses	
2 meses Masculino	Bilateral	Sonda Nelaton y RX simple con bario	Transnasal con microscopio	no	Reapertura de coa- nas con ferulización con sonda Foley.	no	48 meses	Traqueostomía un día después del diagnóstico por paro respiratorio. Re- tiro de la cánula posterior a la 2ª cirugía.
2 meses femenino	Unilateral izquierda	Sonda Nelaton y TC	Transnasal con microscopio	1 mes con son- da Nelaton	no	Exoftalmos, mi- crognatia, pala- dar hendido	6 meses	
1 mes femenino	bilateral	Sonda Nelaton y TC	Endoscópica	2 meses con sonda Nelaton	no	no	36 meses	
12 años femenino	Unilateral derecha	TC	Endoscópica	1 mes con son- da Nelaton	Reapertura de coana y liberación de sine- quias colocación de férula silastic	no	6 meses	Antecedente de 3 cirugías de apertura de coana en otro hospital a los 9 años.
8 meses masculino	bilateral	Sonda Nelaton y TC	Endoscópica	1 mes con son- da Nelaton	Revisión y recambio de férulas. 8 meses después reapertu- ra coana derecha y resección sinequia izquierda	Craneosinosto- sis con cráneo en trebol	5 meses	Antecedente de traqueo- stomía a los 6 meses, y la primera cirugía a los 3 años.

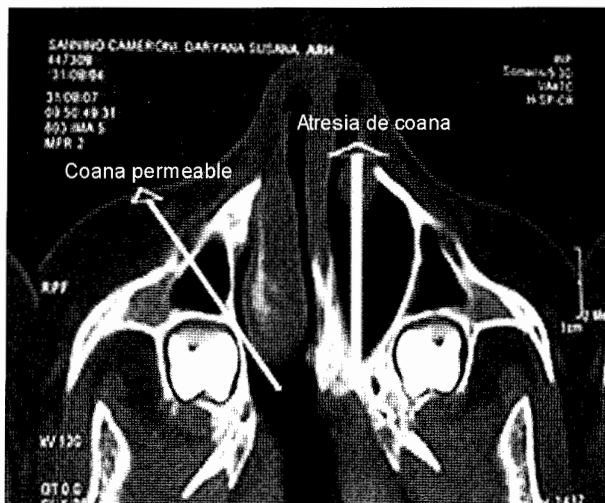

Figura 2. Tomografía computada en corte axial que muestra atresia de la coana izquierda, con permeabilidad de la coana derecha.

último es el mejor estudio de imagen pues se identifican todas las estructuras nasales y la anatomía de la atresia para planear su tratamiento.

El tratamiento definitivo es quirúrgico. En la atresia unilateral, no es una urgencia. En la atresia bilateral, se debe preparar al paciente teniendo la vía aérea permeable para operarlo lo más pronto posible. En ocasiones las malformaciones asociadas impiden realizar la cirugía rápidamente. En estos casos se debe realizar una traqueostomía hasta que las condiciones del paciente sean favorables. El abordaje quirúrgico puede ser por varias vías: transnasal inicialmente con visión microscópica; en la actualidad la endoscopia ha mejorado considerablemente los resultados; la transpalatina, transantral y transoral con las cuales se establece comunicación de la nariz con la nasofaringe.

El transpalatino que ofrece una buena visualización del campo operatorio y facilita realizar colgajos mucosos, aunque causa mayor sangrado. Hay estudios que sugieren que cuando se realiza en menores de cinco años se puede alterar el crecimiento palatino, además, se puede dejar como secuela una fístula palatina⁹. Hay autores que recomiendan este abordaje sobre todo en la asociación CHARGE con atresia bilateral de coanas¹⁰.

La vía transeptal se recomienda en atresia unilateral y en mayores de ocho años; se aprovecha el tiempo quirúrgico para corregir la desviación septal que acompaña a la atresia de coana.

El abordaje transnasal es el más utilizado en la actualidad. Inicialmente se apoyaba con el uso de microscopio, como se hizo en nuestros tres primeros casos; cuando se adquirió el equipo de endoscopia se utilizó esta técnica para el resto de los pacientes.

La complicación postoperatoria más frecuente es la estenosis de la coana. Para disminuir la frecuencia de esta complicación varios autores sugieren que se “ferulice” la fosa nasal con sondas o *silastic*; otros sugieren hacer colgajos mucosos para evitar zonas cruentas en las coanas y favorecer la cicatrización.

La asociación con otras malformaciones y patologías se encuentra bien establecida; la más directamente relacionada es la asociación CHARGE. Gujrathi y cols.⁸ en una revisión retrospectiva de 13 años hallaron 52 pacientes con atresia de coanas y 22 con asociación CHARGE. En nuestra serie no hubo esta patología; pero un paciente tenía craneosinostosis y otro micrognatia, exoftalmos y paladar hendido. En estos pacientes es importante tener la vía aérea permeable. En dos de nuestros casos se practicó traqueostomía; al primero se le realizó un día después del diagnóstico debido a que tuvo paro cardiorrespiratorio; el segundo paciente llegó a nuestro hospital con traqueostomía; en ambos se eliminó la cánula traqueal después de la cirugía de apertura de coana.

Ayari y cols¹¹ han utilizado “el navegador” durante la cirugía endoscópica, pues de esta forma se pueden reseca la apófisis pterigoides y la pared lateral de la placa atrésica sin dañar otras estructuras, para garantizar la permeabilidad de la coana con menos posibilidades de estenosis. La apertura de la coana se puede realizar con punción o fresado de la placa atrésica; con dilatadores para aumentar el diámetro de la misma; con laser KTP con o sin rotación de colgajos.¹²

La estenosis postquirúrgica es frecuente; para evitarla o disminuir su frecuencia, se utilizan sondas Nelaton o Foley a manera de férulas que se dejan en la coana por períodos desde dos semanas hasta de tres meses. Dedo¹² recomienda el uso de colgajos que se rotan para evitar dejar hueso desnudo y colocar una férula plana de teflón, tallada en forma de palo de hockey; al no ejercer presión sobre los bordes de la coana, la cicatrización es mejor y disminuye la posibilidad de estenosis postquirúrgica¹³. Nosotros hemos utilizado las férulas con sondas; a cinco de nuestros pacientes se les colocó una sonda durante la cirugía. El paciente a quien no se le colocó, tuvo esteno-

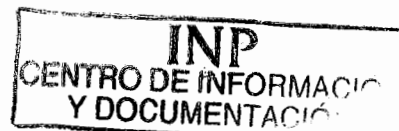sis y requirió una nueva cirugía para reabrir la coana; se colocó una férula por un mes y se logró mejor resultado. En nuestra experiencia, recomendamos su uso.

Segovia y cols.¹³ encontraron cuatro pacientes con atresia bilateral de coanas en tres años; para la corrección emplearon el abordaje transpalatino y usaron férulas con sondas de silastic durante siete a 20 semanas; tuvieron tres reestenosis. Fontoura¹⁴ operó 16 pacientes en cinco años con abordaje transpalatino y uso de férulas por un lapso de dos meses; tuvo un paciente con reestenosis; otro con fistula palatina residual y otro más con sangrado postoperatorio que se pudo controlar.

La atresia de coanas es una patología con múltiples matices; no hay un acuerdo universal en su tratamiento, por lo que se requiere mayor investigación.

REFERENCIAS

- Altuntas A, Deniz M, Kemal O, Dereköy S, Yücel A. Coexistence of choanal atresia and Tessier's facial cleft number 2. *Int J Pediatr Otorhinolaryngol* 2004;68:1081-5.
- Cedin AD, Rocha JF, Baptista DM, Moras PA, Murao M. Transnasal endoscopic surgery of choanal atresia without the use of stents. *Laryngoscope* 2002;112:750-2.
- Myers AK, Reardon W. Choanal atresia, a recurrent feature of foetal carbimazole. *Clin Otolaryngol* 2005;30:364-7.
- Sandoval-Granillo J. Tratado de Otorrinolaringología. UTEHA México: Noriega Editores; 1994.p.71-86.
- Paparella M, Shumrick D, Gluckman J, Meyerhoff W. Otorrinolaringología vol. IV. Argentina: Editorial Médica Panamericana; 1994.p.3119-59.
- Bailey B, Jonson J, Kohut R, Pillsbury H, Tardy M. Head and Neck Surgery-Otolaryngology. EE.UU: LB Lippincott Company; 994.p.2092-191.
- Bergeson PS, Shaw JC. Are infants really obligatory nasal breathers? *Clin Pediatr* 2001;40:567-9.
- Gujrathi CS, Daniel SJ, James AL, Forte V. Management of bilateral choanal atresia in the neonate: an institutional review. *Int J Pediatr Otorhinolaryngol* 2004;68:399-407.
- Schraff S, Vijaysasekaran S, Meinen-Derr J, Myer C. Management of choanal atresia in CHARGE association patients: A retrospective review. *Int J Pediatr Otorhinolaryngol* 2006;70:1291-7.
- Ayari S, Abedipour D, Bossard D, Froehlich P. C-T assisted surgery in choanal atresia. *Acta Otolaryngol* 2004;124:502-4.
- Kubba H, Benrett A, Cailey C. An update on choanal atresia surgery : preliminary results with mitomycin C and KTP laser. *Int J Pediatric Otorhinolaryngol* 2004;68:939-45.
- Dedo HH. Transnasal mucosal flap rotation technique for repair of posterior choanal atresia. *Otolaryngol Head Neck Surg* 2001;124:674-82.
- Segovia FE, Torres MN, Aguirre MH, Medrano TL. Atresia congénita de coanas. Presentación de cuatro casos. *Acta Pediatr Mex* 2002;23:213-7.
- Da Fontoura G, Carneiro A, Vassoler TM. Choanal atresia. Analysis of 16 cases. The experience of HRAC-USP from 2000 to 2004. *Rev Bras Otorrinolaringol* 2005;71:34-6.



Consulte **Acta Pediátrica de México** en internet:

www.imbiomed.com.mx
 www.actapediatrmex.entornomedico.org
 www.intramed.net
 www.revistasmedicasmexicanas.com.mx
 www.artemisa.org.mx

E-mail:
 actapediatrmex@entornomedico.org