



UNIVERSIDAD NACIONAL AUTÓNOMA DE MÉXICO


FACULTAD DE MEDICINA
DIVISIÓN DE ESTUDIOS DE POSGRADO E INVESTIGACIÓN
SECRETARÍA DE SALUD
INSTITUTO NACIONAL DE PEDIATRÍA

**"TUMORES MALIGNOS DE PÁNCREAS EN PACIENTES
PEDIÁTRICOS.
PRESENTACIÓN DE CASOS."**


T E S I S
QUE PARA OBTENER EL DIPLOMA
DE ESPECIALISTA EN:
CIRUGÍA PEDIÁTRICA
P R E S E N T A :
Dra. Ruth Palafox Sánchez

TUTOR DE TESIS:
Dr. Carlos Calderón Elvir


**TUMORES MALIGNOS DE PANCREAS EN PACIENTES
PEDIÁTRICOS.
PRESENTACIÓN DE CASOS**




**DR. JOSE N. REYNES MANZUR
DIRECTOR DE ENSEÑANZA**



**DRA. MIRELLA VAZQUEZ RIVERA
JEFE DEL DEPARTAMENTO DE PRE Y POSGRADO**



**DR. JORGE MAZA VALLEJOS
PROFESOR TITULAR DEL CURSO**



**DR. CARLOS CALDERON ELVIR
TUTOR DE TRABAJO DE FIN DE CURSO**

A mis padres, con amor y gratitud.

A mis hermanos, con mucho afecto.

A mis amigos, por que los considero una familia intelectual y afectiva.

A mis maestros del INP, en especial al Dr. José M. Ruano y Dr. Carlos Calderón Elvir por haberme brindado una invaluable experiencia académica y de vida.

**TUMORES MALIGNOS DE PÁNCREAS EN PACIENTES PEDIÁTRICOS.
PRESENTACION DE CASOS.**

Dra. Ruth Palafox Sánchez *

Dr. Carlos Calderón Elvir **

Dr. José M. Ruano Aguilar***

Dra. Beatriz de León ****

* Ex residente de cirugía pediátrica

**Jefe del servicio de cirugía oncológica pediátrica

***Adscrito de cirugía oncológica pediátrica

****Adscrito al departamento de patología

RESUMEN

Las neoplasias de páncreas son infrecuentes en la infancia y adolescencia. Si bien es conocido que el pancreatoblastoma es el tumor más común en esta edad, seguido de la neoplasia epitelial sólida y papilar; sin embargo la rareza de presentación de estas afecciones en la infancia y adolescencia hace que el conocimiento de la incidencia, fisiopatogenia, y tratamiento de esta, sea aun muy limitado; en comparación a los adultos en los cuales la incidencia del carcinoma del páncreas ha incrementado, ocupando el cuarto lugar como causa de muerte. Aunque desde 1818 Todd reportó primer caso de carcinoma pancreático en una niña de 14 años; actualmente sólo se han descrito un poco más de 150 casos de tumores pancreáticos de diversas estirpes, en pacientes pediátricos, lo que demuestra la baja incidencia de estos en la edad pediátrica; motivo por el cual presentamos los dos únicos casos, diagnosticados en 30 años en nuestra institución (Instituto Nacional de Pediatría). El primer caso correspondió a un paciente masculino que debutó a los tres años con masa abdominal, perdida de peso y elevación de alfafetoproteína; con imagen por ultrasonido de una masa a nivel pancreático de aspecto sólido y por tomografía con densidades mixtas y calcificaciones. La biopsia transquirúrgica reportó *pancreatoblastoma*, por lo que se le hizo resección completa del tumor, recibiendo quimioterapia adyuvante. El segundo caso, correspondió a una paciente del sexo femenino de 13 años de edad que se manifestó con dolor abdominal e imagen quística en la cabeza de páncreas por ultrasonido y sólida en la tomografía, la biopsia transoperatoria, reportó *neoplasia epitelial sólida y papilar del páncreas*, por lo que se hizo resección completa del tumor, sin quimioterapia adyuvante. La evolución de ambos casos fue satisfactoria, con una sobrevida libre de enfermedad del 100% (12m-48m). Aunque son raros estos padecimientos, es importante considerarlos dentro de los diagnósticos diferenciales, en todo paciente con masa y dolor abdominal.

Palabras Clave: páncreas, niños, tumores, dolor abdominal, cirugía.

ABSTRACT.

Pancreatic neoplasms are uncommon in childhood and adolescence. Nevertheless, pancreatoblastoma is the most common tumor of pancreas at this age, followed by Papillary-Cystic-Solid Epithelial neoplasm in second place. Because of it, the study of its incidence, physiopathogenic and treatment are more difficult compared with adults, in whom incidence increases with age, becoming the fourth cause of death. In 1818 Todd reported the first case of pancreatic carcinoma in a 14 years old-girl, since then, many others have been described a few most of 150 cases of pancreatic neoplasms in pediatrics, with different stocks and have proved also the low incidence at this group of age. So we present this two cases diagnosed in our hospital since 30 years (National Pediatric Institute). The first case reported was a male, who began at three years of age with an abdominal mass, weight loss and increase of alpha-fetoprotein levels; ultrasonography reported a solid pancreatic mass with calcifications and mixed density at CT scan. At transurgical biopsy, pathologists reported *pancreatoblastoma*, so then, complete resection was made, giving after adjuvant chemotherapy. The second case was a female of 13 years-old who began with abdominal pain and the finding at ultrasonogram of a cystic image in pancreas head with solid density at CT scan. At transurgical biopsy, pathologists reported Papillary-Solid Epithelial neoplasm of the pancreas, so then complete resection of the tumor was made, without adjuvant chemotherapy. The improvement of both cases was satisfactory, with a survivorship free of illness of 100% (12m-48m). Although pancreatic neoplasms are unusual in childhood and adolescence, is important consider them in differential diagnosis in all patients with abdominal mass and pain.

ANTECEDENTES

En el desarrollo del embrión, el páncreas se origina en la 5ta semana de gestación como evaginaciones pares del intestino primitivo anterior. El páncreas dorsal surge como un divertículo de la cara dorsal del primordio duodenal y da lugar al cuerpo y cola de la glándula, así como al conducto menor (Santorini), la papila menor y la continuación del conducto principal (de Wirsung) hasta el cuerpo y la cola. La yema pancreática ventral procede del divertículo biliar y pasa alrededor de la cara dorsal del primordio duodenal durante la rotación intestinal para crear la cabeza del páncreas y la porción proximal del conducto pancreático principal. Las dos yemas pancreáticas se fusionan para formar una glándula alrededor de la séptima semana de gestación, aunque al parecer la fusión completa de los dos conductos para originar el conducto pancreático principal se retrasa hasta el periodo perinatal.¹

Los componentes endocrinos del páncreas, los islotes de Langerhans, empiezan a diferenciarse antes que se formen las yemas pancreáticas en la pared del intestino primitivo anterior. Los islotes representan el 10% del páncreas durante la vida embrionaria y fetal temprana, pero disminuyen a menos del 1% en el adulto. Los acinos pancreáticos se desarrollan a partir de la 12ª semana de gestación y en ese momento empiezan a acumular organelos y gránulos de zimógeno característicos de las células acinares.

Al microscópico, el pancreatoblastoma se asemeja a la incompleta diferenciación acinar del páncreas fetal de aproximadamente 7 semanas de gestación.^{2,3} Aunque el pancreatoblastoma principalmente se compone de elementos acinares primitivos, los islotes celulares pueden estar presentes.⁴

El páncreas es retroperitoneal y de color rosado claro en los niños. La cabeza del páncreas se encuentra en el asa duodenal en forma de C y el proceso uncinado, o

gancho pancreático, emana de la porción posteromedial de la cabeza y se proyecta bajo la arteria y vena mesentéricas superiores. El cuello del páncreas se define como la porción de la glándula anterior a estos vasos. El cuerpo y la cola, a la izquierda de estos vasos, forman un ángulo agudo hacia arriba, en dirección del hilio esplénico. El conducto pancreático principal corre a lo largo de la cara posterior de la glándula y forma una curva hacia abajo en la cabeza para discurrir junto al conducto colédoco, el cual transcurre por una hendidura posterior al páncreas o dentro de la sustancia de la parte posterior del mismo. El conducto pancreático principal y el colédoco se fusionan a veces en un conducto común antes de entrar al duodeno.

El páncreas tiene forma convexa, con su parte media reflejada sobre la superficie anterior de las vértebras lumbares superiores y la aorta; las porciones laterales caen hacia atrás, en dirección de cada riñón. La irrigación del páncreas proviene del tronco celiaco y la arteria mesentérica superior, las cuales forman el arco pancreaticoduodenal. El páncreas también recibe anastomosis de la arteria esplénica.

En los adultos la incidencia del carcinoma del páncreas ha experimentado un incremento significativo en las últimas décadas, al punto de colocarse en el cuarto lugar entre las principales causas de muerte por cáncer en los Estados Unidos. A pesar de las altas tasas de mortalidad asociada al cáncer pancreático, la etiología del mismo aún no se comprende bien.⁵ El cáncer del páncreas exocrino es curable sólo en muy raras ocasiones, teniendo una tasa global de supervivencia menor al 4%.⁶ La tasa de curación más alta ocurre cuando el tumor está verdaderamente confinado al páncreas; pero menos del 20% de los casos se encuentran en este estadio de la enfermedad.

El páncreas es un sitio extremadamente infrecuente de neoplasias en niños y los adolescentes. Por esta razón, nuestra comprensión de estos tumores sigue siendo absolutamente limitada. Recientemente varios tipos de tumor se han descrito de manera histopatológica; a pesar de esto, sigue habiendo las preguntas sobre el linaje de las células de algunos de estos tumores y sobre las relaciones, si las hay, entre los diversos tipos de tumores en la niñez y entre los que ocurren en el adulto. Aunque la completa resección quirúrgica es claramente la clave, para el éxito en el manejo de todos los tumores pancreáticos malignos en niños, la información sobre el posible papel de la quimioterapia y de la radiación en casos recurrentes, tumores irresecables, o en metástasis es anecdótica.

En 1818 Todd, reporto el primer caso de carcinoma pediátrico en una niña de 14 años. En 1885, Bohn publicó otro caso de carcinoma simple, en un niño de 7 meses. En 1990, Grosfeld reportó 13 casos de tumores pancreáticos en niños, incluyendo 5 insulinosas, 2 cistadenomas mucinosos, 2 rabdomiosarcomas, y 4 carcinomas. En 1992, Jaksic reportó 6 casos de tumores pediátricos pancreáticos. Desde entonces hasta la actualidad, se han descrito más de 150 casos de tumores pancreáticos en pacientes pediátricos en la literatura.⁷

Los tumores pancreáticos en niños son raros y diversos. Estos pueden ser clasificados ampliamente dentro de neoplasias de origen epitelial (exocrinas o endocrinas) o no epitelial y tumores no neoplásicos. La rareza de estas lesiones es destacada por reportes de grandes series a nivel mundial.

Las neoplasias pancreáticas pueden ser benignas o malignas, sólidas o quísticas, y con componente endocrino o exocrino (Tabla 1).

Cuadro 1. Clasificación de los tumores primarios pancreáticos en niños

TIPO	BENIGNOS	MALIGNOS
Exocrino	Adenoma Cistadenoma	Adenocarcinoma Pancreatoblastoma Carcinoma de células acinares
	Tumor papilar quístico y sólido	
Endocrino	Insulinoma Gastrinoma Vipoma Glucagonoma Somatostatina Tumor de células de los islotes no funcionantes Carcinoide	
No epitelial	Linfangioma Teratoma Histiocitoma fibroso Hemangioendotelioma	Rabdomiosarcoma Linfoma

Los tumores del páncreas pueden derivarse de las células exocrinas o endocrinas. Algunos tumores, derivados probablemente de las células madre, demuestran ambas características. Aunque los tumores endocrinos generalmente son benignos, especialmente los insulinomas, son pocos los reportes de tumores benignos del páncreas exocrino a cualquier edad.

Los siguientes tipos de tumor se describen en niños y adolescentes: 1) Adenocarcinoma ductal, 2) Carcinoma de células acinares, 3) Pancreatoblastoma, 4) Neoplasia epitelial sólida y papilar del páncreas, y 5) neoplasias pancreáticas endocrinas (benignas y malignas). Además, se divulgan casos de otros tipos de tumores, que se desarrollan dentro del páncreas, o de otros tipos de células no pancreáticas; que involucre la glándula en forma secundaria. Éstos raros casos

incluyen: rabdomiosarcomas, linfomas, teratomas, y probablemente casos de tumor neuroectodermico primitivo (TNEP).

Grosfeld et al,⁸ han establecido que los tumores quisticos del páncreas, el cistadenoma seroso, cistadenomas mucinoso, y los cistadenocarcinomas, ocurren en adultos, generalmente en mujeres en edad media o mayores, también pueden ocurrir en niños. Sin embargo, no hay casos documentados de cistadenocarcinoma en niños, y con una excepción, los pocos casos del cistadenoma que existen en la literatura no son característicos o son diferentes a las lesiones que se ven en adultos. Dado que estas 2 lesiones ocurrieron en la asociación con la infección por citomegalovirus, y en una se demostró la degeneración a rabdomiosarcoma, similar a lo que ocasionalmente se ha visto en lesiones quísticas congénitas del pulmón, se cree que en los niños, los cistadenomas son malformaciones del desarrollo mas que neoplásicas.

Los tumores pancreáticos en la niñez, frecuentemente se manifiestan con una masa palpable o con dolor. La ictericia ocurre mucho menos comúnmente que en los adultos, reflejando el hecho de que los tumores están distribuidos más uniformemente a través de la glándula, raramente presentan epitelio ductal, y tienen comúnmente una estructura de crecimiento expansiva más que infiltrativa. En general, la afectación del sexo es igual, aunque existe predisposición en algunos subtipos del tumor, como en el tumor papilar sólido y quístico que afecta principalmente al sexo femenino.⁹

El adenocarcinoma ductal clásico del páncreas, el tipo más común en adultos, se ha reportado en niños, aunque en muy pocos casos. La mayoría de los casos están en la literatura antigua. Mientras que los tumores pancreáticos de la niñez se han caracterizado mejor, este diagnostico es mucho más raro, indicando que casi todos estos casos eran probablemente mal diagnosticados en ese entonces, y son realmente ejemplos de uno de los subtipos de cualquier tumor como

pancreatoblastoma o neoplasia epitelial sólida y papilar del páncreas . Los casos del carcinoma ductal verdadero son muy pocos. El carcinoma de células acinares puede ser proporcionalmente más común en niños. Los casos pediátricos pueden ser menos agresivos y tener un mejor pronóstico. El tratamiento para ambas formas de adenocarcinoma es la resección quirúrgica completa. No hay informes sobre el papel de la quimioterapia o la radioterapia.

Los tumores pancreáticos más comunes en la niñez y adolescencia son el pancreatoblastoma y la neoplasia epitelial sólida y papilar del páncreas. El pancreatoblastoma contiene las células pluripotenciales capaces de distinguir las vías de los 3 tipos de células pancreáticas. Su histología y comportamiento clínico son muy similares al carcinoma de células acinares, y en algunos casos la distinción patológica entre los dos puede ser muy difícil.

El pancreatoblastoma es una neoplasia primaria pancreática rara, de la niñez, la primera descripción en la literatura de la cirugía, fue realizada por Becker en 1957.^{10, 11} La descripción histopatológica más temprana fue publicada por Frable et al en 1971.¹² Aunque el tumor fue referido inicialmente como "carcinoma infantil del páncreas", su semejanza histológica al tejido fino pancreático fetal de aproximadamente 7 semanas de gestación condujo a Horie et al, en 1977,¹³ a proponer que el nombre original sea substituido por pancreatoblastoma.¹⁴ Aunque es raro, las características clínicas y patológicas del pancreatoblastoma han sido ya descritas, en aproximadamente 50 casos divulgados en la literatura. Sin embargo, ya que la mayoría de la información se ha proporcionado en forma aislada como reporte de casos, la incidencia verdadera del tumor se desconoce, así como los resultados radiográficos, y la terapia más eficaz (Anexo 1).

El pancreatoblastoma ocurre en niños en un 65% y ocupa aproximadamente el 25% de las neoplasias pancreáticas en la población pediátrica; afecta generalmente a pacientes entre las edades de 1 y 8 años, pero se ha divulgado en recién nacidos y en ancianos.¹⁵ La forma congénita se ha asociado al síndrome

de Beckwith-Wiedemann en un 86% en masculinos, descritos como quistes benignos. El tumor es más común en los pacientes masculinos, y la mitad de los casos divulgados en la literatura ha ocurrido en asiáticos. Típicamente, el pancreatoblastoma es de crecimiento lento, clínicamente oculto, y grande en el tiempo del diagnóstico. La presentación se caracteriza por una masa abdominal; otros síntomas, cuando se presentan, se relacionan con el efecto total e incluyen generalmente la saciedad temprana, vomito, estreñimiento, dolor abdominal y pérdida de peso. Se ha reportado síndrome de Cushing y síndrome de secreción inapropiada de hormona antidiurética. Estos síndromes endocrinos son postulados para ser el resultado de la secreción adrenocorticotrópica de la hormona por el tumor. El pancreatoblastoma puede localizarse en cualquier parte del páncreas.

Los valores del laboratorio pueden revelar niveles elevados en suero de alfafetoproteína (AFP), Alfa 1 antitripsina, y deshidrogenasa láctica. La AFP se encuentra elevada en uno de cada 3 casos de pancreatoblastoma.¹⁶ La AFP es una proteína sérica cuya síntesis se lleva a cabo por las células fetales hepáticas en gran proporción, pero además en el saco vitelino y en el tracto gastrointestinal fetal en mínimas proporciones. Su síntesis alcanza un pico máximo alrededor de la decimotercera semana de gestación. El nivel entonces disminuye progresivamente a cerca de 30.000 ng/ml en el nacimiento. También caracteriza a tumores como hepatoblastoma o tumores del saco vitelino. Por otra parte, estos tumores producen generalmente niveles muy altos en suero de AFP, permitiendo así la predicción del tipo histológico del tumor antes de cirugía. Défachelles et al,¹⁷ en su estudio encontró elevación de AFP en cuatro de seis pacientes con pancreatoblastoma. Entre estos cuatro pacientes, dos recayeron con elevaciones coincidentes de los niveles de AFP. Un nivel alto de AFP al momento del diagnóstico, y descenso a límites normales después de la resección completa del tumor; una elevación secundaria, indica recurrencia. Cuando se presenta al momento del diagnóstico elevación de los niveles de AFP; su monitorización nos es útil para seguir el curso de la enfermedad. Sin embargo,

Bergstraesser et al, ¹⁸ describieron a un niño con pancreatoblastoma y niveles altos de AFP en el momento del diagnóstico; con posterior recurrencia del tumor con depósitos metastásicos; y las concentraciones en suero de AFP permanecieron dentro de límites normales. Éste es el único reporte de caso, en el cual no se correlacionan la elevación de AFP, con la actividad de la enfermedad.

Kerr et al, ¹⁹ realizaron el primer análisis molecular de el pancreatoblastoma en donde se identifico perdida de heterogeneidad del cromosoma 11.

Los estudios radiológicos como ultrasonido (US), tomografía computarizada (TC) e imagen por resonancia magnética (IRM); demuestran un tumor lobulado, heterogéneo, con márgenes bien definidos, pero en ocasiones es difícil determinar el sitio anatómico de origen. ²⁰ En estudios contrastados puede encontrarse hemorragia tumoral, necrosis, calcificación y/o cambios quísticos.

El manejo inicial de los pacientes con pancreatoblastoma, requiere de una biopsia abierta, o biopsia por aspiración con aguja fina (BAAF) y/o cuando es factible la resección completa del tumor. Bishop et al ²⁰ describieron los hallazgos citológicos del pancreatoblastoma, por medio de BAAF; siendo el tercer reporte en la literatura.

Macroscópicamente el tumor aparece parcialmente circunscrito, de color blanco-amarillento a tostado, multilobulado debido a la presencia de bandas fibrosas. También se observa necrosis. Microscópicamente el tumor esta compuesto de una combinación de elementos epiteliales, endocrinos y estromales. Se observa la presencia de una cápsula parcial rodeando al tumor. El componente epitelial predomina y muestra arquitectura acinar, sólida y la presencia de corpúsculos escamosos. El tumor aparece separado en forma de lóbulos por las bandas de tejido conectivo. El componente acinar y sólido es mas común, citológicamente similar, y tienden a mezclarse en forma imperceptible. El componente acinar muestra gránulos citoplasmáticos que son PAS positivos resistentes a la diastasa

y ocasionalmente se observa positividad con la mucicarmina la cual esta limitada a la parte luminal de los acinos. Los gránulos de zimogeno se evidencian con la microscopia electrónica y son detectados con la tripsina, lipasa y antiqumotripsina inmunohistoquímicamente. La actividad mitótica es variable pero puede llegar a ser alta (40 mitosis en 10 campos microscópicos a gran aumento). Puede observarse necrosis y calcificaciones. Los nidos y cordones escamosos (corpúsculos escamoideos) no reaccionan con las enzimas pancreáticas, pero reaccionan con las queratinas y ocasionalmente con el antígeno carcinoembrionario. El componente endocrino es muy difícil de percibir en las secciones teñidas con la hematoxilina y eosina. Los elementos endocrinos son también variables y pueden aparecer como células endocrinas aisladas, o nidos celulares que semejan los islotes. Estas células reaccionan en forma positiva con la cromogranina A y la sinaptofisina. El estroma que constituye el componente mesenquimal es muy notable y diferente del componente epitelial y consiste de bandas fibroticas de celularidad variable.

El diagnóstico diferencial incluye: carcinoma de células acinares, neoplasia epitelial sólida quística y papilar del páncreas, y tumores endocrinos pancreáticos. Cuando las células acinares predominan en el pancreatoblastoma, este tumor puede ser fácilmente confundido con el tumor de células acinares. Sin embargo, los tumores acinares ocurren predominantemente en adultos y no muestran los corpúsculos escamoideos tan comunes en el pancreatoblastoma. La presencia de corpúsculos escamoideos en un tumor pancreático es diagnóstico del pancreatoblastoma. La neoplasia epitelial sólida quística y papilar del páncreas, también puede ocurrir en niños, pero esta tiene predilección por las mujeres y afecta a niños de mayor edad; al microscopio muestran zonas sólidas que alternan con regiones pseudopapilares y reaccionan de forma positiva y difusa con la vimentina, mientras que la reacción con alfa-1-antitripsina esta limitada a los glóbulos eosinofílicos. Los pancreatoblastomas que tienen un patrón sólido y difuso histológicamente pueden ser confundidos con tumores endocrinos. Pero

estos últimos reaccionan en forma positiva con los marcadores endocrinos y péptidos pancreáticos.

La extensión local, incluye el duodeno, omento, estomago, colon transverso y peritoneo. La invasión vascular, a la vena porta y vasos mesentéricos, ha sido descrita. Las metástasis son reportadas en un 36%, siendo el hígado y el pulmón, los sitios más comunes; otros sitios incluyen: ganglios pancreáticos regionales, hueso y mediastino posterior y usualmente no se detectan en la presentación inicial, pero pueden estar presentes cuando el tumor recurre localmente. ²¹

El tratamiento de elección es quirúrgico y constituye la resección completa del tumor. De acuerdo a la localización del tumor, puede ser necesario una: pancreatoduodenectomía, cuando se localiza en la cabeza del páncreas; pancreatectomía distal, en localización de cola de páncreas; o pancreatectomía regional.

El papel de la quimioterapia adyuvante para un tumor resecable es incierto. La quimioterapia preoperatoria ha sido reportada para tumores irresecables, para convertirlo en un tumor resecable, con el retardo del tratamiento quirúrgico. ²² Ogawa et al ²³ reportan el caso de una paciente con pancreatoblastoma, y obstrucción de la vena porta, con niveles elevados de AFP, en donde utilizaron quimioterapia neoadyuvante, durante 3 ciclos, con disminución del tamaño de tumor, permeabilidad de la vena porta, y disminución de la AFP, con lo que se realizó la resección tumoral. El pancreatoblastoma parece ser un tumor quimio-sensible, en los pocos casos reportados hasta el momento. Aunque no hay datos suficientes que apoyen un esquema de quimioterapia apropiado, existen reportes de buena respuesta con algunos agentes quimioterapéuticos como: Cisplatino, vincristina, adriamicina y ciclofosfamida. ²⁴

La radioterapia y la quimioterapia se utilizan para tratar enfermedad recurrente o metastática. En los pacientes con tumor resecable marginalmente o con tumor en espiga, presentan un dilema a causa de la frecuencia de recurrencia local y metástasis. La radioterapia local después de la cirugía ha sido propuesta. Griffin et al ²⁵, irradiaron a un paciente con recurrencia local del tumor; se tomaron múltiples biopsias, 6 semanas después, sin evidencia del tumor. En la literatura y en el estudio realizado por Défachelles et al ¹⁷, 4 de 5 niños con tumor resecable marginalmente, que recibieron radioterapia, están libres de enfermedad; mientras 4 de 5 niños que no recibieron radioterapia, murieron. Esta observación sugiere que el pancreatoblastoma es un tumor potencialmente radiocontrolable.

El pronóstico es bueno para los pacientes con enfermedad localizada, quirúrgicamente resecable. La revisión de la literatura, demuestra que la supervivencia a 5 años es de 43% e incrementa a más de 75% después de la resección radical. ²⁶ Los pacientes con tumor irresecable o metástasis, tienen un pronóstico más pobre.

Otro de los tumores pancreáticos más frecuentes en niños es la neoplasia epitelial sólida y papilar del páncreas; esta neoplasia es también conocida con una variedad de nombres incluyendo los de neoplasia papilar-quística del páncreas, neoplasia pancreática papilar, neoplasia epitelial papilar quística del páncreas, tumor acinar sólido y quístico del páncreas, neoplasia sólida y papilar del páncreas, tumor papilar quístico del páncreas, tumor de Frantz y tumor sólido quístico y papilar. Jeffrey M Ogorzalek prefiere el nombre de Neoplasia epitelial sólida y papilar del páncreas que refleja la histología del tumor y su naturaleza epitelial. ^{27,28}

La descripción original fue realizada por Franz en 1959, desde entonces se han reportado aproximadamente 150 casos de esta enfermedad. ²⁹ Kloppel et al, ³⁰

postularon que este tumor se originaba a partir de células acinares y lo describen como un tumor de células acinares quístico y sólido. Se considera poco frecuente y afecta casi exclusivamente a adolescentes y mujeres jóvenes. A pesar de que ha sido diagnosticada en todas las razas, presenta cierta predilección en Asia y África. ³¹ Corresponde al 1 o 2% de los tumores exócrinos del páncreas. ³² La relación entre mujeres y hombres afectados es de 13:1, y la edad promedio es 27 años, menos del 25% de los pacientes son menores de 20 años de edad, menos del 10% de los casos se presentan en masculinos. En niños, esta patología es extremadamente rara, existiendo escasos reportes en la literatura, con solo ocho casos en pacientes masculinos ³³ (Anexo 2).

No existe un cuadro clínico típico; hay síntomas poco definidos que pueden durar hasta unos cinco años, dos tercios de los pacientes presentan masa abdominal palpable en el cuadrante superior, y un tercio de los pacientes se manifiestan con malestar en el epigastrio o dolor vago en el cuadrante superior izquierdo del abdomen. Cuando comienza con dolor suele relacionarse con traumatismo abdominal y ocasionalmente este puede precipitar la ruptura del tumor. Hay un 10% de pacientes completamente asintomáticos. La existencia de ictericia es rara. ³⁴

Los estudios de radiología, US y TC demuestran una masa sólida con áreas quísticas, bien delimitada. La IRM una formación tumoral bien delimitada con áreas sólidas isointensas con el páncreas en T1 señal ligeramente alta en T2. Las áreas quístico hemorrágico necróticas muy bien representadas por este método, aparecen como señales de alta intensidad en T1. En T2, en la mayor parte de los casos aparecen como señales de alta intensidad, distribuidas difusa o periféricamente, y en un número menor de casos aparecen como señales mixtas de alta y baja intensidad. La cápsula se representa como halo de baja intensidad en T1 y T2. ^{35,36}

Se ha postulado su origen en alteraciones del desarrollo pancreático, dada su frecuencia en niños,³⁷ sus similitudes con el pancreatoblastoma y hallazgos histológicos y ultraestructurales que recuerdan la diferenciación tubular y acinar pancreática.³⁸ Se derivaría así de la parte exocrina del páncreas, ya que, además no se han detectado marcadores endocrinos,³⁹ o sólo ocasionalmente.⁴⁰ La escasez y la dispersión de casos han impedido hacer estudios epidemiológicos que incriminen directamente algún factor ambiental. El comportamiento agresivo se ha relacionado con traumatismos abdominales, ya que en varios de los casos con extensión extrapancreática se recogen antecedentes de trauma abdominal.⁴¹ La sorprendente predominancia femenina de este tumor ha sugerido participación hormonal en su patogénesis. La positividad de los receptores estrogénicos o progesterónicos, especialmente de estos últimos podría explicar la predilección femenina, más esto no juega un rol real en su patogénesis.^{42, 43}

El posible origen en células acinares pancreáticas se basa en la reactividad positiva de estos tumores a la alfa 1 antitripsina, que es un índice de diferenciación celular acinar.⁴⁴ Sin embargo esta reacción también se ve en el cáncer de células acinares, pancreatoblastoma, tumores pancreáticos endocrinos y en tumores extrapancreáticos, por lo que esta reacción es característica más no específica de estos tumores.

El espécimen resecado suele medir entre 2-20 centímetros de diámetro, con un promedio entre 9 y 10 centímetros, y se localizan más frecuentemente en la cabeza y la cola, y menos comúnmente en el cuerpo. Es usualmente bien delimitado y puede haber áreas sólidas, quísticas y papilares, con o sin focos necróticos o hemorrágicas. Hay áreas monomórficas con estructuras pseudopapilares asociadas con focos hemorrágicos centrales y degeneración quística. Las células tumorales son uniformes, poligonales o alargadas sobre delicados ejes conjuntivos vasculares. Tienen citoplasma acidófilo y finamente vacuolizado, núcleos con cromatina fina y frecuentemente, hendidos.

El diagnóstico puede ser confirmado por análisis de inmunohistoquímica. Este tumor usualmente demuestra inmunoreactividad para vimentina, alfa 1 antitripsina, alfa 1 antiqumotripsina, fosfolipasa A2 y enolasa neurona específica.⁴⁵ Se han identificado receptores hormonales, aproximadamente 20% reaccionan positivamente al receptor de la progesterona.

El diagnóstico diferencial: incluye lesiones sólidas y quísticas del páncreas tales como pseudoquistes inflamatorios, tumores quísticos mucinosos, carcinoma de células acinares, cistadenocarcinoma, pancreatoblastoma y tumores vasculares como son el hemangioma, linfangioma y angiosarcoma.

La invasión vascular o perineural son indicadores de posible comportamiento maligno y de metástasis, pero sin embargo no se ha delineado claramente los criterios que permitan predecir con alguna certeza la malignidad de la lesión.

Debido a que el potencial maligno de estas lesiones es aproximadamente del 12%, el tratamiento adecuado, es la resección quirúrgica completa; la extensión de la resección varía con respecto a la edad del paciente, y la localización del tumor. El tratamiento quirúrgico preferido es la pancreatomecía parcial o la pancreatomecía distal, cuando el tumor se encuentra en cuerpo y cola del páncreas. El bazo es generalmente preservado, a menos que exista infiltración tumoral se realiza esplenomecía. Este procedimiento puede ser realizado por laparoscopia. En la actualidad, el papel de la BAAF guiada con ultrasonido endoscópico, para el diagnóstico, está bien establecido.⁴⁶ Aunque la realización de procedimiento radical en niños, como la pancreatoduodenomecía es controversial,⁴⁷ este procedimiento se realiza cuando el tumor se encuentra en la cabeza del páncreas.

El uso de quimioterapia y radioterapia es desconocido. Existen reportes anecdóticos sobre su uso.^{48, 49} Fried et al,⁵⁰ reportan un caso, curado solo con radioterapia. Así mismo, Strauss et al,⁵¹ mencionan la conversión de un tumor

irresecable a resecable, con el uso de quimioterapia. Otros casos tratados con radioterapia y quimioterapia han presentado recurrencia en un tiempo de cuatro años después del diagnóstico.⁵²

El pronóstico en general es bueno, aun cuando hay invasión vascular.⁵³ La curación tras la escisión quirúrgica completa, ocurre en un 95% de casos. Se estima que puede haber metástasis en un 10% a 15% y muerte en un 4%.⁵⁴ Las metástasis comprometen uno o más de estos órganos: ganglios linfáticos, hígado, bazo, colon, mesocolon y carcinomatosis generalizada y pueden presentarse entre 12 y 131 meses después del diagnóstico. Las complicaciones posibles son: formación de pseudoquistes, coagulopatía, colangitis y choque séptico.

PRESENTACION DE LOS CASOS

CASO 1

Nombre: APE

Masculino de 3 años de edad, el cual presenta fiebre de una semana de evolución, pérdida de peso y masa abdominal. A su ingreso se encuentra con peso de 13.600 kg, talla 94 cm, hipoactivo, fascies caquética, palidez generalizada, sin compromiso cardiopulmonar, abdomen globoso, con red venosa colateral, perímetro abdominal de 48 cm, se palpa masa de 13 x 11 cm, en cuadrante superior izquierdo, consistencia firme, móvil, no dolorosa, no hay adenomegalias.

La biometría hemática revela anemia normocítica normocromica. La química sanguínea, pruebas de función hepática y renal fueron normales. Los niveles séricos de alfafetoproteína fueron de 131.9 ng/ml (valores normales de 0.5-5.5ng/ml), con fracción beta de hormona gonadotropina corionica de 0.05 (normal 0.0-5.0U/ml) y deshidrogenasa láctica de 450 U/L(100-240 U/L).

La radiografía simple de abdomen se encuentra imagen radiopaca en hipocondrio izquierdo, con desplazamiento del colon y cámara gástrica, y elevación del hemidiafragma del mismo lado (Figura 1).

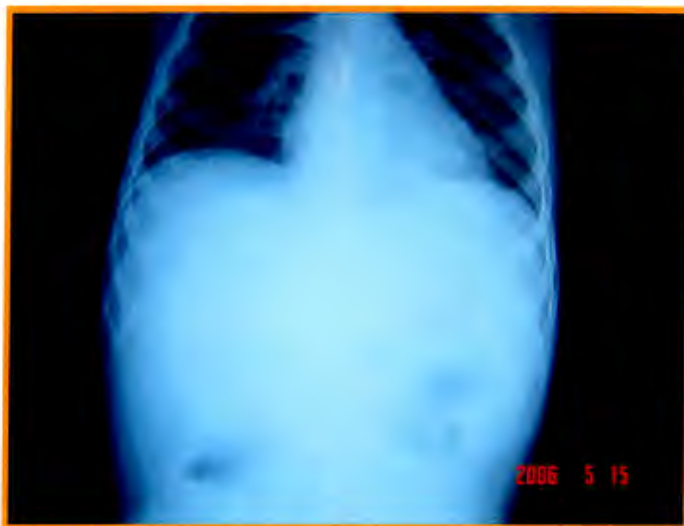


Figura 1. Radiografía simple de abdomen, con radiopacidad en hipocondrio izquierdo y desplazamiento de colon.

El ultrasonido detecta una lesión ocupativa de aspecto sólido trilobulada, que contiene en su interior áreas hipoecoicas y anecoicas, sugestivas de necrosis o degeneración quística, de 14.6 x 8 x 5.7 (Figura 2), la lesión ejerce compresión sobre las estructuras del retroperitoneo no permitiendo visualizar adecuadamente el páncreas, hay compresión de los grandes vasos (aorta y vena cava); en el interior de la lesión hay áreas ecogénicas puntiformes; el hígado y el riñón se encuentran normales.

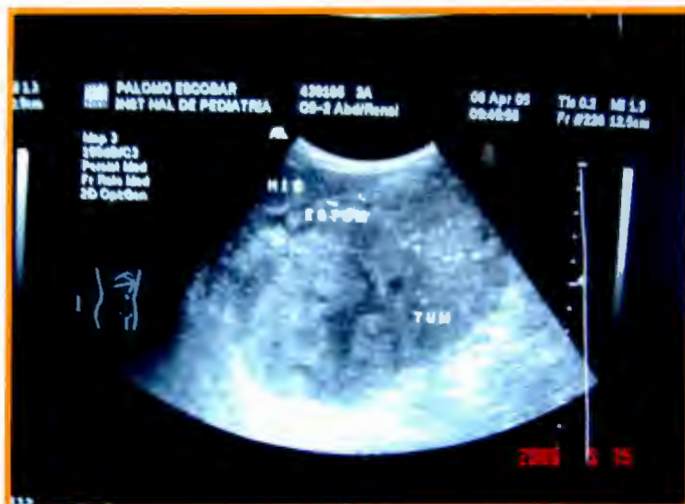

Figura 2. Ultrasonido que muestra tumor sólido en hipocondrio izquierdo.

En la TAC, se observa tumoración en hipocondrio izquierdo, de densidades mixtas, bien circunscrita, que desplaza estructuras adyacentes, con presencia de calcificaciones, que mide 11.6X8.2X6.6 cm (Figura 3).

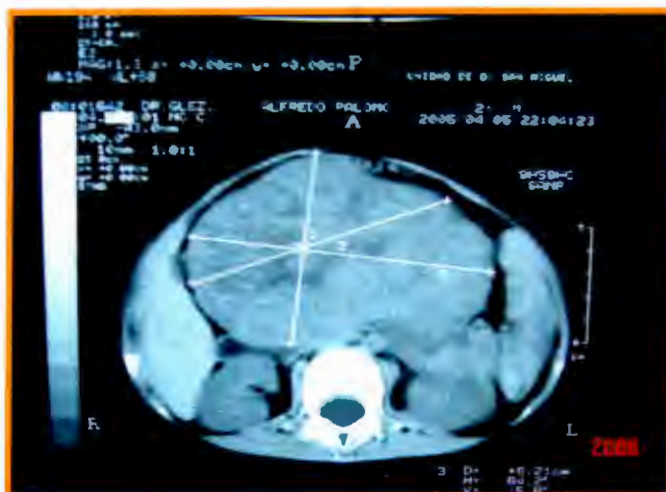

Figura 3. Imagen tomográfica con presencia de tumor ocupando casi la totalidad de la cavidad abdominal.

Se realizó laparotomía exploradora encontrando en la retrocavidad epiploica, tumoración de 16 x 10 cm., entre la curvatura mayor del estomago y sobre el páncreas, se toma biopsia transoperatoria. Se realiza resección de la masa, y pancreatectomía subtotal (Figura 4).

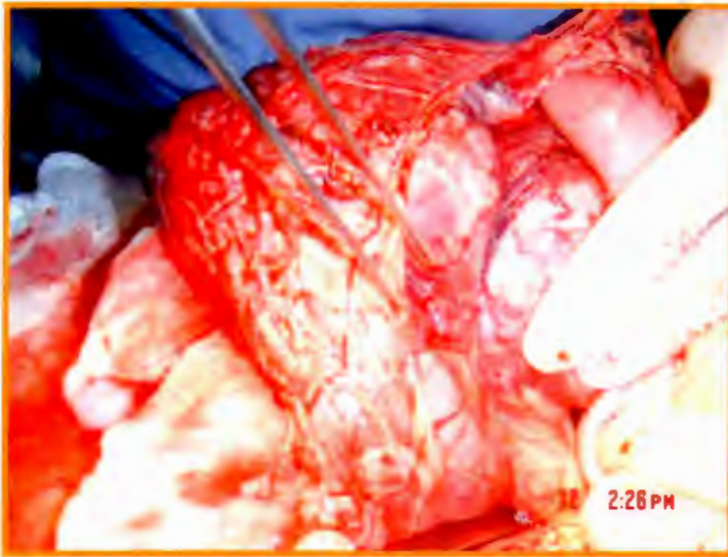


Figura 4. Disección quirúrgica de tumoración pancreática.

Se envía pieza a estudio histopatológico; descripción macroscópica: tamaño del tumor de 15 cm, peso de 550 gr, con invasión a la cápsula; biopsia del borde de la cabeza del páncreas positivo para tumor. Al microscopio, se encuentran septos de tejido fibroso, con citoplasma eosinofilo, y grupos de células de aspecto epiteloide. (Figura 5).

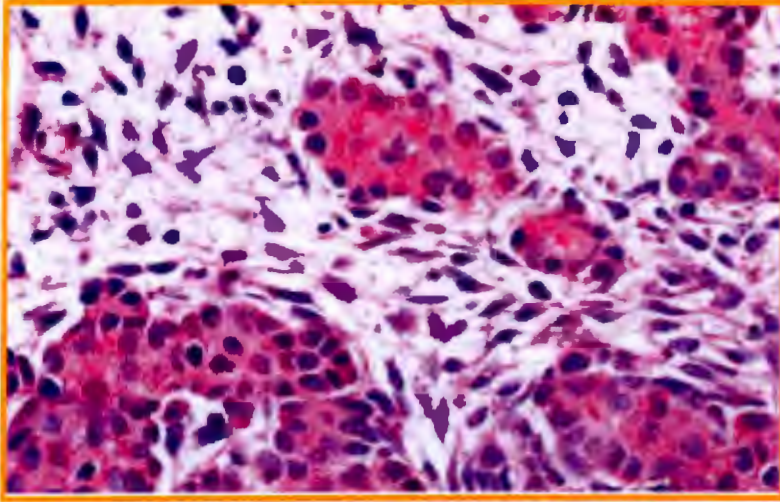


Figura 5. Al microscopio se muestra tejido pancreático con patrón acinar y glandular con áreas sólidas.

La inmunohistoquímica con alfafetoproteína, antígeno carcinomaembrionario, EMA, proteína S 100, fueron positivos; cromogranina negativa (Figura 6). Se diagnostica pancreatoblastoma.

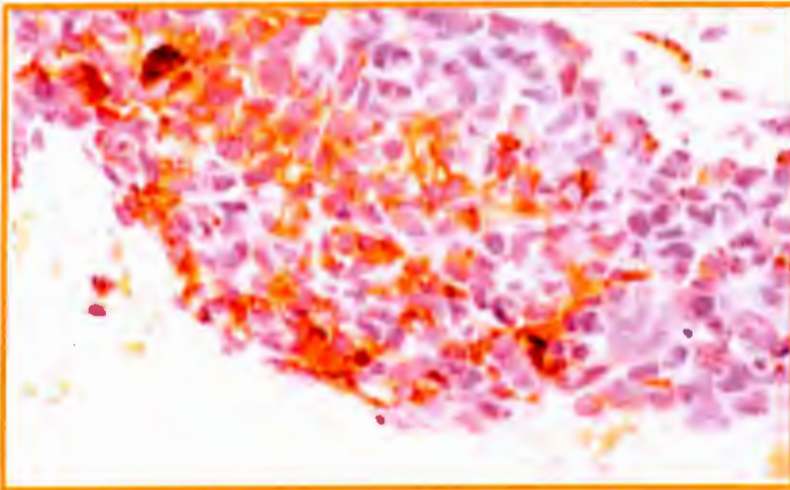


Figura 6. Reacción de Inmunohistoquímica positiva.

Se da tratamiento con quimioterapia: vincristina, adriamicina, cisplatino, durante seis ciclos. Evoluciona favorablemente, con descenso de los niveles plasmáticos de alfafetoproteína a 9.9 ng/mL.

En la tomografía computarizada de control se encuentra que el volumen de la cabeza del páncreas disminuye a 2.5 x 3 cm, con densidad similar al resto del parénquima pancreático, respuesta del 90% (Figura 7).

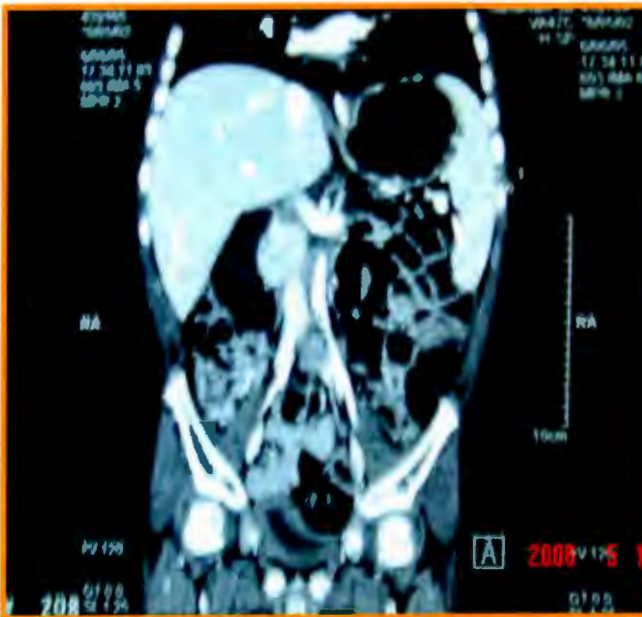

Figura 7. Tomografía contrastada de control, postquimioterapia.

Se realiza una segunda exploración quirúrgica, con toma de biopsia de bordes quirúrgicos reportándose negativos. El paciente se encuentra en vigilancia hasta la fecha actual, libre de enfermedad.

CASO 2

Nombre: M E S M

Femenino de 13 años de edad, sin antecedentes de importancia, que manifiesta dolor abdominal de un año de evolución, de moderada intensidad, continuo, irradiado a flanco izquierdo, acompañado de náusea y vómito. Niega fiebre e ictericia. A la exploración física se encontró con peso de 77.50 kg (+97), talla 155 cm (75), buena coloración de piel, abdomen globoso a expensas de pániculo adiposo, blando, depresible, doloroso a la palpación media y profunda en epigastrio, peristalsis normal, no hay visceromegalias. Los exámenes de laboratorio como: biometría hemática, química sanguínea, y pruebas de función hepática fueron normales; amilasa 48 mU/ml, y lipasa de 1.0 mU/ml.

El ultrasonido abdominal se observa en la región de la cabeza de páncreas una imagen hipocóica de forma redondeada, que mide de 5.1 x 4.2 cm de diámetro, con reforzamiento posterior, contornos bien definidos. No hay dilatación intra ni extrahepática. Vena cava, porta y aorta sin alteraciones (Figura 8).

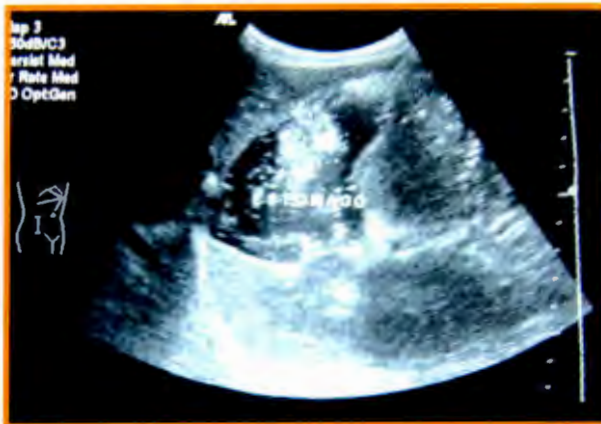

Figura 8. Ultrasonido abdominal que muestra imagen hipocóica en hipocondrio izquierdo.

La tomografía computarizada nos muestra una lesión uniforme pancreática, que abarca la cabeza y parte del cuerpo del páncreas, refuerza con el medio de contraste, con densidad similar al resto del parénquima pancreático, que mide aproximadamente 7 x 10 cm. Las vías biliares son normales y no hay adenopatías paravertebrales (Figura 9).

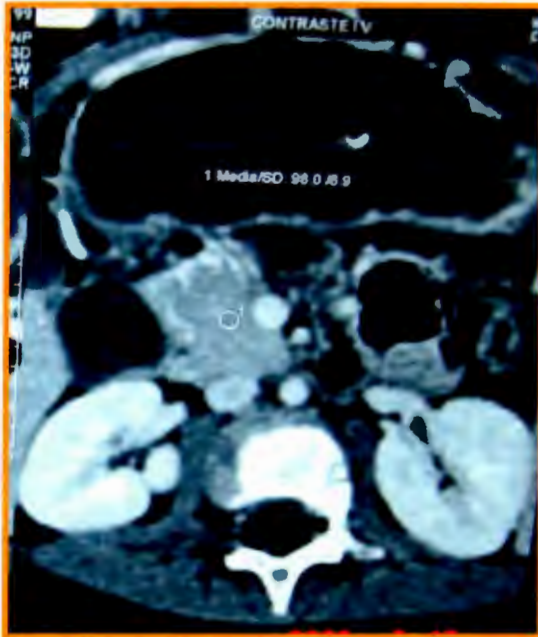

Figura 9. Tomografía contrastada, que muestra tumor sólido en páncreas.

Se realizó laparotomía exploradora con incisión subcostal bilateral, se encuentra masa pancreática, a nivel de la cabeza, que mide aproximadamente 10 x 9 x 8 cm, blanda, se toma biopsia transoperatoria, con reporte de neuroblastoma. Se realiza resección de la masa en su totalidad. Descripción macroscópica: masa de forma irregular, friable, consistencia blanda, color grisácea, con peso de 50 gr, y

mide 5.5 x 5 x 4.2, con zonas de hemorragia. Descripción microscópica: Se observa neoplasia epitelial con dos patrones: uno lobular con células poligonales de citoplasma eosinofilo pálido y otro papilar con células cilíndricas, núcleos redondos, cromatina fina. No hay mitosis, atipias, ni necrosis (Figura 10). Inmunohistoquímica: antiinsulina, colecistoquinina y enolasa neurona específica fueron negativas. Se diagnostica Neoplasia epitelial sólida y papilar del páncreas, de bajo grado de malignidad.

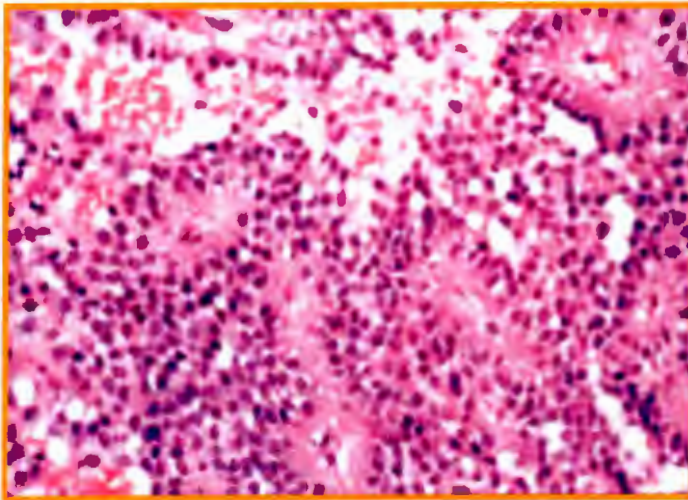


Figura 10. Al microscopio se muestra zona sólida pero con formación de papilas con ejes conjuntivo vasculares y revestimiento de epitelio neoplásico.

Se realizaron estudios de extensión sin encontrarse alteraciones. Se egresa en buenas condiciones. Continúo vigilancia durante 6 años, sin recidivas.

DISCUSION

Los tumores pancreáticos son muy infrecuentes en la edad pediátrica. En niños pequeños, predomina el pancreatoblastoma, mientras que, en niñas adolescentes lo hace la neoplasia epitelial sólida y papilar del páncreas.

Se realizó una revisión en archivo clínico del Instituto Nacional de Pediatría; encontrándose solo 2 casos de tumores pancreáticos: el primero correspondiente a un pancreatoblastoma en un paciente masculino de 3 años de edad, cuya manifestación principal fue masa abdominal, la cual se presenta en uno de cada 3 pacientes con pancreatoblastoma; en los estudios de laboratorio se detectó elevación de alfa-fetoproteína, situación que se presenta en un tercio de los pacientes, cuyo tratamiento fue quirúrgico y quimioterapia, con lo cual hubo remisión completa del tumor y su evolución fue satisfactoria y actualmente se encuentra en vigilancia libre de tumor. El otro caso corresponde al de neoplasia epitelial sólida y papilar del páncreas, el cual es un tumor raro, con afectación casi exclusiva del sexo femenino, como es el caso que se presenta; su predominio sugiere participación hormonal. Manifestándose con dolor abdominal, presentándose solo en un tercio de los pacientes, un 10% de los pacientes son asintomáticos. El diagnóstico en nuestra paciente se realizó por histopatología confirmado por inmunohistoquímica. El tratamiento fue quirúrgico con resección del tumor en su totalidad, presentando una evolución favorable y libre de enfermedad.

La importancia de estas patologías radica en su baja frecuencia al igual que otras neoplasias pancreáticas en la edad pediátrica.

En la literatura se encuentra reportados un promedio de 110 casos de neoplasia epitelial sólida papilar del páncreas, la cual afecta principalmente al sexo femenino en la tercera década de la vida, solo el 25% corresponde a menores de 20 años de edad. Rara vez afecta el sexo masculino, reportándose solo 8 casos. Este es el tumor más común de los tumores pancreáticos en Asia. Ocupa el 1.5% de los tumores exocrinos del páncreas. La sorprendente predilección del sexo

femenino, sugieren participación hormonal en su patogénesis. La positividad de los receptores estrogénicos o progesterónicos, podrían explicar la predilección, más no juega un rol real en su patogénesis. El diagnóstico diferencial incluye lesiones sólidas y quísticas del páncreas. El tratamiento principalmente es quirúrgico. El papel de la quimioterapia y radioterapia aún es desconocido. El pronóstico generalmente es bueno. La curación ocurre en un 95% de los casos.

En relación al pancreatoblastoma hasta la actualidad se refieren aproximadamente 150 reportes de casos, incluyendo adultos, de estos aproximadamente 50 casos de pancreatoblastoma se han divulgado en la literatura, la información de estos casos se restringe sobre todo a los resultados patológicos. La serie más grande en la literatura sobre la cirugía y patología fue divulgada por Klimstra et al⁵⁵ que describieron 14 casos y revisaron 41 casos previamente divulgados: encontraron masas lobuladas de consistencia variable. La necrosis y la calcificación fueron observadas, aunque la frecuencia de estos resultados no fue especificada. La extensión en los tejidos finos peripancreáticos con la invasión del duodeno y los tejidos finos adyacentes era común. La invasión vascular (específicamente, porta y mesentérica) y perineural también fue descrita. El hígado era el sitio más común de la enfermedad metastática, que estaba presente en cuatro casos de los 14 descritos y en 15 de los 41 casos revisados.

Los hallazgos radiológicos del pancreatoblastoma se han descrito raramente. Montemarano et al⁵⁶ realizaron la descripción de las imágenes radiológicas en 10 pacientes con pancreatoblastoma. Lee et al⁵⁷ divulgaron las características de la tomografía computarizada (CT) y el ultrasonido (US) realizados en cuatro pacientes con pancreatoblastoma. Los tumores fueron descritos como grandes, bien definidos, masas multilobuladas con tabiques que se realizaban en la TC. En dos informes anteriores, son similares los resultados CT y del US a los descritos. Mergo⁵⁸ y Stephenson et al,⁵⁹ describieron características de estudios de imagen de resonancia magnética en dos pacientes con pancreatoblastoma,

observando en cada paciente que el tumor tenía señal de intensidad intermedia en la imagen de T1 y señal de alta intensidad en T2.

El pancreatoblastoma y la neoplasia epitelial sólida y papilar del páncreas, pueden ser difíciles de distinguir de otras masas abdominales pediátricas, particularmente cuando el tumor es grande y cuando su origen es incierto. En tales casos, el diagnóstico diferencial incluye cualquier masa grande intra- o retroperitoneal, como el Neuroblastoma, Linfoma no Hodgkin o tumor de Wilms. El neuroblastoma aparece a menudo como una masa abdominal grande, heterogénea, y calcificada. La distinción con el pancreatoblastoma puede ser clínica en base de la predilección del neuroblastoma en pacientes muy jóvenes, los síndromes paraneoplásicos característicos, y la presencia de catecolaminas en la orina. En las imágenes radiográficas, el neuroblastoma puede sospecharse por su localización dentro de la cadena simpática. Raramente, el neuroblastoma puede secundariamente implicar el páncreas. El linfoma no Hodgkin se puede presentar como una masa suave de tejido fino o masa grande, abdominal. Cuando el intestino está implicado, la pared intestinal se engruesa con estrechamiento luminal, y puede llegar a presentar invaginación intestinal. La implicación hepática es típicamente difusa y puede ser oculta en estudios radiográficos, en comparación con las masas discretas consideradas en el pancreatoblastoma; la alta incidencia de la implicación multiorgánica en la presentación, la ausencia de calcificaciones, y la afinidad del tumor para el galio puede ayudar a distinguir el linfoma no Hodgkin del pancreatoblastoma. El linfoma de Burkitt puede implicar el páncreas. Sin embargo, aparece generalmente como masa multifocal o como infiltración difusa del páncreas. El tumor de Wilms es otro tumor potencialmente grande, heterogéneo, retroperitoneal que ocurre en niños. Sin embargo, el origen renal, su propensión para la invasión venosa, y sus metástasis pulmonares ayudan a distinguirla de pancreatoblastoma.

Cuando el tumor parece presentarse en el hígado, el pancreatoblastoma puede semejarse a neoplasias hepáticas primarias, tales como carcinoma hepatocelular,

hepatoblastoma, y hamartoma hepático. La distinción del carcinoma hepatocelular y del hepatoblastoma del pancreatoblastoma puede ser difícil, ya que los tres tumores pueden presentar un nivel elevado de alfafetoproteína y sin calcificaciones. La asociación entre el carcinoma hepatocelular y la cirrosis subyacente puede ayudar a sugerir este tumor. El hamartoma es una lesión hepática benigna que ocurre en la niñez, generalmente antes de los 2 años de edad. Aunque puede ser sólido, en general, es una masa quística con múltiples septos; generalmente no hay calcificaciones. Los componentes no quísticos de la masa se realzan con la administración de material de contraste intravenoso. Su predilección por los infantes, la ausencia de la calcificación, y su comportamiento benigno, nos ayuda a distinguir este tumor del pancreatoblastoma.

Cuando el tumor es claramente pancreático en origen, el diagnóstico diferencial incluye absceso pancreático, el pseudoquiste, y otras neoplasias pancreáticas. El absceso y los pseudoquistes son caracterizados por su aspecto quístico, y la evidencia clínica de inflamación ayuda a distinguir el absceso o el pseudoquiste asociado a la pancreatitis del pancreatoblastoma. Sin embargo; más de un proceso puede coexistir, esto fue demostrado por Montemarano y cols ⁵⁶ reportando un paciente con formación de abscesos secundarios y un tumor que invade el duodeno. En niños, los tumores pancreáticos son extremadamente raros. El Cistadenoma, hemangioendotelioma, y el rabdomiosarcoma, que se presentan como cistadenoma pancreático recurrente, se han divulgado en infantes en tres reportes de casos separados.

Otras consideraciones en el diagnóstico diferencial incluyen neoplasias pancreáticas tales como: adenocarcinoma ductal, carcinoma de células acinares, adenoma, y neoplasias endocrinas. El adenocarcinoma ductal es típicamente un tumor pequeño que se presenta en la cabeza pancreática de hombres mayores. A diferencia del pancreatoblastoma, la necrosis, la hemorragia, y las calcificaciones son raras. El carcinoma de células acinares, como el pancreatoblastoma, puede ser blando, grande, lobulado, bien delimitado, con áreas de necrosis y con metástasis a los nódulos linfáticos y al hígado. La ausencia de calcificaciones y

la propensión para las metástasis a pulmón puede ayudar en distinguir este tumor del pancreatoblastoma. . Los tumores endocrinos pueden ocurrir en cualquier edad.

Los pacientes con los tumores funcionales endocrinos se presentan generalmente con las características clínicas secundarias de secreción de hormona. A diferencia del pancreatoblastoma, estos tumores son generalmente muy pequeños y radiográficamente ocultos y a veces requieren US intraoperatorios para su identificación. Los adenomas son tumores grandes, de crecimiento lento que ocurren en mediana edad y mujeres mayores. Aunque los quistes y las calcificaciones son comunes, la presencia de una cicatriz radiada central en CT y la ausencia de características agresivas puede ayudar en distinguir este tumor del pancreatoblastoma.

En resumen, el pancreatoblastoma es un tumor heterogéneo, bastante bien circunscrito; su origen puede ser difícil de determinar. Puede comportarse agresivamente, con evidencia de extensión local y distante. La neoplasia epitelial sólida y papilar del páncreas, es un tumor bien delimitado con áreas sólidas, quísticas y papilares, con comportamiento maligno bajo. Al igual que el pancreatoblastoma, pueden tener calcificaciones periféricas. Sin embargo, el comportamiento agresivo en estos tumores es raro. Si bien estas neoplasias son poco frecuente, los dos pacientes presentan cuadro clínico y hallazgos imagenológicos característicos que permiten una aproximación diagnóstica. Es importante que tanto el clínico como el imagenólogo conozcan y tengan en cuenta estas patologías. Estos tumores pancreáticos se deben considerar en el diagnóstico diferencial de una masa abdominal superior en un niño, especialmente cuando la masa parece presentarse del páncreas o del hígado.

BIBLIOGRAFIA

- 1.- Grosfeld JL, Clatworthy HW, Hamoudi AB. Pancreatic malignancy in children. Archives of Surgery 1970; 101: 370-5.
- 2.- Gray SW, Skandalakis JE. Embriology for surgeons: the embryologic basis for the treatment of congenital defects. 3rd ed. Philadelphia, Pa: Saunders, 1972; 263-266.
- 3.- Moore KL. The developing human: clinically oriented embryology. 2nd ed. Philadelphia, Pa: Saunders, 1988; 24-225.
- 4.- Hua C, Shu XK, Lei C. Pancreatoblastoma: a histochemical and immunohistochemical analysis. J Clin Pathol 1996; 49: 952-954.
- 5.- Silverman DT, Schiffman M, Everhart J, et al.. Diabetes mellitus, other medical conditions and familial history of cancer as risk factors for pancreatic cancer. Br J Cancer 1999; 80(11):1830-7.
- 6.- Greenlee RT, Murray T, Bolden S, et al.: Cancer statistics, 2000. CA Cancer J Clin 2000; 50 (1): 7-33.

7.- Van Dooren MF, Hakwoort-Cammel FG, Madern GC. Malignant pancreatic tumors in children: three case reports. *Medical and Pediatric Oncology* 2000; 35: 379.

8.- Grosfeld JL, Vane DW, Rescoria FJ, et al: Pancreatic tumors in childhood: analysis of 13 cases. *J Pediatr Surg* 1990; 25:1057-1062.

9.- Burgues O, Botella E, Navarro S, Peydro-Olaya A, Llombart-Bosch A: Tumor papilar sòlido quístico del páncreas: estudio clinicopatològic de un caso y revisiòn de la literatura. *Rev Esp Patol* 1998; 31: 261-267.

10.- Kissane JM: Pancreatoblastoma and solid and cystic papillary tumor. Two tumors related to pancreatic ontogeny. *Semin Diag Pathol* 1995; 19: 1371-1389.

11.- Becker WF. Pancreatoduodenectomy for carcinoma of the páncreas in an infant. *Ann Surg* 1957; 145: 864-872.

12.- Frable WJ, Still WJS, Kay s. Carcinoma of the pancreas, infantile type: a light and electron microscopic study. *Cancer* 1971; 27: 667-673.

13.- Horie A, Yano y, Kotoo y. Morphogenesis of pancreatoblastoma, infantile carcinoma of the pancreas: reporte of two cases. *Cancer* 1977; 39: 247-254.

14.- Cubilla AL, Fitzgerald PJ. Classification of pancreatic cancer. *Mayo Clin Proc* 1979; 54: 449-458.

15.- Kloppel G, Maillet B. Classification and staging of pancreatic nonendocrine tumors. *Radiol Clin North Am* 1989; 27:105-119.

16.- Solcia E, Capella C, Kloppel G. Pancreatoblastoma. In: Rosai J, Sobin LH, eds. *Tumors of the Pancreas*. Washington, DC: Armed Forces Institute of Pathology; 1997:114-119.

17.-Défachelles AS, Martin de Lassalle, Boutard P, Nelken B. Pancreatoblastoma in Childhood : Clinical course and therapeutic management of seven patients. *Medical and Pediatric Oncology* 2001; 37: 47-52.

18.- Bergstraesser E, Ohnacker H, Stamm B, et al. Pancreatoblastoma in childhood: The role of alpha-fetoprotein. *Med Ped Oncol* 1998; 6: 126-127.

19.- Natalie J. Kerr, Yang-Hyun Chun, Kankatsu Yun. Pancreatoblastoma is associated with cromosoma 11p loss of heterozigosity and IGF2 overexpression. *Med Pediatr Oncol* 2002; 39: 52-54.

20.- Bishop PM, Faquin CW, et al. The fine-needle aspiration biopsy cytology of pancreatoblastoma. *Diag Cytopathology* 2004; 31: 402-406.

21.- Vannier J, Flamant F, Hemet J, et al: Pancreatoblastoma: response to chemotherapy. *Med Pediatr Oncol* 1991; 19: 187-191.

22.- Lee ACW, Wong KW, Cheng MY. Letter to the editor: Response to Hord and Janco re chemotherapy for unresectable pancreatoblastoma. *Med Ped Oncol* 1997; 29: 237.

23.- Ogawa T, Okinaga K, Obana K, Nakamura K, et al. Pancreatoblastoma treated by delayed operation after effective chemotherapy. *J Pediatr Surg* 2000; 35:1663-1665.

24.- Vossen S, Goretzki PE, Goebel U, et al. Therapeutic management of rare malignant pancreatic tumors in children. *World J Surg.* 1998; 22: 879-882.

25.- Griffin BR, Wisbeck WM, Schaller RT, Benjamin DR. Radiotherapy for locally recurrent infantile pancreatic carcinoma (pancreatoblastoma). *Cancer* 1992;60:1734-1736.

26.- Riessener KM, Kasperk R, Fűzesi L. Pancreatoblastoma: Ultrastructural and Image DNA Cytometric Analysis. *Dig Surg* 2001; 18: 78-82.

27.- Pelosi G, Iannucci A, Zamboni G, et al: Solid and cystic papillary neoplasm of the pancreas: a clinico-cytopathologic and immunohistochemical study of five cases diagnoses by fine needle aspiration cytology and review of the literature. *Diag Cytopathol* 1995; 13: 233-246.

28.-Matsunou H, Konishi F. Papillary-cystic neoplasm of the pancreas: a clinicopathologic study concerning the tumor aging and malignancy in nine cases. *Cancer* 1990; 65: 283-291.

29.- Kasper S. Wang, Craig Albanese, Festus Dada, and Erick D. Skarsgard. Papillary cystic neoplasm of the pancreas: A report of Three Pediatric Cases and Literature Review. *J Pediatr Surg* 1998; 33: 842-845.

30.- Kloppel O, Morohoshi T, John HD, et al. Solid and cystic acinar cell tumor of the pancreas.: A tumor in young women with favorable prognosis. *Virchows Arch. A pathol. Anat. Histol.* 1981; 392: 171-83.

31.- Jung SE, Kim DY, Park KW et al. Solid and papillary epithelial neoplasm of the pancreas in children. *World journal of Surgery* 1999; 23: 233-6.

32.- Raffel A, Cupisti K, Krausch M, Braunstein S, et al. Therapeutic strategy of papillary cystic and solid neoplasm: a rare non endocrine tumor of the pancreas in children. *Surgical Oncology* 2004; 13: 1-6.

33.- Asano T, Matsumoto T, Zhi CL, et al. Solid and cystic tumor of the pancreas in a 12 year old boy. *Pediatrics International* 2003; 45: 339-341.

34.- Hassan I, Celik I, Nies C, Zielke A, Gerdes B et al. Successful treatment of solid-pseudopapillary tumor of the pancreas with multiple liver metastases. *Pancreatology* 2005; 5: 289-294.

35.- Minami M. Cystic Neoplasms of the pancreas: Comparison of MR imaging with CT. *Radiology* 1989; 171: 53-6.

36.- Ohtomo K, Furui S, Onove M, et al. Solid and Papillary epithelial neoplasm of the pancreas: MR Imaging and pathologic correlation. *Radiology* 1992; 184: 567-570.

37.- Wang KS et al. Papillary cystic neoplasm of the pancreas: a report of tree pediatric cases and literature review. *J Pediatr Surg*, 1998; 33: 842-5.

38.- Kissane JM. Pancreatoblastoma and solid and cystic papillary tumor: two tumors related to pancreatic ontogeny. *Seminars in Diagnostic Pathology*, 1994; 11: 152-64.

39.- De la Roza G, et al: Solid and papillary tumor of the páncreas: ultrastructural observations on two contrasting cases. *Ulstrastruct Pathol*. 1997; 21: 439-447.

40.- Kashima K et al. Cytologic features of solid and cystic tumor of the pancreas. *Acta Cytol*. 1997; 41: 443-9.

41.- Levy P et al. Diffuse peritoneal carcinosis of pseudo-papillary and solid tumor of the pancreas. Role of abdominal injury. *Gastroenterol Clin Biol*, 1997; 21: 789-93.

42.- Bektas H, Werner U, Kaaden S, Philippou S, et al. Solid pseudopapillary tumor of the pancreas. A rare and frequently misdiagnosed neoplasm. *Arch Surg* 1999; 384: 39-43.

43.- Chavez M, Perez A, Vargas G, Verona R. A solid epithelial papillary-cystic pancreatic tumor. A report of a clinical case and review of the literatura. *Rev. Gastroenterol Peru*. 1996; 16: 64-71.

44.- Bombi JA, Milla A, Baddl JM, et al. Papillary Cystic Neoplasm of the páncreas. Report of two cases and review of the literature. *Cancer* 1984; 54: 780-84.

45.- Solcia E: Solid pseudopapillary tumor, in Solcia E, Capella C, Kloppel G: *Tumors of the páncreas. Atlas of tumor pathology*. Washington, DC, 1997; 120-129.

46.- Nadler EP, Novikov A, Landzberg BR, et al . The use of Endoscopic Ultrasound in the diagnosis of solid pseudopapillary tumors of the pancreas in children. *J Pediatr Surg* 2002; 37: 1370-1373.

47.- Meshikhes AW, Atassi R. Pancreatic pseudopapillary tumor in a male child. *J Pancreas* 2004; 5(6): 505-511.

48.- Stachura J, Popiela T, Pietron M,et al: Cytology of solid and papillary epithelial neoplasms of the pancreas; A case report. *Diag Cytopathol* 1988; 4: 339-341.

49.- Zinner MJ, Shurbaji MS, Cameron JL: Solid and papillary epithelial neoplasms of the pancreas. *Surgery* 1990; 108: 475-480.

50.- Fried P, Cooper J, Balthazar E, et al: A role for radiotherapy in the treatment of solid and papillary neoplasms of the pancreas. *Cancer* 1985; 56: 2783-2785.

51.- Strauss JF, Hirsch VJ, Rubey CN, et al: Resection of a solid and papillary epithelial neoplasm of the pancreas following treatment with cis-platinum and 5 fluorouracil: A case report. *Med Pediatr Onc* 1993; 21: 365-367.

52.- Friedman AC, Lichtenstein JE, Fishman EK, et al. Solid and papillary epithelial neoplasm of the pancreas. *Radiology*. 1985; 154: 333-337.

53.- Sclafani LM, Reuter VE, Coit DG,et al: The malignant nature of papillary and cystic neoplasm of the pancreas. *Cancer* 1991; 68: 153-158.

54.- Shorter NA, Glick RD, Klimstra DS, Brennan MF et al. Malignant pancreatic tumors in childhood and adolescence: The memorial Sloan-Kettering experience, 1967 to present. *J Pediatr Surg* 2002; 37: 887-892.

- 55.- Klimstra DS, Adair CF, Eles CS. Pancreatoblastoma: a clinicopathologic study and review of the literature. *Am J Surg Pathol* 1987; 11: 855-865.
- 56.- Montemarano H, Col L, Lonergan GJ. Pancreatoblastoma: Imaging findings in 10 patients and Review of the literature. *Radiology* 2000; 214: 476-482.
- 57.- Lee JY, Kim IO, Kim WS, et al. CT and US findings of pancreatoblastoma. *J Comput Assist Tomogr* 1996;20: 370-374.
- 58.- Mergo PJ, Helmberger TK, Buetow PC, et al. Pancreatic neoplasms: MR imaging and pathologic correlation. *Radiographics* 1997; 17: 281.301.
- 59.- Sthephenson CA, Kletzel M, Selbert JJ, et al. Pancreatoblastoma: MR appearance. *J Comput Assist Tomogr* 1990; 14: 492-493.

Anexo 1. Literatura de Pancreatoblastoma en pacientes pediátricos.

Autor	Año	No	Edad-Sexo	Cx	AFP	Tamaño tumor	Localización tumor	Mets	Qt	Cirugía	Evolución
Hua et al,	1996	1	5 ⁹ /F	DA+MA	0	10x8x6	cola	no	No	PD	Vivo
Chun et al,	1997	5	2 a 5a 3F 2 M	MA	Alto	6x6x5	3-cabeza 2 cola	Higado=1	Si	PP=2, PD=2, BAAF=1	Vivo=1
Matsuura et al,	1999	1	8 a/ F	MA	Normal	18x17x11	cola	no	Si	PD	Vivo
Ogawa et al,	2000	1	4 ⁹ /F	MA	Alto	10x8x7	Cabeza y cuerpo	No	Si	PP	Vivo
Montemarano et al	2000	10	2-20a 6M 3F	MA=3 DA=2	Alto	5 a 14 cm	Cabeza=1, Cpo=3 Cola=1	Higado=2 Pelvis=1	SI	PP	Muerto
Riesener et al,	2001	1	17a/F	MA	0	15x16x7	Cuerpo y cola	Higado	Si	PD	Muerto
Defachelles et al	2001	7	3m-11a 4F 3M	DA	Alto	8x7x6	Cab=3, cpo- col=2,cpo=1,col1	Higado=1 3=nod.linfaticos	Si	PP=3, PD=2	Vivo=4 Muerto=3
Kerr et al,	2002	1	4 a/M	MA	0		cola	No	NO	PD	Vivo
Bishop et al,	2004	1	18 a/ m	DA	Alto	9x4x8 cm	Cabeza	Pulmón	Si	PDD	Vivo
Sheng et al,	2005	1	18a/M	DA	0	10x8x8	Cuerpo y cola	No	Si	PD	Muerto

Abreviaturas: No= número; Cx= cuadro clínico; AFP= Alfafetoproteína; Mets= Metástasis; Qt= quimioterapia; DA= Dolor abdominal; MA=Masa abdominal; PDD= Pancreatoduodenectomía; PD= Pancreatectomía distal; PP= Pancreatectomía proximal.

Anexo 2. Literatura de Neoplasia epitelial sólida y papilar del páncreas en pediatría.

Autor	Año	No	Edad-Sexo	Cx	Tamaño tumor	Sitio	Mets	Qt	Qx	Evol.	Discusión
Chávez y cols	1996	1	17 a/F	DA	10x6x8	Cabeza	no	No	PP	Vivo	Predominio femenino sugiere participación hormonal.
Salvatierra y cols	1999	1	14 a/F	DA	7X7	Cola	no	No	PP+ES	Vivo	Primer caso en 25 años. Ocupa el 1.5% de los tumores exocrinos páncreas
Asano et al	2003	1	12*/M	DA	5x5x7	Cola	No	No	PD	Vivo	Tumor de presentación rara en masculinos, 8 se reportan en niños
Raffel et al	2004	2	15 a/ F	1)MA 2)DA	1)11x10x8 2) 4x4x3.5	1)cola 2)cuerpo	no	no	PP	Vivo	Patología rara, afectación +niñas, 111 casos reportados
Meshikhes et al	2004	1	12a/M	DA	9.2X9.3	Cuerpo y cola	No	No	PD+ES	Vivo	Tumor raro casi exclusivo jóvenes. Factores genéticos y hormonales
Hassan et al	2005	1	15*/F	DA	16x12x10	Cabeza	Hígado	No	PDD	Vivo	Raro tumor, es el más común de los tumores pancreáticos en Asia.
Carrión y cols	2005	1	34*/F	DA	3cm	Cabeza	no	No	RT	Vivo	Buen pronóstico, no presenta mets, cura completa posterior a resección quirúrgica

Abreviaturas: No=Número; Cx= Cuadro clínico; Mets= Metástasis; Qt= Quimioterapia; Qx= Cirugía; Evol.= Evolución; MA= Masa abdominal; DA; Dolor abdominal; PP= Pancreatectomía parcial; PD= Pancreatectomía distal; PDD= Pancreatoduodenectomía. ES= Esplenectomía.